This is a digital copy of a book that was preserved for generations on library shelves before it was carefully scanned by Google as part of a project to make the world's books discoverable online.

It has survived long enough for the copyright to expire and the book to enter the public domain. A public domain book is one that was never subject to copyright or whose legal copyright term has expired. Whether a book is in the public domain may vary country to country. Public domain books are our gateways to the past, representing a wealth of history, culture and knowledge that's often difficult to discover.

Marks, notations and other marginalia present in the original volume will appear in this file - a reminder of this book's long journey from the publisher to a library and finally to you.

Usage guidelines

Google is proud to partner with libraries to digitize public domain materials and make them widely accessible. Public domain books belong to the public and we are merely their custodians. Nevertheless, this work is expensive, so in order to keep providing this resource, we have taken steps to prevent abuse by commercial parties, including placing technical restrictions on automated querying.

We also ask that you:

+ *Make non-commercial use of the files* We designed Google Book Search for use by individuals, and we request that you use these files for personal, non-commercial purposes.

+ *Refrain from automated querying* Do not send automated queries of any sort to Google's system: If you are conducting research on machine translation, optical character recognition or other areas where access to a large amount of text is helpful, please contact us. We encourage the use of public domain materials for these purposes and may be able to help.

+ *Maintain attribution* The Google "watermark" you see on each file is essential for informing people about this project and helping them find additional materials through Google Book Search. Please do not remove it.

+ *Keep it legal* Whatever your use, remember that you are responsible for ensuring that what you are doing is legal. Do not assume that just because we believe a book is in the public domain for users in the United States, that the work is also in the public domain for users in other countries. Whether a book is still in copyright varies from country to country, and we can't offer guidance on whether any specific use of any specific book is allowed. Please do not assume that a book's appearance in Google Book Search means it can be used in any manner anywhere in the world. Copyright infringement liability can be quite severe.

About Google Book Search

Google's mission is to organize the world's information and to make it universally accessible and useful. Google Book Search helps readers discover the world's books while helping authors and publishers reach new audiences. You can search through the full text of this book on the web at `http://books.google.com/`

A propos de ce livre

Ceci est une copie numérique d'un ouvrage conservé depuis des générations dans les rayonnages d'une bibliothèque avant d'être numérisé avec précaution par Google dans le cadre d'un projet visant à permettre aux internautes de découvrir l'ensemble du patrimoine littéraire mondial en ligne.

Ce livre étant relativement ancien, il n'est plus protégé par la loi sur les droits d'auteur et appartient à présent au domaine public. L'expression "appartenir au domaine public" signifie que le livre en question n'a jamais été soumis aux droits d'auteur ou que ses droits légaux sont arrivés à expiration. Les conditions requises pour qu'un livre tombe dans le domaine public peuvent varier d'un pays à l'autre. Les livres libres de droit sont autant de liens avec le passé. Ils sont les témoins de la richesse de notre histoire, de notre patrimoine culturel et de la connaissance humaine et sont trop souvent difficilement accessibles au public.

Les notes de bas de page et autres annotations en marge du texte présentes dans le volume original sont reprises dans ce fichier, comme un souvenir du long chemin parcouru par l'ouvrage depuis la maison d'édition en passant par la bibliothèque pour finalement se retrouver entre vos mains.

Consignes d'utilisation

Google est fier de travailler en partenariat avec des bibliothèques à la numérisation des ouvrages appartenant au domaine public et de les rendre ainsi accessibles à tous. Ces livres sont en effet la propriété de tous et de toutes et nous sommes tout simplement les gardiens de ce patrimoine. Il s'agit toutefois d'un projet coûteux. Par conséquent et en vue de poursuivre la diffusion de ces ressources inépuisables, nous avons pris les dispositions nécessaires afin de prévenir les éventuels abus auxquels pourraient se livrer des sites marchands tiers, notamment en instaurant des contraintes techniques relatives aux requêtes automatisées.

Nous vous demandons également de:

+ *Ne pas utiliser les fichiers à des fins commerciales* Nous avons conçu le programme Google Recherche de Livres à l'usage des particuliers. Nous vous demandons donc d'utiliser uniquement ces fichiers à des fins personnelles. Ils ne sauraient en effet être employés dans un quelconque but commercial.

+ *Ne pas procéder à des requêtes automatisées* N'envoyez aucune requête automatisée quelle qu'elle soit au système Google. Si vous effectuez des recherches concernant les logiciels de traduction, la reconnaissance optique de caractères ou tout autre domaine nécessitant de disposer d'importantes quantités de texte, n'hésitez pas à nous contacter. Nous encourageons pour la réalisation de ce type de travaux l'utilisation des ouvrages et documents appartenant au domaine public et serions heureux de vous être utile.

+ *Ne pas supprimer l'attribution* Le filigrane Google contenu dans chaque fichier est indispensable pour informer les internautes de notre projet et leur permettre d'accéder à davantage de documents par l'intermédiaire du Programme Google Recherche de Livres. Ne le supprimez en aucun cas.

+ *Rester dans la légalité* Quelle que soit l'utilisation que vous comptez faire des fichiers, n'oubliez pas qu'il est de votre responsabilité de veiller à respecter la loi. Si un ouvrage appartient au domaine public américain, n'en déduisez pas pour autant qu'il en va de même dans les autres pays. La durée légale des droits d'auteur d'un livre varie d'un pays à l'autre. Nous ne sommes donc pas en mesure de répertorier les ouvrages dont l'utilisation est autorisée et ceux dont elle ne l'est pas. Ne croyez pas que le simple fait d'afficher un livre sur Google Recherche de Livres signifie que celui-ci peut être utilisé de quelque façon que ce soit dans le monde entier. La condamnation à laquelle vous vous exposeriez en cas de violation des droits d'auteur peut être sévère.

À propos du service Google Recherche de Livres

En favorisant la recherche et l'accès à un nombre croissant de livres disponibles dans de nombreuses langues, dont le français, Google souhaite contribuer à promouvoir la diversité culturelle grâce à Google Recherche de Livres. En effet, le Programme Google Recherche de Livres permet aux internautes de découvrir le patrimoine littéraire mondial, tout en aidant les auteurs et les éditeurs à élargir leur public. Vous pouvez effectuer des recherches en ligne dans le texte intégral de cet ouvrage à l'adresse `http://books.google.com`

LANE MEDICAL LIBRARY STANFORD
M677 .L29 1886 STOR
Traite des kystes congenitaux / par La
24503346874

49C

LANE

MEDICAL LIBRARY

LEVI COOPER LANE FUND

TRAITÉ

DES

KYSTES CONGÉNITAUX

SOCIÉTÉ ANONYME D'IMPRIMERIE DE VILLEFRANCHE-DE-ROUERGUE

Jules BARDOUX, Directeur.

TRAITÉ

DES

KYSTES CONGÉNITAUX

PAR

Le Professeur LANNELONGUE

MEMBRE DE L'ACADÉMIE DE MÉDECINE
CHIRURGIEN DE L'HOPITAL TROUSSEAU

ET

CH. ACHARD

INTERNE DES HOPITAUX

Avec 54 figures dans le texte et 12 planches en chromolithographie

LANE MEDICAL LIBRARY
14354
SAN FRANCISCO

THE PROPERTY OF THE N. YORK HOSPITAL.

PARIS

ASSELIN ET HOUZEAU

LIBRAIRES DE LA FACULTÉ DE MÉDECINE

et de la Société centrale de médecine vétérinaire,

Place de l'École-de-Médecine

—

1886

Ka

LANE LIBRARY

N\611
L29
1886

Exposer l'état actuel de nos connaissances sur les kystes congénitaux en y joignant les résultats d'une observation personnelle de plusieurs années, tel est le premier but de cet ouvrage, qui est à la fois un traité didactique et un résumé de mes travaux en cette matière. J'en ai poursuivi un autre non moins important en cherchant à faire ressortir que la *Tératologie* n'est le plus souvent qu'une branche immédiate ou éloignée de la *Pathologie* proprement dite.

Il est vrai que, pour la solution de ce dernier problème, les éléments d'une analyse physiologique et pathogénique rigoureuse sont encore très incomplets. Sur beaucoup de points même la notion du développement de l'homme n'est ni achevée ni définitive; *à fortiori,* le trouble qui atteint l'évolution organique doit-il nous échapper et rester pour longtemps ignoré.

Néanmoins, l'heure est venue d'aborder ces questions, de les soumettre au contrôle d'une observation sévère et à un jugement fondé uniquement sur des faits d'une valeur indéniable.

Lorsqu'on ne parvient pas à éclairer complètement un point scientifique, en déterminer les limites, séparer nettement le connu de ce qui reste à découvrir et à démontrer, n'est-ce pas déjà une œuvre utile et pleine d'intérêt, malgré les regrets qu'elle laisse de ne pas aboutir à une solution définitive?

Mon collaborateur, M. Achard, a été mon interne pendant une année; avec un soin et une conscience qui seront appréciés, je n'en doute pas, il a relevé dans les documents étrangers ce qui avait trait à cette étude; je saisis cette occasion de le remercier d'un travail accompli avec beaucoup d'intelligence, de savoir, et d'une collaboration très utile.

LANNELONGUE

Paris, 28 janvier 1886.

KYSTES CONGÉNITAUX

THE PROPERTY OF THE N. YORK HOSPITAL

CONSIDÉRATIONS GÉNÉRALES. — DIVISIONS DU SUJET.

L'expression KYSTES CONGÉNITAUX, qui sert de titre à ce travail, n'est pas à l'abri de toute critique. Le mot KYSTE, en effet, est par lui-même un terme assez vague et plutôt consacré par l'usage qu'établi sur une définition rigoureuse. En outre, parmi les tumeurs que nous réunirons dans cette étude, il en est qui ne répondent pas au sens généralement attribué au mot *kyste* et dans lesquelles l'élément kystique est même tout à fait accessoire. Néanmoins, nous nous croyons autorisés à nous servir de cette expression, car la plupart des tumeurs qui nous occuperont sont incontestablement des kystes et sont ainsi désignées par tous les auteurs; quant aux autres, elles se rattachent aux kystes véritables par des liens étroits, et c'est d'ailleurs l'élément kystique qui nous intéresse particulièrement en elles.

Enfin l'épithète de CONGÉNITAL ne doit pas être prise ici au sens littéral et n'implique nullement la constatation de ces tumeurs au moment de la naissance. Elle indique seulement que les conditions déterminantes de leur formation existaient dès la vie intra-utérine et que leur pathogénie se rattache à un trouble du développement. C'est d'ailleurs la même signification qui s'attache généralement au terme d'affections congénitales; ces affections ne se révèlent parfois qu'à une époque plus

ou moins tardive; mais alors elles existaient pour ainsi dire en germe et à l'état latent dès la naissance, et plus tôt même, dès la vie embryonnaire ; il suffit de citer, comme exemple, la hernie inguinale congénitale due à une malformation, à la persistance d'un état fœtal, et qui peut n'apparaître que plusieurs années après la naissance. Pour ces motifs, nous croyons pouvoir nous dispenser de créer un terme nouveau et nous conserverons l'expression communément usitée de kystes congénitaux, en lui donnant toutefois une acception plus large et en comprenant sous cette dénomination certaines tumeurs très voisines des kystes congénitaux proprement dits, mais dans lesquelles l'élément kystique n'a pourtant qu'une part très restreinte.

La CLASSIFICATION DES KYSTES en général est encore un sujet de discussion; celle des *kystes congénitaux* se ressent des mêmes incertitudes, d'autant plus qu'ils sont d'ordinaire moins bien connus que les autres kystes dans leur structure et leur développement.

On admet généralement aujourd'hui qu'une classification des kystes doit tenir compte beaucoup moins des qualités du contenu que de la structure des parois, et notamment de la nature de l'épithélium qui, dans les parois kystiques, est l'élément le plus important et le plus caractéristique. D'autre part, les kystes congénitaux, en tant qu'affection congénitale, liée au développement, doivent être caractérisés autant que possible par leur origine. On se trouve amené de cette manière à rechercher si l'on pourrait les classer d'après la provenance embryologique de leur épithélium, et s'il y aurait lieu, par exemple, de distinguer plusieurs catégories de kystes congénitaux, selon que le revêtement épithélial dérive des feuillets externe, interne ou moyen du blastoderme.

Or, les faits observés montrent que cette idée séduisante est fausse et qu'elle exposerait à des erreurs. On ne peut, en effet, considérer les feuillets blastodermiques comme des organes primitifs, ne produisant que des tissus d'une seule

espèce et complètement indépendants les uns des autres au point de vue de leurs dérivés.

Cette conception générale, développée surtout par Remak, qui attribuait à chaque feuillet un rôle spécial dans la genèse des divers tissus de l'organisme, est loin d'être justifiée par les faits, et l'on ne peut accorder qu'une signification purement morphologique aux trois feuillets du blastoderme. En outre, dans bien des cas, les kystes congénitaux ne résultent nullement d'une altération pathologique d'un tissu, d'une maladie d'un feuillet blastodermique, mais bien d'un trouble du développement, portant beaucoup moins sur les propriétés organiques des éléments et des tissus que sur leur siège dans l'organisme embryonnaire. Ce vice de formation est plutôt en effet une maladie de région ; il peut intéresser plusieurs feuillets et telle ou telle partie plus ou moins différenciée de ces feuillets. Voilà pourquoi l'on peut observer dans ces produits anormaux des dispositions de structure très variées, mais aussi reliées les unes aux autres par de nombreux intermédiaires ; voilà pourquoi aussi, en raison de ces variétés nombreuses et de ces affinités multiples, on ne peut faire intervenir les éléments d'un seul feuillet blastodermique pour caractériser les kystes congénitaux. Enfin, comme le désordre embryologique qui est l'origine de ces formations, nous est à peu près inconnu dans sa nature intime, nous ne pouvons non plus nous en servir comme d'un élément de classification et nous devons nous contenter, en définitive, pour distinguer les kystes congénitaux, des caractères anatomiques de leurs parois.

Quant aux *tumeurs complexes,* renfermant des kystes de nature variée et des tissus de toute sorte, on doit procéder pour elles du simple au composé et étudier à un point de vue spécial leurs différentes cavités kystiques, pour les réunir ensuite par la pensée en une même tumeur.

D'après les caractères anatomiques des kystes congénitaux, nous distinguerons d'abord ceux dont les parois offrent la

structure de la peau et des membranes muqueuses : LES KYSTES DERMOÏDES ET LES KYSTES MUCOÏDES ; de là deux catégories de kystes, qui feront l'objet des deux premières parties de ce travail. Dans une troisième partie nous étudierons une variété toute spéciale de kystes congénitaux, les KYSTES SÉREUX, qui se distinguent nettement des autres kystes. Enfin, dans une quatrième partie, nous rassemblerons des KYSTES DIVERS, n'ayant pu rentrer dans les catégories précédentes, soit parce que leur étude est trop incomplète, soit à cause de leur nature différente qui les rapproche des kystes ordinairement développés chez l'adulte.

Les *kystes dermoïdes* et les *kystes mucoïdes,* qui seront étudiés dans les deux premières parties, ont entre eux une très grande ressemblance et se trouvent d'ailleurs fréquemment associés. Au point de vue du mécanisme de leur formation, ils ne peuvent même être séparés. Si nous avons établi une distinction et constitué d'abord un groupe de *kystes congénitaux à parois cutanées,* c'est que les tumeurs qui renferment des kystes de cette nature sont les plus fréquentes, les mieux connues, et forment une série parfaitement naturelle et déjà bien étudiée. Mais la différence anatomique qui les sépare des *kystes mucoïdes* nous paraît dépendre seulement de la localisation différente d'une cause semblable, et nous considérons toutes ces tumeurs comme des *organes anormaux,* résultant d'une anomalie de position, d'une ectopie de leurs éléments générateurs, qui relève d'une perturbation de même ordre survenue dans le développement fœtal. C'est la nature même de cet accident d'évolution qu'il faudrait connaître pour posséder les éléments d'une classification naturelle. Mais tout est encore à faire dans cet ordre d'idées et l'on doit au moins commencer, en bonne logique, par les faits les mieux connus ou, pour mieux dire, les moins obscurs ; car nous verrons dans le cours de cette étude à combien d'hypothèses il nous faudra recourir, faute de faits démontrés, et combien de problèmes soulevés resteront sans solution.

PREMIÈRE PARTIE

KYSTES DERMOÏDES

Nous réunirons dans cette première partie toute une série de productions, en apparence assez diverses, mais formant en réalité un groupe homogène et bien défini si, au lieu de les considérer isolément, on les classe d'après leurs affinités en une série continue. Ces productions comprennent les TUMEURS CONGÉNITALES décrites sous les noms de *kystes sébacés* [1], *kystes dermoïdes, kystes fœtaux par inclusion, inclusions fœtales.* Sans parler de leur origine congénitale et des rapports qu'affecte leur formation avec le développement embryonnaire, ces tumeurs sont encore rattachées les unes aux autres par un lien commun dont l'importance est capitale, parce qu'il les unit au double point de vue de l'origine et de la structure, et qu'il en constitue la caractéristique véritable, à la fois anatomique et pathogénique. Ce caractère fondamental est l'existence dans ces productions de cavités kystiques que nous désignerons sous le nom de *cavités dermoïdes ;* les parois de ces cavités présentent la structure fondamentale du tégument externe ; elles dérivent d'ailleurs de ce tégument ou, d'une manière plus générale, des parties du feuillet corné de l'embryon qui donnent nais-

1. Le mot *sébacé* désigne ici une simple apparence macroscopique et nullement un caractère d'origine ; nous entendons par ce terme des kystes en réalité dermoïdes, dont le contenu ressemble à celui des kystes sébacés vulgaires, d'origine folliculaire.

sance à la peau et à certaines muqueuses. Malgré les différences assez considérables que peuvent présenter, quant à leur structure, les tumeurs de cette espèce, dans toutes, depuis les plus simples juqu'aux plus complexes, se retrouve ce même élément de composition, ces mêmes cavités dermoïdes, réparties, il est vrai, en proportions variables, mais constantes, et la part qu'elles prennent à la formation de ces tumeurs est presque toujours prédominante, souvent même exclusive.

La définition de cette catégorie de kystes est due à Lebert (1852). Cependant en 1831 Leblanc avait décrit, sous ce même nom de kyste dermoïde, un kyste pilifère intra-crânien trouvé chez un cheval [1]; de semblables kystes avaient aussi été signalés par de nombreux observateurs et les caractères cutanés de leurs parois plusieurs fois vérifiés; mais c'est Lebert qui, en rassemblant les faits analogues, fonda véritablement le groupe des kystes dermoïdes, et ce sont ses travaux qui firent entrer le mot dans le langage courant. Quant au terme lui-même, il existait antérieurement dans la science, et Bichat l'avait employé pour dénommer son système dermoïde constitué par l'ensemble du derme [2]. Mais, comme on le voit, c'est dans une acception différente et plus conforme à son étymologie qu'il fut employé par Lebert, c'est-à-dire comme exprimant une ressemblance avec la peau normale (δέρμα, peau). Aujourd'hui le mot est consacré par l'usage avec la signification que lui donnait Lebert.

Outre les tumeurs appelées communément kystes dermoïdes, et dont la composition, plus ou moins variée, offre plusieurs degrés, nous décrirons ici certaines tumeurs congénitales, encore plus complexes, auxquelles est appliqué parfois

1. Leblanc, *Kyste dermoïde trouvé dans le crâne d'un cheval : Journal théorique et pratique de médecine vétérinaire*, janvier 1831, d'après une analyse du *Recueil de médecine vétérinaire*, t. VIII, 1831, p. 342.

2. Xav. Bichat, *Anatomie générale appliquée à la physiologie et à la médecine*, Paris, an X (1801), seconde partie, p. 641. La classification de Bichat comprenait aussi un système épidermoïde.

le nom d'*inclusions fœtales*. Si nous réunissons en un groupe unique des tumeurs aussi variées, c'est que leurs rapports sont tellement intimes, les divisions si difficiles à établir au milieu d'elles, qu'elles semblent bien évidemment alliées les unes aux autres par une parenté commune. Nous nous réservons, d'ailleurs, de fournir plus tard les preuves à l'appui de ce fait.

Enfin, on doit aborder un point préliminaire au sujet des kystes dermoïdes ordinaires, qui forment la partie la plus importante des tumeurs que nous étudions : ces kystes sont-ils toujours d'origine congénitale ? La question est généralement résolue par l'affirmative ; la plupart des auteurs considèrent les kystes dermoïdes comme une affection congénitale, cette expression étant prise au sens indiqué plus haut. Nous adoptons dès maintenant cette opinion que nous aurons à justifier par la suite, et nous ferons entrer, par conséquent, tous les kystes dermoïdes dans le cadre de notre étude.

PREMIÈRE SECTION

DESCRIPTION TOPOGRAPHIQUE

Les kystes dermoïdes ont été rencontrés en des endroits très divers; toutefois il est un petit nombre de régions qui sont pour ces kystes de véritables lieux d'élection. D'après la statistique de Lebert, c'est dans l'ovaire qu'ils sont de beaucoup les plus fréquents et, sur 176 cas relevés par cet auteur dans l'espèce humaine, il s'en trouve 129 dans l'ovaire, tandis qu'au deuxième rang le pourtour de l'orbite en compte seulement 13. Toutefois cette statistique, malgré le grand nombre des faits qui la composent, ne donne pas avec une entière exactitude la fréquence relative des kystes dermoïdes : car elle est établie, non pas d'après une série d'observations personnelles, mais d'après les cas publiés, c'est-à-dire principalement d'après des faits qui sortent un peu de l'ordinaire et qui présentent un intérêt quelconque par leur étrangeté ou par leur complexité; or, c'est dans l'ovaire surtout que se rencontrent les kystes dermoïdes à structure complexe. Les kystes de la tête, au contraire, dont la composition est généralement fort simple, ne sont pas d'ordinaire livrés à la publicité, et partant ne se trouvent pas compris dans une statistique semblable à celle de Lebert. Aussi nous rangerons-nous à l'opinion exprimée par Heurtaux, qui, d'après ses observations personnelles, considère ces productions comme beaucoup plus fréquentes au voisinage de l'orbite que partout ailleurs[1].

1. Pauly, adoptant l'opinion de Lücke, s'élève également contre cette prédominance attribuée par Lebert aux kystes dermoïdes de l'ovaire.

Sans vouloir établir pour ces tumeurs une classification d'après leur fréquence, nous citerons comme sièges d'élection des kystes dermoïdes : l'orbite et son pourtour, le cuir chevelu, le cou, le plancher buccal, la cavité abdominale, le scrotum et la région sacro-périnéale. En dehors de ces régions les kystes dermoïdes sont tout à fait rares.

CHAPITRE PREMIER

KYSTES DERMOÏDES DE L'ORBITE ET DE SON POURTOUR

Les kystes dermoïdes de l'orbite et de son pourtour ont été signalés déjà depuis longtemps. Pierre de Marchettis[1], Maître-Jean citent des cas de mélicéris et d'athéromes de cette région qui se rapportent selon toute vraisemblance aux kystes dermoïdes. Toutefois l'étude sérieuse de ces tumeurs est de date relativement assez récente. Lawrence est l'un des premiers auteurs qui aient indiqué quelques-uns de leurs caractères les plus importants. Gaillard (de Poitiers) en 1856 en publia 9 cas, et insista sur plusieurs particularités dont il avait remarqué la constance d'après une vingtaine d'observations personnelles. Wecker[2], sous le nom de kystes folliculaires, décrit des tumeurs de l'orbite qui ne sont autres que des kystes dermoïdes. Depuis, ces tumeurs ont été bien étudiées, non seulement au point de vue anatomique et clinique, mais encore au point de vue pathogénique, notamment dans les thèses de Regnier (1869), de

1. Warmont, *Thèse de Paris*, 1858, p. 57, obs. XXI; p. 62, obs. XXIV et XXV.
2. Wecker, *Traité théorique et pratique des maladies des yeux*, Paris, 1863; t. I. p. 721.

Lamps (1874), de Cusset (1877). Récemment, en 1880, Berlin a donné une description des kystes dermoïdes orbitaires d'après le relevé d'un grand nombre de faits publiés; toutefois cet auteur considère comme dermoïdes presque tous les kystes de l'orbite, opinion sans doute vraisemblable, mais en tous cas

Fig. 1. — Kyste dermoïde de la queue du sourcil (obs. XI).

impossible à démontrer avec les observations anciennes. Aussi pensons-nous qu'il faut écarter un certain nombre des cas rassemblés par Berlin comme étant d'une détermination impossible, d'autant plus que notre but n'est pas de faire une statistique complète, et que les faits précis sont suffisamment nombreux et parfaitement comparables.

Parmi ces kystes, ceux de la queue du sourcil sont de beaucoup les plus fréquents. Ils sont ordinairement de petit volume

et passent même parfois inaperçus dans la première enfance. En général, jusqu'à vingt ou vingt-cinq ans, ils ne dépassent pas le volume d'une noix ou d'une pomme d'api ; dans certains cas cependant ils peuvent atteindre celui d'un œuf. Après vingt-cinq ans, selon Després, ils resteraient stationnaires et pourraient même diminuer un peu.

Les kystes du sourcil sont situés au-dessous de l'orbiculaire des paupières, auquel ils sont lâchement unis, et reposent directement sur le périoste du frontal, auquel ils sont, au contraire,

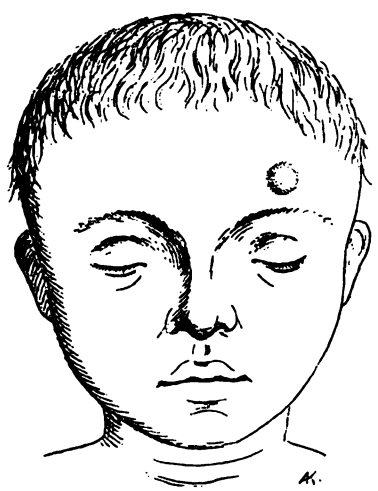

Fig. 2. — Kyste dermoïde frontal (obs. IV).

fréquemment adhérents par un pédicule ou par une portion plus ou moins large de leur paroi. Le plus souvent ils occupent le tiers externe du sourcil, tantôt à l'union du tiers externe avec les deux tiers internes, tantôt plus en dehors jusqu'au niveau de l'angle externe de l'orbite. Mais ils peuvent aussi siéger à la partie moyenne ou sur la tête du sourcil, vers le grand angle de l'œil. Ils ne sont pas toujours exactement sur la ligne du sourcil et peuvent empiéter sur les régions voisines : le front, la tempe; ils sont quelquefois tout à fait au-dessus de la ligne d'implantation des poils (V. observ. II, IV,

V et XI). On en a rencontré dans la région intersourcilière, exactement sur la ligne médiane.

Dans l'orbite les kystes dermoïdes ont été observés dans toutes les parties de cette cavité, mais plus fréquemment sur les parties latérales que sur les parois inférieure ou supérieure.

Tantôt ils sont entièrement logés dans l'orbite, tantôt ils proéminent en dehors, présentant toutefois un prolongement intra-orbitaire.

Lyford a pratiqué l'ablation de l'œil pour un kyste congénital à contenu stéatomateux du fond de l'orbite qui entourait complètement le nerf optique. Brœer et Weigert ont publié l'observation d'un kyste dermoïde complexe (tératome congénital) siégeant en arrière du globe de l'œil, et G. Lawson a observé un cas analogue de tumeur complexe, renfermant des kystes à épithélium pavimenteux, mais dont la nature dermoïde n'est pas établie.

Dans un grand nombre de faits, ces kystes présentent avec le squelette des adhérences remarquables, indiquées déjà par Lawrence. Tantôt ce sont simplement quelques tractus fibreux; tantôt un pédicule relie la paroi kystique au périoste; tantôt il y a adhérence d'une portion plus ou moins étendue de la poche à ce périoste, et même l'os est souvent creusé à ce niveau d'une petite dépression ou cavité. Cette dépression osseuse, constatable au toucher, déjà rencontrée par Boyer, Jobert (de Lamballe), Gaillard, n'est pas seulement, comme le dit Després [1], le résultat d'une illusion semblable à celle que donne le toucher d'une varice qui passe sur la crête du tibia; elle existe anatomiquement et a maintes fois été constatée. Nous trouvons, en effet, dans les cas publiés les adhérences simples indiquées 25 fois et la dépression du squelette 18 fois. Dans nos faits personnels, nous avons rencontré 9 fois ces adhérences et 1 fois la dépression osseuse.

1. *Nouv. Dictionnaire de médecine et de chirurgie pratiques*, t. XXXIII, article *Sourcil*, 1882.

Cette dépression est très variable ; tantôt c'est une petite fossette très superficielle, capable d'admettre l'extrémité du doigt, en forme de godet, dont les bords sont quelquefois rugueux et saillants ; tantôt c'est une cavité véritable, longue de 1 cent. 1/2 (Richet, obs. IV de Regnier), 2 cent. 1/2 (Richet, obs. V de Regnier), capable de contenir un noyau de cerise, un objet plus gros, et dans laquelle s'engage un prolongement du kyste qui adhère intimement à sa paroi. Cette espèce de canal osseux, sous le sourcil, est dirigée en général très obliquement en dehors et ne communique pas avec le sinus frontal (Regnier). Quelquefois le kyste, en partie incrusté dans l'os, en partie au dehors, affecte la disposition en bissac des abcès en bouton de chemise. L'excavation peut intéresser toute l'épaisseur de l'os, en sorte que le kyste se trouve en contact avec la dure-mère crânienne qui est mise à nu pendant l'extirpation, comme dans le cas d'Esmarch. Dans un kyste orbitaire opéré par Richard, le doigt porté dans la plaie reconnut que la voûte de l'orbite faisait défaut et put sentir la mollesse du cerveau. (*Soc. de chir.*, 1855.)

L'on a attribué cette modification du squelette à une sorte d'usure mécanique produite par le développement du kyste, et on l'a comparée à celle que l'on observe dans les anévrysmes en contact avec les os (Jobert de Lamballe). Elle paraît se rattacher plutôt au développement de l'os qui se trouve gêné par la présence de la tumeur et par son accroissement. Elle ne se rencontre pas seulement lorsque le sujet avance en âge, comme le dit Gaillard, car nous avons constaté cette fossette dans un cas de kyste du sourcil chez un enfant de trois semaines.

CHAPITRE II

KYSTES DERMOÏDES DU CRANE

La surface du crâne est assez souvent le siège de kystes dermoïdes; il est probable d'ailleurs qu'un certain nombre de ces tumeurs ont été parfois rapportées aux loupes et aux kystes sébacés ordinaires, qui sont très fréquents en cette région. Les kystes dermoïdes peuvent occuper les diverses parties du crâne, mais ils semblent siéger de préférence au niveau de la fontanelle antérieure ou dans son voisinage, à la partie supérieure du frontal. Ils se rencontrent encore assez ordinairement au pourtour de l'oreille, à la région mastoïdienne; nous en rapportons deux exemples sur l'occipital. Enfin, ils sont fréquents à la tempe, et, en ce point, ils se rattachent aux kystes du sourcil.

Comme les kystes orbitaires et péri-orbitaires dont ils présentent tous les caractères, ils ont un siège profond, sous-aponévrotique ou sous-musculaire; ils offrent avec le squelette les mêmes connexions intimes, et à leur niveau s'observe fréquemment la même dépression osseuse qui peut aller jusqu'à la perforation complète. Richardson[1], qui a insisté sur cette altération du squelette, la considérait comme spéciale aux kystes congénitaux; toujours est-il que les kystes sébacés ordinaires n'arriveraient à la produire qu'après une longue durée et lorsque la tumeur a pris de grandes dimensions, tandis que, dans le cas de kystes dermoïdes, elle peut se rencontrer de bonne heure et alors que la tumeur n'a qu'un petit volume. Ajoutons enfin que, sur un fœtus atteint de malformations multiples et

1. *Discussion à la Surgical Soc. of Ireland*, 6 avril 1866 : *London Medical Press and Circular*, april 25, 1866, p. 424.

Fig. I.

Fig. II

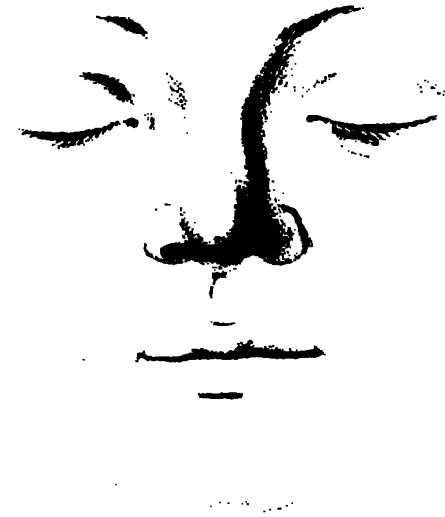

Fig. I et II. Même sujet. — Kyste dermoïde congénital et médian de la pointe du nez. Voir obs. XXI.

dont le crâne était resté en partie membraneux, Heschl a trouvé un kyste pilifère directement appliqué sur la dure-mère, en un point où le squelette faisait défaut.

Les faits de kystes dermoïdes sous-cutanés avec perforation des os du crâne forment une transition naturelle avec ceux dans lesquels on a décrit des productions semblables complètement incluses dans la boîte crânienne, soit au voisinage des os, soit plus profondément. Ces kystes intra-crâniens peuvent d'ailleurs présenter avec le squelette des connexions de même ordre que les précédents [1].

CHAPITRE III

KYSTES DERMOÏDES DE LA FACE

A la face, outre le pourtour de l'orbite, les kystes dermoïdes peuvent occuper le nez et la joue.

Sans parler de ceux qui siègent à la racine du nez, c'est-à-dire à la région intersourcilière, et que nous avons déjà mentionnés, on en a rencontré sur le nez proprement dit.

1. Nous laisserons de côté les tumeurs décrites sous les noms de tumeurs perlées (Cruveilhier, Virchow), cholestéatomes (J. Müller). Il règne en effet, notamment dans les auteurs allemands, une certaine confusion entre ces tumeurs et les kystes dermoïdes, ceux du moins qui ont seulement un contenu graisseux. C'est ainsi qu'un kyste de la queue du sourcil a été décrit par Esmarch sous le nom de cholestéatome. Aussi Prescott Hewett s'accorde-t-il avec Paget pour ne trouver aucune différence essentielle entre les cholestéatomes et les tumeurs sébacées, congénitales ou non. Mais sous cette dénomination de cholestéatome ou tumeur perlée on a compris, non seulement au crâne, mais encore en d'autres régions, des tumeurs différentes, telles que des sarcomes angiolithiques, des épithéliomas, des kystes sébacés ou dermoïdes.

Lawrence rapporte le cas d'une petite tumeur congénitale, siégeant sur la voûte du nez (*on the bridge of the nose*) et pourvue d'un petit orifice externe, assez large pour admettre un stylet de trousse et qui donnait parfois issue à une matière grasse; un stylet s'y enfonçait d'un tiers de pouce environ. Il l'ouvrit et trouva une membrane lisse, brillante, couverte de

Fig. 3. — Kyste dermoïde médian siégeant sur le dos du nez (obs. XX).

poils, qu'il fut difficile d'enlever complètement par dissection. Cruveilhier a observé chez une petite fille de neuf ans, à la partie moyenne du nez, un petit pertuis dans lequel un stylet s'engageait jusqu'à 1 pouce 1/2 de profondeur en se dirigeant d'abord sous la peau, puis plus profondément du côté des sinus frontaux; il n'y avait aucune communication avec les fosses nasales, comme on put s'en assurer par une injection; la pression de haut en bas faisait sortir par l'orifice de petits poils.

Nous rapportons deux cas qui peuvent être comparés aux

précédents. Dans l'un, le kyste siégeait à la partie moyenne du dos du nez, chez une petite fille de vingt mois; il était pourvu à sa partie inférieure d'un étroit orifice cutané; il contenait des poils et sa paroi était dermoïde (V. fig. 3 et obs. XX). L'autre cas est un kyste également congénital de la pointe du nez chez un enfant de cinq mois; comme les précédents, il était remarquable par l'existence d'un pertuis, et de plus, cet orifice livrait passage à une petite houppe de poils follets (V. pl. I, fig. 1 et 2, et obs. XXI).

A la joue, nous en avons rencontré un exemple près de la région parotidienne, et un autre au-dessus du sillon qui sépare cette région de la lèvre supérieure. Nous citerons aussi un cas observé par Verneuil: il s'agissait d'un kyste dermoïde et pilifère, accompagné de plusieurs petits kystes à épithélium pavimenteux, siégeant sur la face externe du maxillaire supérieur.

CHAPITRE IV

KYSTES DERMOÏDES DU COU

Les kystes dermoïdes du cou sont très anciennement connus, puisque Celse parle de tumeurs enkystées, développées entre la peau et la trachée, nommées par les Grecs bronchocèles et contenant une matière semblable à du miel, à de l'eau, et quelquefois même des poils mêlés à de petits os : *interdum etiam minutis ossibus pili immixti.* Mais l'étude anatomique et pathogénique de ces productions, étroitement liée, comme

nous le verrons par la suite, à celle des fistules congénitales du cou, ne date, comme celle-ci, que de notre époque. C'est à la suite des travaux sur la pathogénie de ces fistules, et principalement des recherches de Heusinger [1], que les relations de ces tumeurs avec les fentes branchiales de l'embryon ont été établies.

Ces kystes ont été souvent décrits sous les noms de kystes athéromateux, athéromes profonds du cou, kystes branchiaux (*Kiemengangscysten,* Roser), et, par le fait même de ces dénominations un peu vagues, ils n'ont pas toujours été bien distingués des autres kystes branchiaux, ni même des kystes congénitaux du cou en général. Or, il importe de faire remarquer que les kystes congénitaux du cou ne sont pas tous formés aux dépens des fentes branchiales, et de plus que tous les kystes branchiaux ne sont pas dermoïdes. Cette considération nous impose l'obligation étroite de faire un choix parmi les observations et de n'accepter que les faits dans lesquels la nature dermoïde de la paroi nous paraît suffisamment démontrée. Aussi laisserons-nous de côté un grand nombre de kystes très probablement branchiaux et rapportés autrefois à des hygromas de la bourse séreuse de Boyer, à la dilatation des glandules sous-muqueuses glosso-épiglottiques (Nélaton).

Car, s'il y a de bonnes raisons de croire à leur nature branchiale, il n'en est pas moins vrai que la discussion rétrospective de ces faits anciens ne nous offrirait aucune utilité ; d'ailleurs leur détermination exacte serait le plus souvent impossible faute d'éléments, puisque les observations dont il s'agit sont dépourvues du contrôle histologique. Nous donnerons à la bibliographie l'indication d'un certain nombre de faits de ce genre qui restent indéterminés, et nous aurons soin, dans notre relevé, de préciser les distinctions précédemment in-

1. Heusinger, *Hals-Kiemen-Fisteln von noch nicht beobachteter Form* : *Virchow's Archiv f. path. Anat.* Bd. XXIX, 1864, s. 358, et *Zu den Halskiemenbogen Resten* : *Ibid.* Bd. XXXIII, 1865, *heft* 3, s. 441.

diquées dont on trouvera l'explication au chapitre de la pathogénie.

On a distingué, d'après le siège, deux sortes de kystes dermoïdes du cou : les latéraux et les médians.

Les *kystes des régions latérales* ont un siège assez variable. En général, ils occupent la région sterno-mastoïdienne à diverses hauteurs ; en son milieu (2e cas de Max Schede), à sa partie inférieure au-dessus de la clavicule (Baumgarten) ; mais ils peuvent occuper aussi la région parotidienne (Virchow, Bryant), la région sous-maxillaire (Quain, Esmarch, fig. 2).

Leur volume est variable ; ils peuvent acquérir les dimensions du poing (Esmarch, fig. 1).

Ils prennent parfois extérieurement une apparence bilobée lorsqu'ils sont croisés par une bride aponévrotique ou le tendon d'un muscle.

Ils sont en général situés sous le bord antérieur du sterno-mastoïdien et s'étendent plus au moins profondément, parfois jusqu'à la colonne vertébrale (Max Schede, 2e cas), ou vers le pharynx en jetant un prolongement entre cet organe et le larynx (1er cas de Max Schede). Il n'est pas rare de les voir adhérer à la gaine des gros vaisseaux du cou (1er cas de Max Schede, Virchow, 2 cas de Langenbeck), disposition qui peut donner lieu à des difficultés opératoires et même entraîner la lésion de la jugulaire interne pendant leur extirpation (Langenbeck). Dans un cas de Langenbeck, la tumeur adhérait à l'apophyse styloïde.

Les *kystes dermoïdes de la région médiane* du cou ont été divisés un peu artificiellement en sus- et sous-hyoïdiens. Ils sont le plus souvent situés au voisinage de l'os hyoïde, entre cet os et le cartilage thyroïde. Mais ils peuvent siéger plus bas : ainsi dans un cas de Giraldès la tumeur répondait au milieu de la distance qui sépare le cartilage thyroïde de la fourchette sternale. Tachard a extirpé un kyste pili-graisseux de la partie inférieure de la région sous-hyoïdienne, et Bidder a observé

un kyste placé immédiatement au-dessus de l'échancrure sus-sternale.

Ils ne sont pas toujours exactement médians; dans une de nos observations le kyste était situé sur la partie latérale gauche du cartilage cricoïde près de la ligne médiane.

Leur volume est plus petit en général que celui des kystes latéraux; souvent il ne dépasse pas celui d'une noix ou d'une noisette. Toutefois on en a observé de plus gros: Broca en a opéré un du volume d'un œuf de poule.

Les kystes thyro-hyoïdiens sont situés au-dessous des muscles de ce nom; ils reposent sur la membrane thyro-hyoïdienne et adhèrent fréquemment à l'os hyoïde, directement ou par un pédicule. Ces adhérences sont mentionnées cinq fois dans les observations que nous avons rassemblées et nous les avons constatées dans l'un des deux cas que nous rapportons. En outre elles sont signalées dans plusieurs observations de kystes dont la nature est restée indéterminée [1]. Dans le fait de Tachard, c'est à la partie antérieure de la trachée que la poche kystique était adhérente.

Les kystes dermoïdes du cou sont ordinairement sous-cutanés et indépendants du tégument. Cependant Heschl a trouvé sur le cadavre d'un homme de soixante-trois ans un petit sac du volume d'une aveline à contenu sébacé, reposant sur une petite dépression peu profonde de l'os hyoïde, tapissé d'un épiderme couvert de poils et qui s'ouvrait par l'intermédiaire d'un étroit canal à la surface de la peau, un peu à gauche et au-dessous du milieu de l'os hyoïde. Dans ce cas intéressant, le revêtement du sac se continuait avec l'épiderme et l'orifice cutané était tout à fait uni, sans trace de cicatrice, en sorte que la communication du kyste avec l'extérieur était primitive et non accidentelle.

1. Dupuytren, en 1831, parlant des kystes séreux thyro-hyoïdiens dont il a observé une vingtaine d'exemples et qui sont probablement des kystes branchiaux, note déjà l'adhérence profonde au ligament thyro-hyoïdien moyen.

CHAPITRE V

KYSTES DERMOÏDES DU PLANCHER BUCCAL

Les kystes dermoïdes du plancher de la bouche forment le groupe des grenouillettes dermoïdes. Ces tumeurs ne sont pas absolument rares et paraissent avoir été depuis longtemps observées, puisque Pierre de Marchettis en 1670 racontait un fait de mélicéris sublingual, et que Jourdain en 1778 citait deux observations dont une, au moins, paraît se rapporter à la grenouillette dermoïde. Il en est de même de l'observation recueillie par Hernu en 1791 et citée dans les Œuvres chirurgicales de Desault. A cette époque l'existence de ces tumeurs était bien connue, puisque Benj. Bell (1796) disait que les loupes du plancher buccal sont aux grenouillettes dans le rapport de 1 à 20. Toutefois les observations anciennes ne peuvent guère présenter qu'un intérêt historique et, ici encore, pour tracer la description de ces tumeurs, c'est à des faits mieux observés et plus récents qu'il faut s'adresser [1]. En 1881, dans un mémoire adressé à la Société de chirurgie, Combalat (de Marseille) mentionne treize cas publiés de kystes dermoïdes du plancher buccal, auxquels il ajoute une quatorzième observation personnelle. En même temps, à la même Société, Th. Anger et Duplay en citaient chacun un cas inédit, et Nicaise publiait l'observation d'un kyste dermoïde canaliculé.

Enfin, en 1883, dans un article publié par Ozenne dans les

1. Pour l'historique de ces tumeurs consultez les thèses de Bertherand, de Landeta, Demons, et le travail de E. Ozenne.

Archives de médecine, se trouvent rappelés quelques autres faits, accompagnés de la relation d'un cas personnel. A ces exemples il faut encore ajouter ceux de Padieu (d'Amiens) (1874), de Gruber (1880), de Hofmokl (1881), de Barker (1883) et de Dardignac (1884).

La nature dermoïde de la tumeur est mise hors de doute par l'examen microscopique dans les cas de Denonvilliers et Verneuil, E. Cruveilhier, Gaillard, Paquet, Verneuil, Combalat, Hofmokl, Ozenne, Barker et Dardignac, et, à défaut d'examen histologique, par la présence de poils dans les cas de Linhart, de Gueterbock et dans un des faits de Richet.

Ces tumeurs sont plus souvent médianes que latérales; sur 27 cas, nous trouvons 22 fois le siège noté : 14 fois le kyste était médian et 8 fois il était latéral; encore sur ces 8 cas, dans le fait de Nicaise, la tumeur était reliée aux apophyses géni par un cordon canaliculé exactement médian. Ordinairement le kyste est rapproché de la ligne médiane et situé à la partie antérieure du plancher buccal, sous la pointe de la langue[1].

Les kystes médians se développent entre les muscles génio-glosses (Linhart, Denonvilliers et Verneuil, Ed. Cruveilhier, Barker), qu'ils écartent à mesure qu'ils augmentent de volume pour envahir la région sublinguale et faire saillie sous la muqueuse du plancher buccal dont ils se coiffent en se développant. Ils atteignent ainsi le volume d'un œuf et font alors généralement saillie à la région sus-hyoïdienne. Par les progrès de leur développement, ils refoulent la langue en haut et en arrière et les dents en avant, au point que le bord alvéolaire peut devenir presque horizontal (Denonvilliers et Verneuil). Lorsqu'ils atteignent un certain volume, ils gênent la phonation et la res-

1. Barker divise ces kystes du plancher buccal en trois variétés suivant le siège :
1° Médians entre les génio-glosses;
2° Unilatéraux entre les muscles mylo-hyoïdiens et génio-glosses;
3° Bilatéraux au-dessus des mylo-hyoïdiens et au-dessous des génio-glosses.

piration, la mastication et la déglutition, la succion chez le nouveau-né, comme dans le cas de Richet. Dans un fait de Linhart, la tumeur touchait la voûte palatine et empêchait le rapprochement des mâchoires.

Comme les kystes dermoïdes des régions précédemment étudiées, ceux du plancher buccal offrent parfois des adhérences avec le squelette. Dans le cas de Dardignac, l'adhérence se faisait avec les apophyses géni du maxillaire inférieur ; dans le fait de Nicaise elle s'établissait au même point par un cordon canaliculé. Dans le cas de Combalat, il y avait au niveau du kyste une légère dépression du maxillaire au-dessous des apophyses géni. Dans d'autres exemples c'est à l'os hyoïde que le kyste est attaché (Verneuil, Gueterbock). Dans le fait de Denonvilliers et Verneuil, on trouvait à la partie inférieure de la tumeur des adhérences fibreuses, larges de 7 à 8 millimètres, étendues sur une longueur de 3 centimètres de la symphyse du menton jusqu'au voisinage de l'os hyoïde et très exactement médianes. Enfin, dans le cas rapporté par Ozenne, on remarquait sur la ligne médiane, à la partie profonde de la tumeur, des adhérences fibreuses en deux points : au niveau du frein et près de l'insertion des génio-glosses en avant, sans qu'il existât aucune union avec le maxillaire.

Ici semblerait devoir trouver place l'étude de certains kystes dont la formation se rattache à l'évolution de la muqueuse buccale et par conséquent d'une portion du feuillet corné : nous voulons parler des kystes des mâchoires. Toutefois ces kystes se distinguent par certains caractères des kystes dermoïdes précédemment étudiés, aussi bien que de ceux qui vont suivre. En effet, les tumeurs kystiques congénitales qui siègent en cette région des maxillaires sont très variées dans leur nature. Certains kystes, d'une structure assez simple, présentent avec les dents des rapports spéciaux et intéressants au point de vue anatomique et clinique. D'autres, infiniment plus complexes, offrent avec les monstruosités des mâchoires des relations

étroites et par là méritent d'être comparés aux tumeurs analogues de la région sacro-coccygienne. Pour ces motifs, nous croyons préférable de renvoyer leur étude à la suite de celle des tumeurs sacro-coccygiennes.

CHAPITRE VI

KYSTES DERMOÏDES DES PAROIS THORACIQUES

Les kystes dermoïdes des parois thoraciques ont été observés particulièrement à la région sternale et au niveau de l'union des deux premières pièces du sternum. Les faits que nous avons rassemblés ne sont pas nombreux. Venot, en 1837, à la suite d'une observation de kyste pileux de la jambe, mentionne sans détails un cas semblable observé deux années auparavant chez un homme à la région sternale. — J. Cloquet, en 1855, à la Société de chirurgie, dit avoir observé une tumeur du sternum contenant des poils mêlés à un tissu corné, ramolli, blanchâtre. — Ed. Simon, à la Société anatomique, en 1858, rapporta l'observation d'un kyste rencontré chez un jeune homme de vingt-sept ans, s'étant développé lentement depuis l'enfance et situé au-devant des deux premières pièces du sternum. Il contenait de la matière sébacée et des poils et était tapissé d'une membrane lisse, rouge, grisâtre, semblable à une muqueuse, mais portant une douzaine de poils et offrant un derme et un épithélium pavimenteux stratifié. — Dans la thèse de Demoulin se trouve rapportée une observation de Fontaine, relative à un kyste présternal, situé un peu au-dessous de l'union des deux premières

pièces sternales, chez une jeune fille de dix-sept ans ; la tumeur, remarquée à l'âge de trois ans, avait été incisée, cautérisée et traitée par différents moyens ; Nélaton en fit l'ablation totale, et l'examen histologique de la paroi, pratiqué par Robin, y montra un mélange d'épithélium pavimenteux et d'épithélium vibratile. — Landrieux, en 1868, communiqua à la Société anatomique un cas de tumeur sternale opérée par A. Guérin chez une femme de vingt-huit ans ; le début remontait à une vingtaine d'années ; la tumeur siégeait à l'union des deux premières pièces sternales et renfermait une bouillie formée de graisse et de cellules épithéliales ; en outre sa surface interne donnait implantation à deux poils longs de 4 à 5 centimètres.

L'un de nous en a extirpé un placé sur la ligne médiane au-dessous de la fourchette sternale, il contenait de nombreux poils follets ; le sujet était une jeune fille de seize ans.

Les auteurs mentionnent aussi des kystes dermoïdes siégeant à la mamelle ; mais ils paraissent extrêmement rares. Sans parler des deux cas rapportés par Cruveilhier [1], dans lesquels les kystes, observés chez l'adulte, présentaient un point noir central comme les kystes sébacés ordinaires, nous citerons le fait de Gerdy relatif à un kyste sébacé siégeant, chez une femme de quarante-cinq ans, à la partie inféro-externe de la glande, dans laquelle il s'était creusé une loge ; il contenait une bouillie graisseuse avec des cellules épithéliales et des paillettes de cholestérine. — Lebert signale sans détails un kyste sébacé de la mamelle qui lui avait été donné par Dieffenbach. — Horteloup mentionne un fait de Burggræve (de Gand) relatif à un kyste sébacé, peut-être dermoïde, observé chez l'homme. — Enfin Albers, cité par Cornil et Ranvier, a vu un kyste mammaire qui contenait des cheveux au milieu d'une masse sébacée.

1. *Traité d'anatomie pathologique*, t. III, p. 338.

CHAPITRE VII

KYSTES DERMOÏDES DES PAROIS ABDOMINALES

On a observé des kystes dermoïdes à la région ombilicale. Il importe de ne pas confondre avec ces kystes, comme on l'a fait, les concrétions sébacées et les corps étrangers extérieurs, retenus au fond de la cicatrice ombilicale et mélangés à des produits de desquamation et de sécrétion de la peau (débris épithéliaux et matières grasses). Des neuf observations citées par Blum, la plupart se rapportent à des concrétions semblables[1]; une seule est un exemple de kyste dermoïde authentique : c'est celle de E. Küster. — Dans ce fait, observé en 1872 à la clinique de Langenbeck, chez une femme de vingt-un ans, le kyste, d'origine congénitale, était relié au segment gauche de la cicatrice par un pédicule et contenait un liquide athéromateux, de la graisse liquide, des cellules épithéliales et des cristaux de cholestérine. — Guelliot (de Reims) a observé chez un homme de vingt-sept ans un kyste congénital, également pédiculé, implanté sur la cicatrice ombilicale et qui, après avoir longtemps gardé le volume d'une noisette, s'enflamma et s'ulcéra en donnant issue à une matière grumeleuse, blanche et épaisse. — Nous avons rapporté ailleurs l'observation d'un kyste sébacé congénital chez une petite fille de neuf ans, adhérant intimement à la cicatrice ombilicale par un

1. A. Blum, *Tumeurs de l'ombilic chez l'adulte : Archives générales de médecine*, août 1876, vol. II, p. 151.

2. Follin et Duplay, *Traité élémentaire de pathologie externe*, t. V, Paris, 1878. *Tumeurs de l'ombilic*, p. 818. — Nicaise, *Dictionnaire encyclopédique des sciences médicales*. Article Ombilic, p. 180, Paris, 1881.

pédicule fibreux et contenant une matière sébacée ramollie, grisâtre.

Enfin nous avons eu l'occasion d'observer récemment un nouveau cas de kyste à contenu sébacé, probablement congénital et, comme les précédents, adhérent à la cicatrice ombilicale.

Tous ces faits présentent entre eux une très grande analogie ; ils sont remarquables par l'absence de poils dans le contenu du kyste.

Cependant, en 1874, Blot a communiqué à la Société de chirurgie un cas de kyste siégeant sur la ligne médiane, immédiatement au-dessus de l'ombilic, chez un jeune homme de dix-sept ans, et contenant un mastic sébacé avec des poils blonds.

CHAPITRE VIII

KYSTES DERMOÏDES DES MEMBRES

Les kystes dermoïdes des membres, si on en excepte ceux qui ont été décrits aux doigts, sont d'une extrême rareté.

Dans un cas de Venot, cité par Lebert, il s'agit d'un homme de trente-six ans, atteint de syphilis secondaire, qui portait sur la face antérieure de la jambe droite une tumeur fluctuante, grosse comme une aveline. L'incision donna issue à une petite quantité de pus jaunâtre très fluide et à une masse de poils entortillés et pelotonnés.

Hofmokl (1881) cite un cas observé à la clinique du professeur Dumreicher et relatif à un kyste dermoïde, gros comme une pomme, situé à la partie postéro-supérieure de la cuisse chez un adulte; mais il ne donne aucun détail sur la structure de ce kyste.

Josias communiqua en 1878 à la Société clinique l'observation d'un kyste de la région trochantérienne du côté gauche, opéré par Trélat, chez une femme de quarante-six ans. Il avait été remarqué après un traumatisme trois ans auparavant; son siège était sous-aponévrotique. L'incision donna issue à une « pâtée ressemblant mal au contenu des kystes sébacés ». L'examen histologique, pratiqué par Chambard, y montra l'existence de cellules épithéliales et de granulations graisseuses libres, permettant de le comparer au contenu des kystes dermoïdes. Mais la paroi ne fut point examinée.

En 1879, Variot et Ch. Remy présentèrent à la Société anatomique un kyste de la partie antérieure et moyenne de la cuisse gauche, existant depuis quinze ou dix-huit ans chez un homme de cinquante ans; il adhérait aux parties profondes sur une assez grande étendue. Le contenu était une bouillie semblable à du mastic et la paroi, dépourvue de papilles, était revêtue d'épithélium stratifié. Les auteurs pensent qu'il s'agit d'un kyste sébacé et non d'un kyste dermoïde.

Panas en 1869 rapporta, à la Société de chirurgie, l'observation d'un kyste situé sous la patte d'oie, chez une petite fille de huit ans, et dont le début remontait à l'âge de deux ans; le contenu présentait les caractères microscopiques des loupes de la tête; mais l'idée d'un kyste dermoïde fut combattue par Verneuil, Trélat, M. Sée, Després.

Quant à la tumeur deltoïdienne observée par Gubler et présentée en 1859 à la Société de chirurgie [1], elle n'est nullement un kyste dermoïde, comme on l'a dit quelquefois par erreur.

1. *Bulletin de la Société de chirurgie*, t. X, 1859, 20 juillet, p. 5.

D'ailleurs l'auteur lui-même lui donnait un nom spécial, celui de kyste pilicellaire.

On voit combien les faits sont rares et incomplets.

KYSTES DE LA MAIN ET DES DOIGTS

On a décrit des kystes dermoïdes à la main et aux doigts. Mais, parmi les observations citées comme des exemples de ces kystes, il convient d'en rejeter un certain nombre qui ne sont nullement démonstratives ou qui se rapportent à une affection différente, celle qu'on a désignée sous le nom de tumeur perlée des doigts. C'est ainsi que Rizet, sous la dénomination de kystes dermoïdes, a rapporté six observations de tumeurs des doigts dont plusieurs ne sont ni kystiques ni dermoïdes [1]. Le fait présenté par Muron à la Société anatomique en 1868 ressemblait à la tumeur perlée [2]; il en est de même des cas cités en 1883 à la Société pathologique de Londres [3]. Nous avons aussi rencontré sur le cadavre d'un homme âgé une de ces tumeurs perlées du volume d'un pois, sous la peau de l'index, en arrière de l'articulation métacarpo-phalangienne. Cette confusion étant signalée, et si l'on songe en outre que le mot de « tumeur perlée » a peut-être été appliqué à des tumeurs différentes, on comprendra sans peine la nécessité qui s'impose de n'accepter que des faits rigoureusement étudiés [4].

Le nombre de ces kystes des doigts qu'on pourrait considérer

1. Rizet, *Kystes dermoïdes des doigts : Gazette des hôpitaux*, 20 août 1881, n° 95, p. 755. Cet auteur indique une observation de soi-disant kyste dermoïde de l'indicateur droit, rapportée dans le *Traité de pathologie chirurgicale* de Nélaton, t. V; mais il y a là une méprise évidente : on trouve seulement dans l'ouvrage cité un fait d'anévrysme cirsoïde de l'index droit chez un enfant de quatre ans et demi. (A. Nélaton, *Éléments de pathologie chirurgicale*, t. V, Paris, 1858, p. 953.)

2. Muron, *Kyste dermoïde : Bulletins de la Société anatomique*, novembre 1858, p. 539.

3. *Transact. of the Pathol. Soc. of London*, 1883-84, vol. XXXV, p. 399, et *Brit. Med. Journ.*, 1883, vol. II, october 20, p. 773.

4. Nous renvoyons pour l'étude de ces tumeurs perlées des doigts au travail de M. Gross (de Nancy), *Revue médicale de l'Est*, 1884, p. 185, 577 et 609.

comme véritablement dermoïdes est très restreint. Lalitte, dans une thèse récente sur ce sujet, en cite huit cas; encore faut-il, croyons-nous, faire des réserves sur quelques-uns. On doit en effet conserver des doutes sur deux faits de Rizet, faute de tout examen histologique dans le premier et par suite de l'insuffisance des détails dans le second. L'exemple de Gillette (Soc. de méd. de Paris, 24 juillet 1875) est également dépourvu du contrôle histologique [1]. Le cas de Gibier, présenté d'ailleurs avec réserves, reste douteux [2]; celui de Demay n'est pas non plus démonstratif et son auteur le regardait comme un polyadénome sudoripare [3].

Les observations de Polaillon, de Kirmisson et de Heydenreich sont plus probantes; les tumeurs dont il s'agit sont de véritables kystes, et leur paroi est formée d'une couche conjonctive et d'un revêtement épithélial offrant les caractères de l'épiderme; jamais on n'y a rencontré de poils ni de glandes sébacées; les papilles ont été seulement observées dans le cas de Heydenreich, et quant aux glandes sudoripares mentionnées dans ce dernier fait, on n'a pu établir avec certitude si elles dépendaient de la cavité kystique ou si elles appartenaient à la peau qui recouvrait la tumeur. Le contenu de ces tumeurs est un liquide épais, grumeleux, ou une masse pâteuse comparée à du suif ramolli (Polaillon). Leur dureté est parfois très grande et peut donner l'idée d'un fibrome. Elles sont indépendantes des tendons sous-jacents, mobiles sur les parties profondes et adhérentes au contraire à la peau. Elles siégeaient au côté palmaire sur la première phalange de l'index droit (Polaillon), sur la deuxième phalange du médius gauche (Kirmisson), sur la deuxième de l'index droit (Heydenreich). Dans aucun cas ces

1. Il en est de même d'un cas de F. Treves, non cité par Lalitte, et donné comme un type de kyste sébacé (*Brit. med. Journ.*, 1883, vol. II, december 8, p. 1123).

2. P. Gibier, *Kyste de la face palmaire de la 2e phalange de l'index droit: Bulletins de la Société anatomique*, novembre 1881, p. 661, et *Progrès médical*, 1882, p. 485.

3. F. L. Demay, *Étude clinique et histologique de certaines tumeurs de la main. Thèse de Paris*, 1880, p. 73, obs. V.

tumeurs n'ont fait leur apparition à la naissance ou même dans l'enfance et cette particularité leur est commune avec les tumeurs perlées. Ajoutons enfin que, dans le cas de Gibier, le malade avait été opéré auparavant d'un kyste dermoïde du sourcil, et que, dans celui de Kirmisson, on a noté la coexistence d'une petite tumeur parotidienne, probablement de même nature.

CHAPITRE IX

KYSTES DERMOÏDES DE L'IRIS

On a décrit dans l'iris des kystes dermoïdes et des tumeurs perlées entre lesquels il importe, aussi bien qu'aux doigts, de faire une distinction. De plus on peut observer dans l'iris des kystes à contenu séreux qu'il ne faut pas non plus considérer comme dermoïdes. Ceux qui mériteraient vraiment ce nom paraissent tout à fait exceptionnels et les faits que l'on en cite ne sont pas à l'abri de tout reproche. Il serait nécessaire, pour en démontrer l'existence d'une manière irrécusable, d'y constater la présence d'une paroi dermoïde et notamment de follicules pileux ou de glandes, surtout quand les circonstances de leur apparition peuvent laisser des doutes sur leur origine congénitale. On doit, en effet, remarquer ici que la présence de quelques poils dans le contenu du kyste ne suffit pas pour affirmer la nature dermoïde, puisqu'on a vu des cils pénétrer à la suite d'un traumatisme dans la chambre antérieure pour être ensuite englobés dans le contenu du kyste. Aussi

le cas de de Graefe cité comme kyste dermoïde de l'iris ne nous paraît-il pas tout à fait démonstratif, puisque la tumeur s'était développée à la suite d'une blessure de l'œil et que l'examen histologique de la paroi n'a pas été pratiqué [1].

CHAPITRE X

KYSTES DERMOÏDES DE LA CAVITÉ THORACIQUE

Les kystes dermoïdes ont été quelquefois rencontrés dans l'intérieur de la cavité thoracique, toutefois assez rarement, puisque Franz Riegel, sur 42 tumeurs du médiastin rassemblées par lui, compte seulement 5 tumeurs dermoïdes (contre 33 tumeurs carcinomateuses et sarcomateuses et 4 fibroïdes) [2].

1. Gordon a rapporté l'observation d'une tumeur prise pour un anévrysme chez une femme de vingt-un ans; cette tumeur siégeait à la partie supérieure du médiastin antérieur et adhérait aux deux tiers supérieurs du sternum ainsi qu'à l'extrémité interne de la clavicule droite; elle contenait de la matière sébacée, des pièces osseuses et sept dents (deux canines, deux incisives et trois molaires).

1. A. von Graefe, *Ueber eine haarhaltige Balggeschwulst im Innern des Auges : Arch. f. Ophthalm., Bd. III. Abth. II*, Berlin, 1857, s. 412. Klein. Mittheil.

Les mêmes remarques s'appliquent à un cas de Langenbeck, cité à propos du précédent, et dans lequel existait aussi une étiologie traumatique.

2. Franz Riegel, *Zur Pathologie und Diagnose der Mediastinaltumoren : Virchow's Archiv f. pathol. anat.*, 1870, Bd. XLIX, h. 2, s. 208. Les cinq cas mentionnés par cet auteur sont ceux de Cordes, Lebert, Büchner, Cloetta et Gordon.

2. Mohr a observé un kyste pileux du poumon gauche qui fut examiné dans ses détails histologiques par Kœlliker; ses parois avaient la structure de la peau avec papilles et glandes sudoripares; il était rempli de poils rouges en assez grande quantité, dont quelques-uns avaient plus de trois pouces de long.

3. Büchner a trouvé, à l'autopsie d'une femme de trente-six ans, un kyste dermoïde du médiastin antérieur, gros comme une tête d'enfant, masquant entièrement le poumon droit à l'ouverture de la poitrine, et contenant des poils, du cartilage et du tissu osseux (examen microscopique par Luschka).

4. Lebert a rapporté l'observation d'un kyste dermoïde trouvé chez un emphysémateux de soixante ans et situé dans le médiastin antérieur entre les deux poumons, au-dessus du cœur. Cette tumeur, formée d'une grande cavité et de petits kystes communiquant avec elle, contenait une bouillie athéromateuse; sa paroi était tapissée d'un épithélium pavimenteux ou cylindrique, et présentait des excroissances polypeuses renfermant du cartilage.

5. Cordes, chez un homme de vingt-huit ans, a trouvé dans le médiastin antérieur un kyste dermoïde multiloculaire du volume d'un poing, adhérent au péricarde ainsi qu'à la gaine celluleuse des gros vaisseaux et de la trachée; il avait la structure de la peau et contenait des poils; la paroi était en quelques points cartilagineuse.

6. Cloetta (de Zurich) décrit un kyste dermoïde trouvé par Muret (de Vevey) chez une jeune fille de vingt ans, situé à la partie interne du lobe inférieur du poumon gauche. Ce kyste, du volume d'une pomme, présentait des cheveux implantés, du cartilage et de l'os; une grosse bronche s'ouvrait dans sa cavité.

7. Villard, en août 1869, présenta à la Société anatomique un kyste dermoïde du volume d'une grosse noix, développé sur la plèvre et rencontré chez une femme de cinquante-cinq ans.

Ce kyste, situé entre les deux feuillets de la plèvre, adhérait par sa face externe à la paroi costale, et répondait au feuillet viscéral par sa face interne ; son bord inférieur reposait sur le diaphragme et son bord supérieur était uni par des adhérences à la base du poumon droit. Le contenu, d'apparence argileuse, renfermait, outre des cristaux de margarine et de cholestérine, des granulations graisseuses et des lamelles épithéliales ; la paroi calcifiée était revêtue d'une couche de lamelles d'épithélium corné ayant 1 millimètre 1/2 d'épaisseur; il n'y avait ni poils ni glandes.

8. Waldeyer rapporte un cas de kyste dermoïde du médiastin antérieur, observé chez un homme de quarante-quatre ans. Ce kyste, gros comme une tête d'enfant et qui occupait la partie inférieure droite du thorax, était remarquable par l'existence d'un pédicule le rattachant au corps thyroïde. Il contenait des cheveux roux dans une bouillie graisseuse ; sa paroi avait la structure de la peau et offrait des proéminences en forme de caroncules.

9. Virchow, sous le nom de *Teratoma myomatodes mediastini*, donne la description d'une tumeur complexe provenant d'un homme de vingt-deux ans et située dans le côté droit du thorax. Elle présentait des tissus très variés et contenait notamment du tissu musculaire strié. On y trouvait en différents points la structure d'un angiome, d'un sarcome fuso-cellulaire, d'un carcinome ; on y rencontrait en outre du cartilage hyalin et des kystes à contenu varié, tapissés d'épithélium cylindrique et d'épithélium vibratile, et enfin des kystes à contenu athéromateux, tapissés d'épiderme et renfermant des poils.

10. Glæser, cité par Danzel, a trouvé dans une bronche une tumeur dermoïde présentant des poils.

11. Enfin, un cas de Paget est relatif à un kyste dermoïde situé profondément derrière la première pièce du sternum, chez un jeune homme, et contenant des cheveux et des glandes sébacées.

CHAPITRE XI

KYSTES DERMOÏDES DE L'OVAIRE

L'ovaire est un des principaux lieux d'élection des kystes dermoïdes. Toutefois ces produits y sont beaucoup plus rares que les autres kystes, ainsi qu'on en peut juger par le relevé de quelques séries d'ovariotomies.

Spencer Wells..	1000	ovariotomies,	22	kystes dermoïdes.
Péan	285	—	8	—
Schrœder	102	—	5	—
Terrier.....	50	—	4	—
Dohrn.....	25	—	5	—

Ils peuvent siéger dans l'un ou l'autre ovaire, et aussi des deux côtés à la fois.

Statistique de Lebert...	39	à droite,	19	à gauche,	6	des 2 côtés.
— de Pauly....	52	—	45	—	20	—

Ils occupent l'ovaire lui-même, qui est plus ou moins détruit; mais dans d'autres cas, au contraire, ils sont seulement accolés à cet organe qui reste inaltéré, et même ils peuvent en être tout à fait indépendants et siéger dans le ligament large, par exemple.

Fréquemment ils contractent des adhérences avec les organes abdominaux, surtout avec l'épiploon.

Les kystes dermoïdes de l'ovaire reproduisent toute la série des accidents auxquels peuvent donner lieu les kystes ordinaires de cet organe, et il n'existe pas de signe caractéristique qui permette de reconnaître avec certitude ce genre de tumeurs;

dans certains cas seulement l'examen du contenu, obtenu par ponction, permet d'établir le diagnostic.

Leur marche paraît être moins rapide que celle des autres kystes. D'après Spencer Wells, leur accroissement s'arrête d'ordinaire au bout d'un certain temps, et si le ventre grossit, c'est généralement à cause de l'ascite.

Le plus souvent ils se développent du côté de la cavité abdominale ; toutefois ils peuvent, dansquelques cas rares, demeurer confinés dans l'excavation pelvienne, et alors ils sont accessibles, non plus par la paroi abdominale, mais seulement par le vagin [1].

Les kystes dermoïdes sont exposés aux complications habituelles des kystes ovariques, notamment à la torsion du pédicule, à l'inflammation, à l'ouverture dans les parties environnantes. Ils peuvent se rompre dans la cavité péritonéale [2], se faire jour au dehors à travers la paroi abdominale [3], s'ouvrir dans la vessie [4], le vagin [5], l'intestin [6], le rectum [7]. Dans un cas de Larrey, le kyste s'ouvrait par l'intermédiaire de la vessie à travers la paroi abdominale.

Ils peuvent être enfin une cause de dystocie.

En général les kystes dermoïdes de l'ovaire sont plus ou moins complexes sous le rapport de la structure, et c'est principalement dans cet organe qu'on observe les plus grandes variétés dans la composition de ces tumeurs ; toutefois, dans certains cas, ces kystes sont très simples et comparables aux kystes dermoïdes sous-cutanés.

1. Bernutz, *Archives de tocol.*, octobre 1876, p. 577.
Guichard (d'Angers), *Société obstét. et gynécol. de Paris*, 11 juin 1885 : *Archives de tocol.*, juillet 1885, p. 676.
2. Bauhin, Fabrice de Hilden, Laflize, Vallerand de la Fosse, Hardy de Hull, Hérapath, Levin, Lebert, Sangalli, Meyer, Salter, Kœberlé, Thornton, Morris.
3. Anderson, Heinrich, Siebold, Jarjavay, Barnes, Krogmann.
4. De la Rivière, Hamelin, Philips, Delpech, Marshall, Robert Lee, Blich.
5. Jaczinsky.
6. Chantreuil.
7. Milmann Coley, Bouchacourt, Wiart.

CHAPITRE XII

KYSTES DERMOÏDES DE LA CAVITÉ ABDOMINALE

Exception faite des kystes ovariens, les kystes dermoïdes sont encore assez fréquemment observés dans la cavité abdominale. Mais ils deviennent plus rares si l'on met à part les kystes dermoïdes rencontrés chez la femme dans la sphère génitale, dans les ligaments larges ou dans les culs-de-sac péri-utérins du péritoine. Le siège de ces kystes est variable, et ils occupent à peu près toutes les régions de l'abdomen, dans l'un et l'autre sexe; toutefois c'est principalement dans le mésentère et dans les épiploons qu'ils se trouvent situés, et ces replis péritonéaux leur forment alors un pédicule qui les rattache à la paroi postérieure de la cavité abdominale. Ils peuvent aussi contracter des adhérences qui les unissent aux organes voisins, absolument comme ceux de l'ovaire, auxquels ils sont d'ailleurs tout à fait comparables quant à leurs caractères anatomiques et quant aux accidents qu'ils déterminent.

On a parfois décrit dans ces tumeurs des parties fœtales : les cas les plus remarquables sous ce rapport sont les deux observations de Young et de Dupuytren, dans lesquelles on trouva, chez des sujets masculins, des fœtus imparfaits dans le mésocôlon transverse, et aussi le fait rapporté par Pigné, qui détacha du côlon transverse d'un jeune homme de quinze ans un fœtus d'apparence de quatre mois, pourvu de membres avec des ongles aux extrémités.

C'est à de semblables tumeurs que l'on rapporte aujourd'hui

la plupart des faits de pilimiction observés dans les deux sexes. La preuve directe en a été fournie quelquefois par les autopsies de kystes dermoïdes abdominaux ouverts dans la vessie et ayant donné lieu pendant la vie à l'émission par l'urèthre de poils, dents et parcelles osseuses, ainsi qu'à la formation de calculs autour de ces produits anormaux.

On doit rapporter à des kystes dermoïdes abdominaux, ouverts dans les organes voisins, les tumeurs renfermant des productions dermoïdes dont on a signalé la présence dans les viscères de l'abdomen. Telles sont les observations de cheveux, d'os et de dents éliminés par l'anus. Ruysch a trouvé dans l'estomac d'un homme une poignée de poils, et une masse charnue, adhérente au cardia, revêtue de tissu cutané couvert de poils et renfermant du cartilage, de l'os et quatre molaires.

Quant aux tumeurs dermoïdes de la cavité utérine, elles paraissent également provenir de kystes ouverts dans l'utérus. Les cas de productions pileuses, osseuses et dentaires rejetées par l'utérus présentent souvent la coïncidence d'un accouchement, et l'expulsion de ces produits anormaux survient tantôt avant (cas cité par Meckel), tantôt après celle du fœtus (Sampson, Birch et Tyson, Osiander, Wagner) [1].

1. Dans le cas de Gooch, dans lequel la mort survint par péritonite au neuvième mois de la grossesse, on trouva que le kyste ovarique était enflammé ainsi que la partie voisine de l'utérus. On s'explique ainsi la rupture possible de la tumeur dans l'utérus.

CHAPITRE XIII

KYSTES DERMOÏDES DU SCROTUM

Les productions homologues des kystes dermoïdes ovariens sont, dans le sexe masculin, les tumeurs généralement décrites sous le nom d'inclusions scrotales.

C'est Verneuil qui, le premier, en 1855, donna de ces tumeurs une description précise, en rassemblant neuf cas épars auxquels il ajouta un fait personnel. Longtemps après, en 1878, le même auteur revint encore sur cette question à l'occasion d'un rapport sur une observation adressée à la Société de chirurgie par J. Bœckel, et il ajouta aux 10 faits rassemblés dans son précédent mémoire 9 autres cas. En 1880, un autre rapport sur une observation de Pilate (d'Orléans) fournit à Nepveu l'occasion de rappeler 3 faits nouveaux. Enfin, récemment, Cornil et Berger ont communiqué à l'Académie de médecine une observation de tumeur scrotale par inclusion, ce qui porte à 24 le nombre des cas bien authentiques observés dans l'espèce humaine.

Ces tumeurs paraissent siéger de préférence au côté droit du scrotum (12 fois à droite, 4 fois à gauche, sur 16 cas où le siège est indiqué). Leurs rapports avec la glande séminale ne sont pas toujours bien définis.

D'après Verneuil, il n'y a pas d'exemple permettant d'admettre avec certitude que l'inclusion s'est faite dans le parenchyme glandulaire au sein même du testicule, et, dans les observations qui semblent défavorables à cette manière de voir, l'état du testicule n'est pas mentionné avec assez de détails. Au

contraire, l'indépendance complète de la production anormale et du testicule est, dans certains cas, bien manifeste, au point que l'on a pu quelquefois extirper la tumeur en conservant le testicule (Velpeau, Geinitz, Cornil et Berger). Enfin il est fort possible que parfois cette indépendance ait existé primitivement et que plus tard la tumeur se soit coiffée du testicule, lequel s'est déformé et plus ou moins atrophié (Kalning, Pilate, Cornil et Berger). Mais si la tumeur paraît presque toujours indépendante du parenchyme glandulaire, elle est du moins le plus souvent en rapport intime avec la glande. Dans la majorité des cas, en effet, lorsque ces rapports sont précisés, la tumeur se trouve entre la vaginale et le testicule, auquel elle est rattachée par du tissu cellulaire plus ou moins lâche. Parfois la tumeur est adhérente aux enveloppes des bourses ; mais alors cette adhérence s'explique par des phénomènes inflammatoires, des suppurations avec fistules (Velpeau, J. Bœckel).

CHAPITRE XIV

TUMEURS DERMOÏDES DE LA RÉGION SACRO-PÉRINÉALE

La région sacro-périnéale est un des lieux d'élection des tumeurs congénitales. Ces tumeurs, déjà anciennement connues et souvent étudiées dans le cours de ce siècle, ont fait récemment le sujet de la thèse inaugurale de Lachaud, à laquelle nous renvoyons pour l'historique général de la question. Mais, malgré les nombreux travaux dont elles ont été depuis longtemps l'objet, elles sont restées et elles restent

encore aujourd'hui entourées d'une grande obscurité. Le nombre et la variété des classifications proposées et des explications pathogéniques adoptées successivement par les auteurs qui ont traité ce sujet, témoignent à la fois de la diversité de ces tumeurs et de l'insuffisance des observations. C'est ce dont on peut d'ailleurs se convaincre aisément en lisant un mémoire publié en 1862 par Constantin Paul, dans lequel l'auteur essaye de faire pour l'inclusion sacro-périnéale ce que Verneuil avait fait, quelques années auparavant, pour l'inclusion scrotale et testiculaire ; dans ce travail se trouvent rassemblés un grand nombre de cas fort dissemblables, dont beaucoup n'ont d'autre caractère commun que leur origine congénitale, et pour lesquels l'insuffisance des détails anatomiques interdit souvent toute appréciation sur leur nature.

La plupart des descriptions anciennes, en effet, portent l'empreinte de cette préoccupation constante qui poussait les auteurs de cette époque à chercher partout des formes d'organes et des vestiges de fœtus ; et cette idée de la forme était alors tellement prépondérante que c'est uniquement d'après les caractères extérieurs que l'on jugeait de la nature des organes et des tissus rencontrés dans ces productions, au grand détriment de l'étude de leur structure. Aussi faut-il, pour ces tumeurs sacro-périnéales, comme plusieurs fois déjà nous avons dû le faire pour les tumeurs dermoïdes en d'autres régions, s'en rapporter surtout aux cas récents et rejeter la plupart des cas anciens.

En présence d'exemples aussi complexes et en même temps aussi variés, avant d'édifier des systèmes et de hasarder des généralisations prématurées, il convient avant tout d'accumuler en grand nombre des faits rigoureusement observés que l'on classera plus tard en les soumettant à la critique. C'est dans cette voie d'ailleurs que la question s'est engagée dans ces derniers temps, et les observateurs contemporains se sont justement attachés à faire une étude détaillée des pièces qu'ils avaient

sous les yeux, en dehors de toute idée préconçue sur leur nature et avec toute la rigueur que comportent les méthodes scientifiques actuelles. Le nombre des faits ainsi rassemblés et qui présentent ces conditions d'exactitude n'est pas encore considérable. Néanmoins, il permet déjà d'établir parmi ces tumeurs certaines distinctions et de rapprocher quelques cas semblables ; nous pensons, en particulier, que les tumeurs dermoïdes peuvent être isolées des autres, et ce petit groupe ainsi constitué, malgré ses imperfections, nous paraît se prêter à une étude fructueuse et permettre quelques comparaisons intéressantes avec les tumeurs dermoïdes en général.

Comme toutes les tumeurs congénitales du siège, elles peuvent occuper l'espace compris entre l'anus et le coccyx, remonter entre le rectum et l'extrémité de la colonne vertébrale, ou s'étendre sur la face postérieure du coccyx et du sacrum, et même, lorsqu'elles sont volumineuses, envahir latéralement la région fessière. Les observations n'établissent pas toujours d'une façon précise si le kyste était situé en avant ou en arrière de la terminaison du rachis, et d'ailleurs la tumeur peut même s'étendre à la fois au-devant et en arrière de la colonne vertébrale (cas de Himly). Celles qui sont interposées au rectum et à la colonne vertébrale relient les tumeurs sacro-coccygiennes aux kystes dermoïdes du petit bassin.

Parmi les tumeurs sacro-coccygiennes à structure dermoïde, il en est dont la composition est des plus simples et qui ne diffèrent nullement à cet égard des kystes dermoïdes sous-cutanés en général. Tels sont les cas de Després, de Ballet et de Terrillon, dans le premier et le dernier desquels il n'y avait même pas de poils. Dans un fait que nous avons observé, la paroi présentait un épiderme, des follicules pileux et des glandes sébacées, et la tumeur offrait en outre un caractère que nous avons déjà maintes fois signalé à propos des kystes dermoïdes sous-cutanés, à savoir l'adhérence au squelette, qui, dans le cas particulier, consistait en quelques liens fibreux rat-

tachant la poche au coccyx; ce kyste se comportait donc exactement comme un kyste dermoïde sous-cutané du sourcil ou du cou, par exemple.

D'autre part certaines tumeursont une structure plus variée, et présentent tous les attributs des kystes dermoïdes compliqués de l'ovaire, par exemple; dans cette série des kystes dermoïdes complexes de la région sacro-périnéale on trouve, aussi bien que pour l'ovaire, tous les degrés, depuis la tumeur composée de petits kystes à épithélium pavimenteux et à contenu stéatomateux (Heschl), jusqu'aux tumeurs dermoïdes contenant des cheveux, des dents, des os, du cartilage, de l'épithélium vibratile et des cavités muqueuses (Himly, Czerny, Molck, Chédevergne, etc.). Fait intéressant, et sur lequel nous aurons d'ailleurs à revenir, ces tumeurs sont parfois adhérentes au squelette, et peuvent même, lorsqu'elles siègent derrière le sacrum, s'accompagner de malformations de la colonne vertébrale à sa terminaison.

Dans les descriptions anciennes de ces tumeurs dermoïdes, on trouve fréquemment la comparaison des divers produits contenus avec des débris fœtaux plus ou moins mal définis, et, le plus souvent, il est aisé de reconnaître que cette analogie est certainement forcée. Mais, d'autre part, il est des cas où la présence de parties fœtales est mentionnée d'une façon tellement précise que le doute n'est pas possible. Ainsi on a vu dans ces tumeurs sacro-périnéales des extrémités parfaitement reconnaissables, des mains, des pieds, parfois munis d'ongles, des rudiments de membres surnuméraires. (V. la bibliographie.)

Donc, si dans certains faits on trouve des produits informes, comme dans les kystes dermoïdes ordinaires, tels que ceux de l'ovaire, dans d'autres l'on observe des vestiges bien authentiques de fœtus. Mais il faut reconnaître qu'il est impossible d'établir une limite quelconque entre ces deux cas extrêmes et qu'il y a entre eux tous les intermédiaires. Ces exemples

donnent une idée de la complexité que peuvent atteindre les tumeurs dermoïdes en général. Enfin ils montrent aussi que ces tumeurs se relient aux monstruosités : car il n'y a qu'un degré à franchir pour passer des faits les plus complexes aux cas de membres surnuméraires implantés sur la région pelvienne.

CHAPITRE XV

TUMEURS DERMOÏDES DE LA RÉGION DES MAXILLAIRES

On rencontre dans la région des maxillaires des kystes et des tumeurs kystiques dont la disposition présente, ainsi que nous l'avons indiqué plus haut (p. 25), de très grandes variétés. Certaines tumeurs congénitales, tout à fait comparables aux tumeurs sacro-coccygiennes dont il vient d'être question, offrent comme elles des relations étroites avec les monstruosités. D'autres kystes, au contraire, étudiés déjà depuis longtemps, mais dont la pathogénie n'a été bien élucidée qu'à une époque tout à fait récente, sont beaucoup plus simples dans leur composition et se rattachent par leur histoire pathologique à l'évolution dentaire ; bien qu'ils diffèrent certainement des kystes appelés communément dermoïdes, ils présentent avec eux le caractère commun d'être revêtus d'un épithélium dérivé du feuillet corné ; à ce titre ils nous semblent mériter d'occuper une place dans la grande classe des tumeurs dermoïdes que nous avons réunies dans ce travail, et cette place est d'autant plus légitime que le mécanisme de leur formation présente avec celui des kystes dermoïdes proprement dits une analogie remarquable, sur laquelle

nous aurons à revenir au chapitre de la pathogénie. D'ailleurs, nous ne donnerons pas de ces tumeurs une description détaillée. Nous nous attacherons seulement à bien préciser les différentes sortes de tumeurs kystiques que l'on peut rencontrer sur les maxillaires et celles dont la formation peut être rattachée à l'évolution du tégument. Nous insisterons particulièrement sur les tumeurs très complexes que l'on observe en cette région et sur les rapports qu'elles présentent avec les monstruosités.

Les faits les plus simples, c'est-à-dire les kystes désignés communément sous les noms de kystes des maxillaires, kystes dentaires, ne nous arrêteront pas longtemps. Pour leur description complète, nous renvoyons aux ouvrages classiques, notamment à l'article *Maxillaires* par Guyon dans le *Dictionnaire encyclopédique;* nous renvoyons surtout pour la structure et la pathogénie aux récents travaux de Malassez, qui ont éclairé d'un jour nouveau cette intéressante question [1]. Il nous suffira de signaler quelles sont les principales variétés de ces kystes et comment elles dérivent toutes d'une origine semblable ; c'est là d'ailleurs pour nous le point particulièrement intéressant de leur histoire.

Les auteurs avaient multiplié les divisions ; ils en distinguaient plusieurs classes et plusieurs espèces, auxquelles s'appliquaient des appellations nombreuses et variées. Aujourd'hui la question s'est simplifiée : Malassez a montré que tous ces kystes, à quelque variété qu'ils appartiennent, se développent aux dépens des mêmes éléments, aux dépens des petites masses épithéliales auxquelles il a donné le nom de débris épithéliaux paradentaires. Ces amas épithéliaux, persistant chez l'adulte, représentent les restes non utilisés de ces bourgeonnements épithéliaux de dentition auxquels donne naissance chez le fœtus le revêtement ectodermique des gencives. Partant de cette donnée, voyons maintenant quelles variétés

1. *Archives de physiologie*, 1885, 15 février, p. 129; 15 mai, p. 309; 30 septembre, p. 379.

peut comporter la transformation kystique de ces masses épithéliales.

Les kystes dont il s'agit sont tantôt uniloculaires, tantôt multiloculaires. Les kystes uniloculaires sont eux-mêmes de plusieurs sortes. Si le débris paradentaire, en se développant en kyste, reste complètement indépendant de toute dent, il donne lieu à un kyste uniloculaire simple du maxillaire, variété correspondant à ce que Broca appelait kyste de la période embryoplastique. Si ce débris, tranformé en kyste, est en rapport avec une dent incluse et incomplète, il en résulte le kyste de la période odontoplastique selon la nomenclature de Broca; si la dent est encore incluse mais complète, c'est le kyste dentigère (kyste de la période coronaire de Broca); enfin si la dent est complète et sortie, c'est le kyste radiculo-dentaire, autrefois appelé kyste périostique (Magitot).

Quant aux kystes multiloculaires, ils résultent de néoformations kystiques développées dans la paroi de kystes paradentaires; ce sont alors de véritables kystes prolifères, et cet état, représente ce qu'on pourrait appeler la maladie kystique de cet épithélium paradentaire.

Nous ne donnons ici que les principaux types de kystes des mâchoires; entre ces différents cas il existe des combinaisons multiples et des intermédiaires qui donnent lieu à de nombreuses variétés. Mais toutes sont unies par une parenté commune et, grâce à la connaissance de l'épithélium paradentaire, il est possible d'en faire la synthèse pathogénique.

Quant aux affinités de ces kystes avec les kystes dermoïdes, elles ne résident pas seulement dans le mécanisme de leur formation, mais aussi dans leurs caractères anatomiques; témoin le cas de Mikulicz [1], décrit par son auteur comme un kyste dermoïde du maxillaire inférieur et qui s'interprète aujourd'hui d'une manière fort naturelle par un kyste paradentaire.

1. Mikulicz, *loco cit.*, s. 955.

Fig. 1.

Fig. 2.

Fig 1 et 2. Polygnathisme du maxillaire inférieur.
La fig. 1 montre le sujet deux ans après l'opération, il persiste une fistule et une division complète du maxillaire.
La fig. 2 représente la tumeur enlevée. Voir obs. XLVIII.

Imp. Lemercier et Cie Paris

On a vu sur des dents surnuméraires des kystes développés comme sur les dents régulières. Ces faits nous conduisent en quelque sorte aux cas dans lesquels les kystes et les dents dont ils dépendent sont implantés sur un maxillaire supplémentaire, c'est-à-dire aux cas de *polygnathisme*. Il est nécessaire d'entrer ici dans quelques détails sur ce polygnathisme qui constitue une monstruosité véritable.

La famille des *Polygnathiens,* appartenant à l'ordre des Monstres doubles parasitaires d'Isidore Geoffroy Saint-Hilaire, est caractérisée, d'après cet auteur, par l'existence d'un monstre parasite, réduit à des mâchoires et à quelques autres parties céphaliques, et attaché lui-même aux mâchoires de l'individu principal, plus spécialement à sa mâchoire inférieure. Ainsi constitué, le monstre double qui résulte de cette disposition se présente sous l'apparence d'un être unitaire avec développement surnuméraire de mâchoires [1]. Aussi a-t-on pu transformer cette apparence en réalité et considérer ces cas tératologiques, ainsi que l'a fait Magitot, non plus comme des monstres doubles dont un des composants serait presque réduit à une mâchoire, mais bien comme des monstres simples avec dédoublement des maxillaires.

Dans cette famille des Polygnathiens, Geoffroy Saint-Hilaire reconnaît trois genres distincts [2] : l'Épignathe, l'Hypognathe et l'Augnathe. Les deux premiers sont caractérisés par la présence d'une tête accessoire, très incomplète, attachée à la tête principale soit au niveau du palais (épignathe), soit au niveau du maxillaire inférieur (hypognathe). Quant au troisième genre, l'Augnathe, il est caractérisé par ce fait que la tête ac-

1. Is. Geoffroy Saint-Hilaire, *Hist. des anomalies,* etc., t. III, p. 24.

2. Is. Geoffroy Saint-Hilaire admit plus tard deux nouveaux genres dans lesquels la masse parasitaire adhère à la tête principale non plus par le squelette, mais par les parties molles : ce sont les genres Myognathe (adhérence par les muscles et la peau), et Desmiognathe (adhérence par un pédicule). (*Comptes rendus de l'Académie des sciences,* 10 février 1851, t. XXXII, p. 149 : *Sur un nouveau genre de monstres doubles parasitaires, de la famille des Polygnathiens.*)

Ces monstruosités n'ont pas été rencontrées dans l'espèce humaine.

cessoire est réduite seulement à la mâchoire inférieure, disposée à peu près comme la mâchoire supplémentaire de l'Hypognathe; dans ce genre, très voisin de l'Hypognathe, il y a donc à proprement parler redoublement des mâchoires [1].

Cette classification, à laquelle on a fait depuis quelques additions par la création de genres nouveaux mais moins importants, est adoptée dans son ensemble par Magitot, dans un travail sur la Polygnathie chez l'homme. Seulement Magitot, en la reproduisant, y introduit quelques modifications. Ainsi la tête accessoire, représentant le parasite chez l'Épignathe et l'Hypognathe de Geoffroy Saint-Hilaire, s'est réduite dans la nomenclature de Magitot à une simple mâchoire plus ou moins mal conformée. Quant au genre Augnathe qui, de ce fait, n'aurait plus sa raison d'être, il a pris une signification toute différente, puisqu'il est caractérisé pour Magitot par une mâchoire inférieure attachée sur un point de la tête du sujet. Ces remarques ne sont pas inutiles, attendu que les faits rassemblés par Magitot sous le nom d'Hypognathes rentreraient plutôt, selon la classification de Geoffroy Saint-Hilaire, dans le genre Augnathe.

La classification de Geoffroy Saint-Hilaire n'a pas toujours été adoptée, et les noms dont il s'est servi ont parfois été modifiés. Ainsi le terme de dignathie a été employé pour désigner ce qu'il appelle l'augnathie [2]. Le mot d'épignathe a encore été appliqué à tous les faits tératologiques que l'on considérait comme des monstres doubles résultant de l'implantation d'un parasite imparfait sur les mâchoires d'un sujet principal, tandis que le nom de polygnathe était réservé par opposition à tous les cas rapportés à une monstruosité simple, au dédoublement

1. Is. Geoffroy Saint-Hilaire, *loco cit.*, p. 257 et p. 252, note 1.

2. La dignathie présente, d'après Gurlt, les caractères suivants : sur un côté du maxillaire inférieur normal, ou au voisinage de l'oreille, se trouve un second maxillaire inférieur qui est presque complet ou très incomplet. Voy. Sigmund v. Rosciszewski (de Varsovie), *Zur Kenntniss der Dignathie : Virchow's Archiv f. pathol. Anat.*, 1875, Bd. LXIV, h. 4. s. 540.

des mâchoires [1]. Enfin, sous ce même nom d'épignathe, Ahlfeld a rassemblé un grand nombre de tumeurs congénitales, insérées sur les maxillaires ou près des maxillaires, et très différentes les unes des autres. Certaines sont des polygnathes véritables; d'autres sont des tumeurs kystiques diverses, souvent décrites de la manière la plus vague, et impossibles à déterminer; d'autres enfin présentent des vestiges manifestes de fœtus surnuméraires. C'est, on le voit, une signification toute différente du mot épignathe, qui perd ainsi toute précision et devient simplement une expression clinique. Il est aisé de prévoir dans quelle confusion risquerait de tomber cette question des polygnathes si l'on persistait à employer toujours les mêmes termes en leur attribuant un sens nouveau. Aussi, nous a-t-il paru nécessaire de bien préciser la valeur de ces mots et le sens que leur ont attribué les différents auteurs, afin d'éviter toute ambiguïté de termes dans une question déjà obscure. C'est ce qui justifiera, pensons-nous, les explications un peu longues et un peu en dehors de notre sujet que nous avons cru devoir présenter.

Ces remarques faites, revenons aux polygnathes. Au point de vue qui nous occupe, l'on peut distinguer seulement deux groupes de cas tératologiques, selon que la mâchoire surnuméraire est la mâchoire inférieure ou la supérieure : les hypognathes et les épignathes au sens que leur attribue Magitot; en réalité ce sont des mâchoires doubles, des diplognathes comme l'auteur propose avec raison de les appeler.

La duplicité de la mâchoire inférieure est la seule étudiée par Magitot, qui en compte quatre cas dans l'espèce humaine. Ce sont d'abord les faits anciens de Gilles et de Rippmann. Dans le fait de Rippmann, il est parlé d'une tumeur ayant pris racine dans l'encéphale et présentant, outre des tissus très variés, une

1. Willy Meyer, *Ein Fall von angeborener Verdoppellung des Unterkiefers bei einem 14 Jahre alten Mædchen : Langenbeck's Archiv f. klin. Chir.*, Bd. XXIX, s. 511.

partie osseuse analogue à un maxillaire inférieur. Le cas de Gilles est plus probant : il est question d'un os ressemblant au maxillaire inférieur, muni de dents et avec des kystes multiples. Les deux faits plus récents de Faucon, de Lafont et Nepveu, examinés par Magitot lui-même, sont tout à fait démonstratifs : on y trouve un maxillaire inférieur supplémentaire au complet, avec des cavités kystiques que l'on peut rapporter à des kystes folliculaires développés dans le maxillaire accessoire (il y avait en outre, dans le fait de Lafont et Nepveu, des kystes à épithélium vibratile). Il faut joindre aux exemples précédents un cinquième cas de maxillaire inférieur supplémentaire avec dents incluses que nous avons examiné et dans lequel l'anomalie s'accompagnait, comme dans le fait de Faucon, d'une division de la lèvre inférieure. Enfin Willy Meyer a observé un sixième cas de polygnathie du maxillaire inférieur.

Dans le groupe des maxillaires supérieurs surnuméraires, les faits sont moins nombreux et moins nets. Le cas de Hoffmann manque de précision : on mentionne une tumeur implantée sur la voûte palatine et offrant des parties kystiques ainsi qu'un os analogue au maxillaire inférieur. Dans le fait de Hess on trouva dans une tumeur insérée sur le maxillaire supérieur des kystes et des os munis de dents qui ressemblaient à une mâchoire supérieure. Dans le cas de Poelmann, une tumeur, attachée au côté externe de la trompe d'Eustache du côté droit, renfermait des fragments osseux et vingt-deux dents. Il convient de remarquer que ces faits de polygnathisme ne montrent pas d'ordinaire la monstruosité double, c'est-à-dire le maxillaire surnuméraire à l'état de pureté. Fréquemment il y a des kystes, des tissus divers, et il s'agit en réalité d'une tumeur congénitale plus ou moins complexe, contenant un maxillaire supplémentaire et comparable aux tumeurs congénitales de la région sacro-coccygienne qui renferment des rudiments de membres accessoires.

Parmi les tumeurs congénitales polykystiques implantées

sur les maxillaires ou dans leur voisinage, il en est qui ne présentent pas les vestiges de maxillaire, mais qui rappellent fort exactement dans tous leurs traits les kystes dermoïdes complexes de l'ovaire et ceux que nous avons étudiés à la région sacro-périnéale. On peut ranger dans cette catégorie deux cas remarquables de Studencki (1834). Dans le premier, on trouva, sous la langue d'un nouveau-né avec laquelle elle était confondue, une tumeur volumineuse, reliée par une courte bandelette à la moitié droite du maxillaire inférieur et contenant, outre des os et du cartilage, des cavités kystiques avec du liquide, de la matière caséeuse ou albumineuse, de la graisse et des cheveux. Dans un deuxième fait, observé sur un fœtus de sept mois, la tumeur, reliée à la voûte palatine par un court pédicule, renfermait des kystes avec des cheveux, du liquide, des masses fibrineuses molles et des os. Legroux a présenté à la Société anatomique, en 1867, une tumeur grosse comme une pomme d'api, extirpée par A. Richard chez un nouveau-né dont elle gênait la respiration; elle adhérait par un pédicule assez large au pilier droit du voile du palais; elle contenait de petites masses cartilagineuses en voie d'ossification et présentait au centre un kyste de la capacité d'une noisette, renfermant un liquide filant, incolore, tapissé d'une membrane dermoïde avec épiderme, glandes sébacées, sudoripares, et poils fins comme le duvet.

Enfin, comme à la région sacro-coccygienne, on peut rencontrer ici des tumeurs renfermant des débris manifestes de fœtus (Sœmmering, Kidd, Rippmann, Ahlfeld, Sonnenburg); et même, dans un cas remarquable de Baart de la Faille, ces parties fœtales consistaient dans la moitié inférieure du corps de deux monstres acéphales distincts, reliés à une tumeur palatine, par l'intermédiaire d'un cordon ombilical bifurqué. Ces faits conduisent au monstre double de Reynolds, constitué par deux jumeaux pourvus d'un seul placenta et accolés de telle sorte que l'un des fœtus, le plus imparfait, dont la

paroi abdominale incomplète laissait le foie à découvert, était adhérent par l'hypocondre gauche à la face interne de la lèvre supérieure de l'autre, en même temps que sa tête remplissait la cavité pharyngienne de ce dernier et que son bras droit descendait dans l'œsophage, tandis que le gauche, relevé par dessus la voûte palatine, sortait par la narine. Nous sommes loin, comme on le voit, des kystes dermoïdes, mais il ne faut pas oublier que c'est par degrés que nous avons passé de ceux-ci à ces monstruosités complexes.

Si maintenant nous récapitulons les différentes sortes de productions tératologiques qui peuvent être implantées sur les mâchoires ou auprès d'elles, nous voyons qu'on peut observer dans cette région :

1° Des tumeurs, le plus souvent kystiques, contenant des mâchoires surnuméraires (polygnathisme);

2° Des kystes dermoïdes;

3° Des tumeurs polykystiques indéterminées ;

4° Des tumeurs contenant des parties fœtales reconnaissables, et parfois en même temps des kystes ;

5° De véritables monstres doubles.

L'analogie est frappante entre ces tumeurs et les tumeurs sacro-coccygiennes précédemment décrites. Il manquerait peut-être à la région des maxillaires les cas simples que nous avons signalés à l'extrémité caudale ; encore l'existence de ces cas simples ne peut-elle être rejetée d'une façon absolue, car un kyste à contenu mélicérique a été vu par Cruveilhier sur la voûte palatine, et Henrot a également observé un kyste palatin à contenu sébacé dont l'examen histologique n'a pas été pratiqué.

D'après les faits que nous venons d'exposer, on peut voir déjà que des liens étroits rattachent toutes les productions à structure dermoïde, non seulement entre elles, mais encore avec les autres tumeurs polykystiques congénitales et enfin avec les véritables monstres doubles. C'est précisément parce que

les tumeurs et les monstruosités de cette région des maxillaires sont très favorables pour étudier ces connexions, que nous nous sommes laissé entraîner dans quelques développements sur leur histoire. L'étude d'un sujet aussi complexe nécessitait d'ailleurs des explications un peu longues. De plus, elle venait naturellement se placer à la suite de celle des tumeurs sacro-coccygiennes, à cause des grandes analogies que présentent les tumeurs de ces deux régions et de l'avantage qui résulte de leur comparaison. Aussi comprendra-t-on, sans qu'il soit besoin d'insister, que nous ayons tenu à les rapprocher, afin de mieux faire ressortir les enchaînements remarquables de toutes les productions dermoïdes, enchaînements que nous n'avons fait qu'entrevoir, et dont nous ne pourrons saisir toute l'importance que lorsque nous aurons étudié l'anatomie pathologique et la pathogénie de ces tumeurs. C'est dire que nous aurons plus d'une fois à revenir sur ces idées générales dans les chapitres suivants.

SECONDE SECTION

ANATOMIE PATHOLOGIQUE

CHAPITRE PREMIER

CARACTÈRES GÉNÉRAUX DES TUMEURS DERMOÏDES

Nous avons vu précédemment combien sont nombreux et variés les différents types dont se compose la grande classe des tumeurs congénitales à structure dermoïde ; nous avons montré déjà la gradation qui existe entre ces productions et qui permet, malgré leur diversité, de les relier toutes les unes aux autres, depuis les plus simples jusqu'aux plus compliquées. L'étude anatomique de ces tumeurs nous confirmera dans cette manière de voir, et nous montrera mieux encore dans quelles limites étendues la composition de ces produits est sujette à changer, et combien sont multipliés les éléments qui peuvent y prendre part, en se mélangeant et en se combinant de manières diverses. Tout est variable dans ces tumeurs, aussi bien la forme et les caractères extérieurs que la structure intime.

Le volume des kystes dermoïdes est très inégal ; les plus simples ont parfois les dimensions d'un pois ou d'une lentille ; les plus volumineux, qui s'observent surtout dans les cavités viscérales, dans le scrotum, à la région sacro-périnéale, peuvent atteindre des proportions considérables : ainsi dans un cas de Péan la ponction donna issue à 20 litres de liquide, et le poids

de la tumeur opérée s'élevait à 5,500 grammes. Boestler a extirpé un kyste dermoïde pesant vingt-quatre livres.

Mais dans ces régions où s'observent en général les kystes volumineux, il peut s'en rencontrer de très petits : ainsi Cruveilhier a trouvé un ovaire de dimensions normales transformé en kyste pilifère et Flaischlen a vu, dans ce même organe, un kyste dermoïde gros comme une noisette ; dans le scrotum, Tilanus a rencontré une tumeur dermoïde de 12 lignes sur 6, et Kocher mentionne une pièce de la collection de Giessen où la tumeur avait le volume d'une noix. Un kyste dermoïde de la région sacro-coccygienne enlevé par Després avait également le volume d'une noix.

Ces kystes sont tantôt uniloculaires, tantôt multiloculaires.

Aux premiers appartiennent la plupart des kystes dermoïdes sous-cutanés de petit volume et en outre un certain nombre de kystes profonds, qui peuvent, dans l'ovaire par exemple, atteindre d'assez grandes dimensions.

Dans les kystes multiloculaires, il peut arriver que le volume des loges soit très inégal, et que l'une d'elles notamment prédomine beaucoup sur les autres. Dans ces mêmes kystes, toutes les cavités peuvent être de nature dermoïde (par exemple kyste de la commissure intermaxillaire, de Verneuil) ; mais d'autres fois, le plus souvent même, les différentes loges n'ont pas la même structure, ni par suite le même contenu. Lebert insiste particulièrement sur les cas de kystes ovariens dans lesquels on trouvait, associés à des kystes dermoïdes, des kystes séreux, gélatineux, colloïdes. Ce mélange de kystes à contenu varié se rencontre aussi bien d'ailleurs dans le scrotum et la région sacro-périnéale.

La multiplicité des loges et la complexité du contenu ne sont pas en rapport avec le volume de la tumeur. Si d'ordinaire les kystes de petit volume sont simples et uniloculaires, et si les grands kystes sont fréquemment complexes et multiloculaires, ce fait du moins ne saurait être érigé en loi. Ainsi, des kystes

dermoïdes volumineux peuvent être uniloculaires et assez simples dans leur composition, et d'autre part des kystes composés n'ont parfois qu'un petit volume : témoin le fait déjà cité de Flaischlen qui, sur un ovaire enlevé par Schrœder, trouva une tumeur grosse comme une noisette et renfermant un kyste prolifère, un kyste tapissé d'épithélium pigmenté et un kyste dermoïde avec poils, glandes, dents et tissu osseux. De même encore certaines tumeurs scrotales renfermant des kystes multiples à contenu varié : séreux, muqueux, gélatiniforme, sébacé, présentaient seulement le volume d'un œuf de poule (Guersant et Verneuil, Labbé et Verneuil, Lang).

Outre les cavités kystiques et leurs parois, les tumeurs dermoïdes complexes peuvent comprendre dans leur constitution des tissus extrêmement divers, répartis sans aucun ordre apparent. Enfin nous avons vu, à propos des tumeurs complexes de la région sacro-périnéale et des maxillaires, qu'on y rencontre des parties fœtales bien caractérisées par la forme. Or, tous ces éléments peuvent se combiner entre eux dans les proportions les plus variables pour former ces productions. C'est là ce qui rend impossible une description générale de la composition de ces tumeurs, et nous oblige à étudier séparément leurs divers facteurs. Toutefois, parmi ces derniers, nous négligerons les parties fœtales que renferment les tumeurs les plus complexes ; elles n'offrent en effet d'autre intérêt anatomique que leurs caractères extérieurs, dont nous avons déjà donné une idée lorsque nous avons décrit les tumeurs sacro-coccygiennes et celles des maxillaires, et elles ne présentent aucune particularité digne de remarque au point de vue de l'anatomie générale. Il reste donc à étudier les parties kystiques et les divers tissus qui peuvent s'y associer, et parmi les kystes il faut encore faire une distinction, selon que la nature de la paroi est ou non dermoïde.

CHAPITRE II

CAVITÉS KYSTIQUES A PAROIS DERMOÏDES

§ 1. — *Caractères généraux de la paroi.*

La paroi dermoïde présente d'assez grandes variétés, tant au point de vue de son aspect extérieur qu'à celui de sa structure.

Sa surface interne rappelle ordinairement l'aspect de la peau ou plutôt celui d'une muqueuse ; tantôt elle est lisse, unie, à reflets nacrés (obs. 3 de Gaillard, kyste du cou de Giraldès, 1847), tantôt blanchâtre et comparable à la muqueuse préputiale, d'autant plus exactement qu'elle peut être couverte de plaques sébacées analogues à celles que forme le smegma præputialis (obs. 5 de Gaillard) ; d'autres fois elle est inégale, tomenteuse et rappelle la muqueuse de l'estomac ou même une vessie à colonnes (Mahot) ; souvent elle est d'un blanc mat et présente une apparence plissée, due à des élevures, des saillies linéaires analogues à celles qu'on observe sur une peau macérée (Gironde).

L'épaisseur de la paroi n'est pas moins variable que son aspect extérieur. Tantôt extrêmement mince et souple, tantôt consistante et épaisse de plusieurs millimètres, elle peut offrir tous les degrés intermédiaires entre ces dispositions opposées. Parfois elle est le siège d'une calcification plus ou moins étendue : il ne faut pas confondre ces plaques calcaires ossiformes avec les productions osseuses véritables qu'on rencontre dans ces tumeurs et que nous étudierons plus loin. L'épaisseur de la paroi varie non seulement dans les divers kystes der-

moïdes, mais encore dans les différents points d'une même poche. Ainsi l'on remarque dans la paroi des épaississements irréguliers au niveau desquels la structure offre quelques modifications et se rapproche plus, en général, de la peau normale. Par exemple, l'on peut ne trouver certains organes comme les poils, les glandes sudoripares, les papilles, qu'au niveau de ces points épaissis, alors que, dans le reste de la poche, la structure est beaucoup plus simple, à tel point que la paroi conjonctive n'est plus revêtue que par un épithélium aplati et que parfois même on ne découvre plus trace d'épithélium. Peut-être, dans ce dernier cas, l'épithélium a-t-il été détruit ou s'est-il desquamé ; peut-être y a-t-il eu, à un moment donné, rupture du kyste dans le tissu ambiant.

§ 2. — *Etude du contenu.*

Le contenu varie suivant la nature de la paroi. Si celle-ci contient des follicules pileux, on rencontre d'habitude dans la cavité des poils libres ; il peut même arriver que tous les poils soient tombés et qu'on n'en trouve plus d'implantés. Il peut y avoir également des dents, des fragments osseux libres dans la poche, des débris de parois, des lambeaux cutanés avec poils et glandes qui se sont détachés (Lebert). Ces divers produits, quand ils existent, sont mêlés plus ou moins intimement à la matière sébacée qui forme le contenu ordinaire de ces kystes.

Il n'est pas rare, dans les kystes pilifères de l'ovaire dont les poils sont souvent longs, épais et enroulés en boucles, de voir des pelotons ou amas de cheveux imbriqués de manière à former un feutrage dense au milieu de la matière grasse.

Le contenu principal de la plupart des cavités dermoïdes est, avons-nous dit, de la matière sébacée. Elle est constituée, au microscope, par de la graisse libre principalement, des cristaux de cholestérine, des débris de cellules épithéliales plus ou moins déformées et racornies ou infiltrées de graisse. A l'œil nu elle

ne se présente pas toujours sous le même aspect. Le plus souvent, c'est un magma blanchâtre ou jaunâtre, ayant la consistance d'une bouillie, ce qui a fait donner à ces kystes les noms d'athéromes, de kystes athéromateux. Tantôt elle est homogène, d'un blanc éclatant, ou plus ou moins jaunâtre ; tantôt

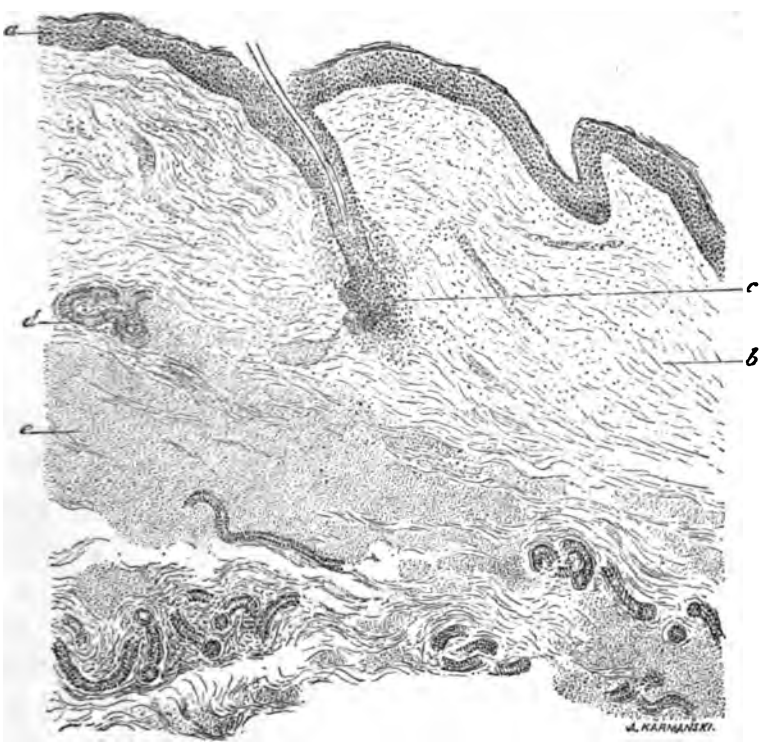

Fig. 4. — Coupe histologique de la paroi d'un kyste dermoïde. — *a*, épiderme ; *b*, derme ; *c*, follicule pileux ; *d*, glande sudoripare ; *e*, extravasation sanguine.

elle présente des grumeaux comparés à du riz cuit, à de la matière caséeuse. Le contenu graisseux a été comparé au beurre, au suif fondu, au miel concret (mélicéris), à la crème, au mortier de plâtre (Jarjavay), à la châtaigne cuite (Denonvilliers et Verneuil, Gallard), etc.

La matière sébacée peut être mélangée à du liquide séreux ou mucilagineux ; il n'est pas rare d'en rencontrer quelques

gouttes dans les kystes sous-cutanés ; dans les kystes de l'ovaire il peut être très abondant ; parfois dans ces derniers kystes se trouvent au milieu du liquide des boules plus ou moins volumineuses, ressemblant à du mastic ou de l'argile, formées de débris épidermiques, de graisse et de poils, et capables de donner au palper la sensation de ballottement (Decès).

Le liquide que renferment les cavités dermoïdes a des aspects assez divers. Dans quelques cas, c'est une sérosité jaunâtre ou un liquide plus épais, chargé de paillettes brillantes de cholestérine ; il est parfois brun chocolat ; dans une tumeur scrotale de Velpeau on l'a comparé à du méconium. Quelquefois on a noté un contenu albumineux et même un liquide ressemblant exactement à du blanc d'œuf (kyste orbitaire, obs. 34 de Cusset ; — kyste du sourcil, Giraldès ; — kyste de la commissure intermaxillaire, Verneuil). Exceptionnellement on a trouvé un liquide clair comme de l'eau de roche et salé, analogue au liquide céphalo-rachidien (kyste dermoïde de la fontanelle antérieure, Giraldès). Lorsque la paroi s'enflamme, le liquide devient purulent ; mais parfois l'aspect purulent est simplement dû à l'abondance des éléments cellulaires en suspension.

La matière grasse des kystes dermoïdes peut exister à l'état de fusion à la température du corps ; ces cas appartiennent au groupe des kystes décrits sous le nom de *kystes huileux,* étudiés récemment par G. Vassaux et A. Broca. Ces auteurs en ont rassemblé 29 cas indiscutables et 3 cas probables (Julia Fontenelle, Pitet, Burow) ; à ces faits nous ajouterons un nouveau cas de kyste prélacrymal d'Albert (de Vienne), un kyste dermoïde du sourcil de Nicaise, un kyste congénital et dermoïde de la région parotidienne rapporté par Bryant, deux cas de kystes de la tempe, l'un communiqué à Bryant par Davies-Colley, l'autre observé par Clegg (de Liverpool), un cas de tumeur scrotale rapporté par Erichsen, un kyste du petit bassin chez l'homme rapporté par S. Wilks, un kyste abdominal probablement ovarique, publié par Nicaise, enfin un fait cité par

ce dernier auteur à propos du précédent et relatif à un kyste pili-dentaire de l'ovaire observé par Merriman, avec examen du liquide par J. Bostock [1].

Le contenu de ces kystes, à l'état liquide, ressemble exactement à l'huile d'olives. Par le refroidissement il se fige en une masse qui a l'aspect, la consistance et le goût même du beurre (Dupuytren cité par Cruveilhier). Son point de fusion a été trouvé de 26°,6 (Bostock dans le cas de Merriman), 31°,3 (Vassaux et A. Broca), 32° (Robin dans un cas de Nélaton), 32°,2 (Wilks), 33° (Julia Fontenelle).

Ces kystes sont pour la plupart congénitaux et, dans un grand nombre de cas, dermoïdes. Sur 38 exemples certains de kystes huileux, il en est 18 dans lesquels la structure dermoïde est incontestable, soit que l'examen histologique ait été pratiqué, soit que le contenu permette d'en affirmer la nature (poils, etc.). Ils peuvent d'ailleurs résulter de la transformation d'un kyste dermoïde ordinaire, comme dans le cas de Després qui enleva un kyste dermoïde huileux de la racine du nez, incomplètement opéré auparavant et récidivé [2].

Le liquide huileux paraît se rapprocher beaucoup du sébum qui fond à 33° (Lutz). Il est sans doute produit par les glandes sébacées du kyste ou par la transformation sébacée des cellules de la paroi. Le cas de Nicaise vient à l'appui de cette ori-

1. Nous donnons seulement ici l'indication des cas nouveaux dans lesquels la nature dermoïde n'a pas été établie ; les autres trouveront leur place dans la bibliographie des kystes dermoïdes pour chaque région.

Davies-Colley, *Oil-cyst of temple.* Obs. communiquée à Bryant : *Trans. of the Patholog. Soc. of London*, vol. XXXIII, october 15, 1881, p. 305.

W. T. Clegg, *Oil-cyst : The British medical Journal*, 1883, nov. 24, vol. II, p. 1054 (kyste congénital).

Delens, *Note sur un kyste probablement ovarique à contenu huileux : Revue de chirurgie*, 1883, p. 953.

Il faut sans doute encore y joindre un cas de kyste prélacrymal renfermant un liquide huileux jaune ambré, observé chez une femme de cinquante-cinq ans, par Ch. Stedman. Bull, *Amer. Journ. of the med. Sc.* 1879, vol. LXXVII, p. 406.

2. On peut rapprocher de ce fait un kyste sébacé ordinaire du dos qui se transforma en kyste huileux (Lannelongue, *Bulletins et Mémoires de la Société de chirurgie*, t. V, 1879, 12 nov., p. 866).

gine sébacée : on trouva, en effet, dans la paroi des glandes sébacées très développées, parfois indépendantes des poils, et plusieurs étaient le siège de dilatations kystiques commençantes et même de kystes sébacés volumineux. De même dans le fait de Mahot, on reconnut des glandes sébacées très nombreuses, très ramifiées et volumineuses[1].

Enfin, le contenu des kystes dermoïdes peut encore subir la transformation calcaire. Les cas décrits sous le nom de kystes pierreux ou calcaires des sourcils paraissent bien se rapporter à des kystes dermoïdes. Ils sont congénitaux ou du moins observés chez des sujets jeunes, siègent autour de l'orbite, et adhèrent profondément au squelette, tandis qu'ils sont mobiles sous la peau.

J. et A. Sichel ont vu plusieurs fois des tumeurs semblables dont ils rapportent un cas observé chez une jeune fille : la tumeur existait depuis l'enfance et était située transversalement entre le grand pli de la paupière supérieure et le bord inférieur du tiers externe du sourcil, sous la partie supérieure de la paupière; la concrétion pierreuse qu'elle renfermait, mesurant 16 millimètres de long sur 12 de large et 3 d'épaisseur, se composait, d'après l'examen fait par Leconte, de carbonates de chaux et de magnésie déposés dans les cellules irrégulières d'une substance organique abondante et azotée. — Rizet avait observé antérieurement un cas analogue chez un soldat de vingt-six ans; la tumeur, apparue quatre ans auparavant, siégeait au niveau du centre du sourcil, s'abritant en partie sous l'arcade orbitaire quand l'œil était ouvert, et faisant au contraire une forte saillie dès qu'il se fermait; elle contenait deux concrétions de carbonate de chaux. — Jarjavay enleva, chez une femme de trente-un ans, une tumeur située au niveau du bord adhérent de la paupière inférieure gauche dans sa moitié externe, dans laquelle on trouva, outre des cellules épi-

1. Wilks (1862), à propos du cas observé par lui, faisait provenir cette matière grasse des glandes sébacées de la paroi.

théliales et de la cholestérine, une concrétion pierreuse de 10 millimètres sur 5. — Dans le cas de Barnes, la tumeur siégeant à la partie inférieure de l'orbite et existant depuis la plus tendre enfance contenait, outre une dent dans un premier sac, des masses calcaires et une substance jaunâtre coagulée dans un deuxième.

De ces faits nous rapprocherons un exemple curieux observé par Trélat et considéré par ce chirurgien comme un kyste dermoïde en partie osseux. Il s'agit d'une femme de vingt-sept ans chez laquelle on enleva une tumeur située à l'extrémité

Fig. 5. — Kyste dermoïde de l'ombilic (obs. XXIX). — Coupe histologique de la paroi kystique et de la peau de la cicatrice ombilicale : *a*, épiderme de la cicatrice ombilicale; *b*, couche conjonctive représentant le derme de la cicatrice et celui de la paroi du kyste ; *c*, épiderme de la paroi du kyste.

externe du sourcil droit, adhérente aux parties profondes et renfermant un noyau dur de 15 millimètres sur 12, dans lequel l'examen histologique révéla l'existence de tissu osseux avec canalicules et ostéoplastes et de petites masses crétacées.

§ 3. — *Structure de la paroi dermoïde et de ses dérivés : glandes, poils, dents.*

La structure histologique de la paroi dermoïde présente les caractères généraux du tégument externe : derme, souvent doublé dans sa profondeur d'un pannicule adipeux, et revête-

ment épithélial formé de cellules pavimenteuses stratifiées qui subissent l'évolution épidermique [1].

Le *derme* présente sa structure habituelle et son tissu conjonctif feutré; il contient quelques fibres musculaires lisses formant les muscles annexés aux follicules pileux. Les vaisseaux y sont en général assez développés. Les nerfs font ordinairement défaut dans la paroi des kystes sous-cutanés; mais dans les kystes plus complexes, renfermant des rudiments du système nerveux central, on a observé des tubes nerveux dans la paroi dermique : ainsi Friedreich, dans un kyste ovarique, en a vu qui se distribuaient dans des papilles et Ercolani, dans une tumeur sacro-coccygienne opérée par Rizzoli, a même rencontré des corpuscules de Pacini.

La surface du derme est parfois absolument plane et cette disposition, qui est assez habituelle, a été regardée comme un caractère fœtal (Gironde); mais d'autres fois les *papilles* existent, en général irrégulières, et très variables quant à leurs dimensions. On a vu le développement anormal de ces papilles donner naissance à des condylomes (Bærensprung), à des verrues, à des papillomes (Haffter).

L'*épiderme* peut se présenter avec tous ses caractères ordinaires [2]; mais on a parfois signalé quelques différences. Dans certains cas rapportés par Gironde, il était impossible de distinguer les cellules crénelées ; la couche cornée était très mince et ses cellules se coloraient en rose et en jaune par le picrocarminate, ce qui est attribué par l'auteur à la macération de l'épiderme dans le contenu graisseux du kyste. Souvent la couche cornée de l'épiderme est en partie desquamée ; d'ailleurs elle se continue sans démarcation précise avec les cellules qui forment le contenu sébacé de la poche kystique. Parfois les cellules du revêtement épidermique sont, dans toutes les couches, plus ou

1. C'est Kohlrausch qui a, le premier, donné la description microscopique de la paroi dermoïde (1843).

2. Nous avons observé la présence de l'éléidine dans plusieurs kystes dermoïdes sous-cutanés.

moins déformées et aplaties, et l'épaisseur de l'épiderme est moindre qu'à l'état normal ; cette épaisseur est du reste très sujette à varier dans les différents points de la paroi.

Les *glandes sudoripares* ne sont pas fréquentes dans la paroi dermoïde. Signalées pour la première fois par Kohlrausch, elles ont été observées depuis par de nombreux observateurs ; néanmoins, et le fait est assez digne de remarque, elles font défaut dans un grand nombre de cas où il existe des poils et des glandes sébacées bien développées. Leur absence si

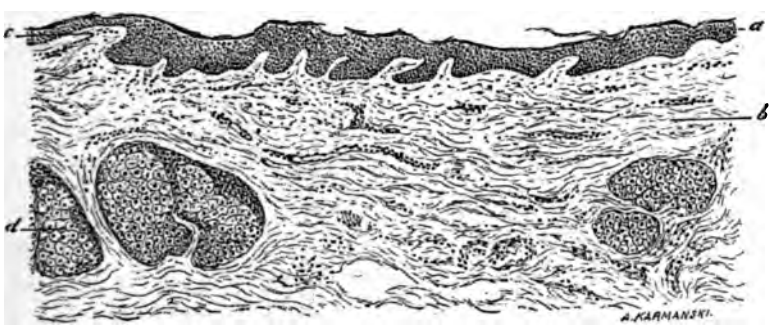

Fig. 6. — Coupe histologique de la paroi d'un kyste dermoïde : *a*, épiderme ; *b*, derme ; *c*, papille ; *d*, coupe d'une glande sébacée.

fréquente a été considérée comme un caractère fœtal (Gironde).

Elles peuvent être tout à fait normales, mais souvent elles sont rudimentaires ; cependant dans quelques cas rares on les a trouvées très développées (Kohlrausch, Friedlænder). Dans un cas de Variot, elles formaient une couche continue sur un petit mamelon de la paroi, et étaient remarquables par leurs dimensions comme par leur abondance.

Les *glandes sébacées* sont annexées aux poils ; mais en outre on peut en observer aussi qui s'ouvrent directement à la surface libre de la paroi et sont indépendantes des follicules pileux.

Elles sont parfois très développées et peuvent, d'après

Pauly[1], atteindre 1 millimètre, 1 millimètre 1/2 et même plus de 3 millimètres de longueur. Elles deviennent quelquefois l'origine de kystes sébacés (Nicaise, Cornil et Berger, Friedlænder).

On a vu, dans la paroi, des invaginations épidermiques en cul-de-sac au niveau desquelles les cellules, chargées de graisse, subissaient une évolution semblable à celle que l'on observe dans les glandes sébacées (Gironde).

Haffter a rencontré dans la paroi dermoïde d'un kyste de l'ovaire une masse glandulaire rappelant une mamelle embryonnaire, qu'il compare aux mamelles hétérotopiques observées sur le tégument externe (6e cas). De Sinéty rapporte également avoir rencontré dans un kyste ovarique une structure acineuse rappelant celle de la mamelle. (*Traité prat. de gynécologie,* 2e édit., Paris, 1884, p. 749.)

Les *poils* présentent toutes les variétés. Parfois ce sont de simples petits poils follets, blanchâtres, fins et courts, formant un duvet à peine visible au milieu de la matière sébacée. D'autres fois, au contraire, ils rappellent par leur longueur et leur épaisseur de véritables cheveux, tantôt longs et soyeux, droits ou bien onduleux et bouclés, tantôt crépus et laineux, ou feutrés de manière à former des pelotes plus ou moins denses. Ils peuvent atteindre une longueur considérable : le cas le plus remarquable à cet égard est celui de Blandin cité par Broca (*Traité des tumeurs,* t. II, p. 130) et dans lequel les poils étaient longs de plus d'un mètre ; Haffter en a vu aussi d'un mètre de long (9e cas). Leur couleur n'est nullement en rapport avec celle des cheveux du sujet : Andral a trouvé dans un kyste du mésentère des poils roux et blonds chez une négresse dont la chevelure était noire et lanugineuse. Ces différences de coloration peuvent se rencontrer sur les divers poils d'un même kyste (par exemple dans le cas d'Alquié) et même

1. *Loco. cit.*, p. 486.

sur les diverses parties d'un même poil (Cruveilhier, t. III, p. 573) : ainsi, dans le fait de Blandin cité plus haut, les poils étaient fins et blonds à une extrémité, gris et noirs à l'autre, et présentaient des caractères intermédiaires à leur partie moyenne. Chez les sujets âgés ils ne participent généralement pas à la blancheur des cheveux ; cependant Axel Key a vu une boucle grise dans un kyste ovarique chez une vieille femme de soixante-huit ans.

Dans les kystes dermoïdes qui ont été observés chez les ani-

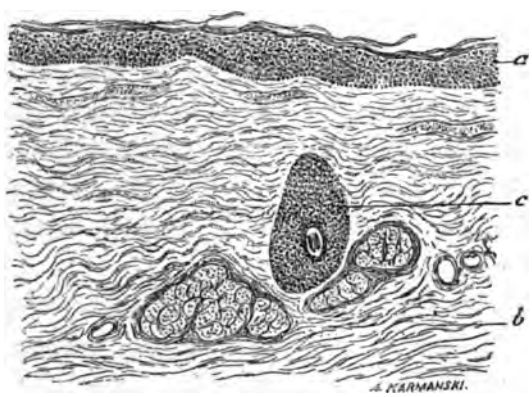

Fig. 7. — Coupe histologique de la paroi d'un kyste dermoïde : *a*, épiderme ; *b*, derme ; *c*, coupe d'un follicule pileux.

maux, on a trouvé soit des poils (laine, bourre), soit des produits similaires (plumes chez les oiseaux).

Les *ongles* ont été signalés dans les kystes dermoïdes, mais d'une manière tout à fait exceptionnelle. Thornton a remarqué dans un kyste de l'ovaire une petite projection, comme un membre avorté, avec de longs ongles (*Obstetr. Soc. of London,* april 5, 1882). Rizzoli a observé la trace d'un ongle à l'extrémité d'un appendice digitiforme dans une tumeur du siège, et Cruveilhier figure dans son atlas deux étuis cornés ressemblant à de petites griffes provenant d'un kyste ovarique (XVIIIe livr., pl. 5, fig. 3). Enfin, il a été rencontré des ongles dans plusieurs

cas d'inclusion abdominale et sacro-périnéale renfermant des membres reconnaissables.

On a aussi décrit dans les kystes dermoïdes des productions cornées (Fœrster).

Les *dents* sont fréquemment observées dans ces tumeurs. Elles existaient 63 fois sur les 129 cas rassemblés par Lebert et 46 fois sur les 245 faits relevés par Pauly; mais il est impossible de juger de leur fréquence exacte d'après les observations citées par les auteurs, attendu qu'on publie surtout les cas de kystes à contenu complexe.

Nous retrouvons pour ces productions la même variabilité que pour les poils. Elles sont parfois très nombreuses; le cas le plus extraordinaire sous ce rapport est celui de Ploucquet, reproduit par Reil et Autenrieth, et dans lequel on en compta plus de 300. Torres en observa plus de 100; Schnabel, chez une fille de treize ans non encore réglée, trouva un kyste de l'ovaire qui en contenait 100; dans un fait de Cleghorn il y en avait 44 au moins.

Toutes les variétés de dents ont été rencontrées : incisives, canines, petites et grosses molaires et jusqu'aux dents de sagesse. Mais souvent elles sont anormales et plus ou moins rudimentaires; elles offrent ordinairement la forme conoïde, considérée comme une forme de réversion au type primitif, celle qu'affectent les dents frappées d'aberrations tératologiques (Magitot). Les racines peuvent faire défaut, caractère qui les rapprocherait, d'après Salter, des dents congénitales dont l'éruption est accomplie déjà lors de la naissance. Tantôt les dents sont libres dans la cavité kystique, tantôt elles sont implantées sur des fragments osseux ou simplement adhérentes à la paroi. Sur 63 kystes dentifères, Lebert a relevé 30 faits dans lesquels les dents s'implantaient sur un os, 10 dans lesquels l'implantation était mixte, quelques dents étant sur des os, d'autres sur des parties molles ou détachées, 10 dans lesquels elles étaient libres, et où il n'y avait pas de vestiges

d'os; enfin, dans 13 cas, les renseignements n'étaient pas suffisants.

Quand les dents sont implantées sur un os, leur groupement est irrégulier et ne rappelle en aucune manière la disposition normale. Ainsi dans un kyste opéré par Péan (thèse de Cousin, obs. VI, p. 122), on découvrit un bouquet de dents rangées dans une disposition curviligne comprenant : deux incisives contiguës, puis une canine, puis, à 3 ou 4 millimètres de là, une autre canine et en outre, sur un débris d'os plat, deux canines et enfin une septième dent isolée.

Leur structure présente les mêmes caractères généraux que celle des dents normales : émail avec prismes, cellules de dentine, masse conjonctive représentant un bulbe dentaire. On a décrit dans la pulpe de ces dents un filet nerveux (Salter, Legros dans le cas de Mahot); toutefois de Sinéty, dans les cas étudiés par lui, a constaté par l'emploi de l'acide osmique l'absence de tubes à myéline dans cette pulpe dentaire (*loco cit.*, p. 750).

On a trouvé parfois ces dents cariées (Heschl, Schrœder, Bonfigli). Mais il est permis de croire avec Magitot qu'il s'agissait alors, non pas de carie véritable, mais simplement de phénomènes d'usure et de résorption, comparables à l'usure spontanée et progressive que présente physiologiquement la racine des dents temporaires, ainsi que d'altérations consistant en dépressions ou pertes de substance de l'émail dépendant de l'érosion et capables de simuler la carie [1].

1. E. Magitot, *Traité de la carie dentaire*. Paris, 1872, p. 139.

CHAPITRE III

CAVITÉS KYSTIQUES DIVERSES

Les productions que nous venons de décrire, les glandes, les poils, les dents, sont par leur origine des dépendances de la peau et des muqueuses analogues. Aussi s'observent-elles exclusivement dans les kystes dermoïdes, dans les cavités possédant une membrane de revêtement semblable au tégument externe et aux muqueuses qui en dérivent. Mais les éléments qui caractérisent cette structure dermoïde ne sont pas les seuls qui puissent entrer dans la composition des tumeurs qui nous occupent.

Même dans les kystes uniloculaires, la paroi peut ne pas présenter dans toute son étendue un revêtement épithélial comparable à l'épiderme : ainsi dans certains kystes branchiaux, l'on a trouvé un mélange d'épithélium pavimenteux et d'épithélium vibratile (Robin, Neumann et Baumgarten), parfois avec des cellules caliciformes (Baumgarten).

Dans les kystes multiloculaires, outre les cavités kystiques à paroi dermoïde, on peut en observer d'autres dont la paroi présente une structure toute différente : ce sont, par exemple, des kystes à épithélium cylindrique, parfois avec des culs-de-sac glandulaires et de véritables glandes en grappe. On a même rencontré dans la paroi de cavités semblables une tunique intestinale avec fibres lisses, glandules tubuleuses et villosités (Labbé et Verneuil, Brœer et Weigert); Chédevergne a vu dans une tumeur sacro-coccygienne un tronçon intestinal de 10 centimètres de long du volume d'une plume à écrire, bifurqué

et terminé en cæcum à ses trois extrémités, et dont la paroi était formée par une séreuse, deux couches de fibres lisses et une muqueuse pourvue de villosités.

Enfin, un épithélium vibratile tapisse parfois ces cavités. On a constaté sa présence dans certaines tumeurs de l'ovaire (Friedreich, Mahot, Friedlænder), de la région sacro-coccygienne (Czerny, Heschl), dans un tératome du médiastin (Virchow) et dans un tératome de l'orbite (Brœer et Weigert).

CHAPITRE IV

DES DIFFÉRENTS TISSUS QUI PEUVENT ENTRER DANS LA CONSTITUTION DES TUMEURS DERMOÏDES

Le *système nerveux* est parfois représenté dans les tumeurs dermoïdes, principalement par les éléments de ses parties centrales. Ce sont des cellules uni- ou multipolaires, semblables à celles des ganglions ou du cerveau avec un réseau vasculaire comparable à celui de l'encéphale : ramifications arborisées et gaines lymphatiques manifestes (Cornil et Ranvier). On y a aussi rencontré des fibres nerveuses à double contour (Steinlin, Friedreich, Lang), ainsi que des fibres de Remak.

Virchow, cité par Pauly, a trouvé une masse nerveuse stratifiée analogue au cervelet. Rokitansky a décrit un petit système nerveux en miniature : dans ce cas très curieux, on remarquait, attenant à un cylindre osseux recouvert par la paroi dermoïde, un ganglion nerveux représentant la partie centrale, d'où partait un filet nerveux représentant la partie

périphérique se ramifiant dans le corps osseux et dans son enveloppe cutanée.

La fréquence du tissu nerveux dans les tumeurs dermoïdes est peut-être plus grande qu'elle ne le paraît. En effet, le tissu nerveux étant facilement altérable, sa recherche exige un certain soin ; souvent rien n'en fait soupçonner l'existence dans l'examen à l'œil nu, et dans tous les cas l'examen histologique est nécessaire pour en affirmer la présence. C'est ainsi que, dans un kyste ovarien de Chantreuil, une petite masse qui ayait été considérée à l'œil nu comme de nature musculaire était en réalité formée de tissu nerveux, ainsi que le démontra l'examen histologique fait par Cornil et Ranvier. Inversement, on a parfois considéré comme de la substance nerveuse des masses qui n'en avaient que l'aspect extérieur et la consistance, sans que la structure microscopique en eût été reconnue et par conséquent sans preuves suffisantes (cas cités par Pauly, de Chalice, de Alt et de l'auteur inconnu d'une observation rapportée par Schromecker, tumeur sacro-coccygienne de Wils).

Le *tissu osseux* peut se rencontrer soit dans la paroi des kystes dermoïdes, soit dans leur cavité. Le plus souvent c'est dans l'épaisseur même de la paroi que l'on trouve incrustées les plaques osseuses, et c'est toujours en ce point d'ailleurs qu'elles se développent primitivement. Sur 19 cas de kystes pili-osseux cités par Lebert, 12 fois il est noté que cette dernière disposition existait. Les os sont fréquemment enveloppés d'un périoste. Dans un fait de Heschl, deux pièces osseuses étaient réunies à la manière d'une pseudarthrose par un tissu fibreux.

Les pièces osseuses rencontrées dans ces tumeurs sont le plus souvent informes. Dans un grand nombre de cas, les auteurs qui les ont décrites se sont efforcés de leur trouver une ressemblance avec les différents os du squelette, avec des os longs des membres, des côtes, des vertèbres et même des os du crâne et de la face ; mais le plus souvent les analogies sont

des plus lointaines et l'assimilation de ces pièces osseuses au squelette normal est tout à fait factice. Par exemple, un os portant des dents est souvent comparé à un maxillaire, soit inférieur, soit supérieur ; mais il est facile de voir, d'après les descriptions, qu'il leur ressemble uniquement par les dents qu'il supporte. Aussi Lebert, qui insiste avec raison sur ce point, dit-il avoir désigné dans ses notes ces pièces osseuses par le nom de *maxilloïdes*. Nous avons vu d'ailleurs précédemment que le groupement des dents, si irrégulier et si peu conforme à la disposition normale, n'est point en faveur de cette prétendue comparaison. On doit donc faire une distinction entre les cas précédents et ceux, d'ailleurs exceptionnels, dans lesquels on a rencontré des membres reconnaissables, par exemple dans les tumeurs de l'abdomen, de la région sacro-périnéale et des maxillaires. Les os ressemblent alors aux os des membres par leurs principaux caractères, bien que d'ordinaire leur configuration ne soit pas encore exempte de quelques anomalies. Dans des cas semblables, Pigné dit avoir remarqué que les os, bien qu'arrêtés ordinairement dans leur développement, ont néanmoins continué leur ossification ; leurs épiphyses sont soudées comme chez l'adulte, leur ténacité est extrême, et leur éburnation est peut-être supérieure à celle des os des adultes.

Sous le rapport de la structure histologique, le tissu osseux des tumeurs dermoïdes présente ses caractères ordinaires et contient des corpuscules osseux avec des canalicules. D'après Klob, cité par Pauly, les corpuscules seraient moins nombreux et plus gros qu'à l'état normal et émettraient moins de prolongements. L'absence des canaux de Havers a été notée par E. Lang ; mais, d'autre part, ils ont été constatés dans plusieurs observations. On a vu parfois les phénomènes de l'ossification aux dépens du tissu conjonctif comme dans les os du crâne (Torres), et même la calcification du cartilage semblable à celle qui s'observe sur les os rachitiques (Torres).

La présence du *cartilage* est assez fréquente ; il se rencontre

ordinairement sous la forme de petites masses situées dans l'épaisseur de la paroi. Quelquefois ce sont de petits amas de noyaux cartilagineux réunis par du tissu fibreux de manière à paraître articulés (Labbé et Verneuil). La structure histologique de ce cartilage est indiquée comme semblable à celle du cartilage hyalin (J. Bœckel), du cartilage fœtal (Robin dans le cas de Spiess), du cartilage embryonnaire (Chédevergne) ou bien du cartilage hyalin et élastique (Friedlænder).

Les *fibres musculaires lisses* ont été très fréquemment rencontrées dans le derme de la paroi. En outre on les a vues encore dans les parois de cavités muqueuses, comparables à des segments d'intestin (Chédevergne, Labbé et Verneuil, Brœer et Weigert).

Dans le cas de kyste ovarique relaté par Mahot, l'enveloppe externe, épaisse de 5 à 8 millimètres, était presque entièrement formée de fibres lisses ressemblant à celles de l'utérus gravide.

Les *fibres musculaires striées* sont très rares dans les tumeurs dermoïdes. On en a trouvé, il est vrai, en abondance dans certaines tumeurs de l'ovaire; mais ces tumeurs ne sont point dermoïdes et ont reçu d'ailleurs un nom spécial, celui de myosarcomes (Virchow); on en a décrit de semblables, également congénitales, dans le testicule.

L'existence des fibres striées dans les kystes dermoïdes de l'ovaire est mise en doute par Pauly; cependant André et Conpat ont décrit, dans un kyste dermoïde de cet organe opéré par Péan, des « vestiges de fibres striées en pleine dégénérescence, immédiatement au-dessous de travées osseuses », et Kœberlé a vu dans un kyste dentifère de l'ovaire une petite masse ressemblant à une langue rudimentaire et composée de fibres striées recouvertes d'une muqueuse pourvue de glandules [1].

Dans une tumeur du scrotum qui contenait des follicules

1. Article *Ovaire* du *Nouveau Dictionnaire de médecine et de chirurgie pratiques*, p. 518.

pileux, A. Malherbe a signalé des fibres musculaires striées ; dans le cas de Dietrich, il est fait mention d'un fémur et d'un bassin avec leurs muscles, mais seulement d'après un examen fait à l'œil nu.

Dans la région sacro-coccygienne, Chédevergne a trouvé dans une tumeur dermoïde une petite masse carrée formée de fibres musculaires striées.

Enfin, dans le tératome complexe du médiastin dont nous avons fait mention, Virchow a rencontré du tissu musculaire strié comparable à celui qu'il a décrit dans les myosarcomes de l'ovaire.

Pour terminer cette énumération déjà longue nous citerons encore les cas où l'on a trouvé du tissu lymphoïde (Friedlænder, Lang), des cellules pigmentées pareilles à celles du pigment choroïdien (Verneuil, Pilate, A. Malherbe), un tissu semblable au tissu pulmonaire et présentant des alvéoles (Friedlænder).

Enfin, le *tissu adipeux* peut prendre une part importante à la constitution de ces tumeurs, comme dans le cas de Guersant et Verneuil, où il formait le tiers au moins de la masse morbide.

A côté des tumeurs dermoïdes proprement dites, il faut placer les tumeurs très complexes dans lesquelles l'élément dermoïde ne représente qu'une portion accessoire, tandis que la partie principale est formée de tissus multiples, normaux ou pathologiques : le tératome du médiastin de Virchow en est un exemple ; de même aussi les tumeurs mixtes de l'ovaire qui offrent un mélange des tissus les plus divers : épithéliums variés, perles épidermiques, tissu ostéoïde, etc. [1].

Quant aux tumeurs dermoïdes proprement dites, elles peuvent elles-mêmes devenir le siège de formations pathologiques et même de véritables néoplasmes. Ainsi dans les kystes dermoïdes ovariens on a vu se développer du cancer (Heschl,

1. On en trouvera quelques exemples dans la thèse de G. Poupinel, *De la généralisation des kystes et tumeurs épithéliales de l'ovaire.* Paris, 1886.

Schrœder), de l'épithélioma pavimenteux lobulé (Cornil et Babinski), du sarcome (Unverricht). On a trouvé aussi du cancer encéphaloïde dans une production semblable du scrotum (cas de Spiess) et de l'épithélioma dans une tumeur sacrée (Czerny).

CHAPITRE V

RÉSUMÉ GÉNÉRAL, CONCLUSIONS

D'après l'exposé que nous venons de faire des différentes particularités de structure rencontrées dans les tumeurs que nous étudions, on voit qu'un grand nombre de tissus peuvent entrer dans leur constitution. En outre, nous remarquerons que ces tissus s'y présentent avec leurs caractères normaux ou peu s'en faut; dans l'immense majorité des cas ils n'offrent pas d'altérations histologiques véritablement morbides, et les quelques modifications qu'on y observe sont légères et de peu d'importance. C'est la place du tissu qui est anormale bien plus que sa structure.

Tels sont à grands traits les principaux caractères anatomiques que présentent les tumeurs congénitales du type dermoïde considérées dans leur ensemble. Il serait facile de multiplier les exemples et les citations à propos de chaque tissu; mais notre but n'est pas de faire une étude complète ni de dresser une statistique détaillée de toutes les particularités anatomiques qui peuvent s'observer dans ces productions. Laissant donc de côté cette analyse minutieuse, qui dépasserait de beaucoup les

limites de notre travail sans présenter un intérêt réel, nous pensons qu'il est préférable d'envisager la question à un autre point de vue. Après avoir indiqué la structure de ces productions en général, nous croyons utile de résumer les variétés qu'elles présentent dans chaque région en particulier et de déterminer sommairement la distribution topographique des divers éléments qui les composent.

Dans l'orbite et son pourtour, les kystes dermoïdes sont presque toujours très simples, et renferment seulement de la matière sébacée, souvent mélangée à des poils; exceptionnellement ils sont multiloculaires comme dans le cas de Barnes, le seul où l'on ait rencontré une dent, et peut-être aussi le cas de Saint-Yves; plus rarement encore la tumeur est très complexe (cas de Brœer et Weigert). Enfin, cette région est le siège d'élection des kystes huileux et des kystes calcaires.

Sur les autres parties du crâne et de la face les kystes dermoïdes présentent la même simplicité; la multiplicité des loges est tout à fait exceptionnelle (kyste de la commissure intermaxillaire de Verneuil).

Au plancher buccal il s'agit presque toujours de kystes uniloculaires à contenu sébacé, et les poils y sont assez rares. (Linhart, Denonvilliers et Verneuil, Gueterbock, Richet, Combalat, Ozenne.)

Les kystes dermoïdes du cou sont uni- ou pauciloculaires; leur paroi est dermoïde ou mixte (dermoïde et muqueuse); ils contiennent parfois des poils. Rarement on a observé en cette région des tumeurs plus complexes avec du tissu cartilagineux et osseux (Virchow, de Saussure-Ford).

Sur les parois du tronc, les kystes sont aussi très peu compliqués dans leur structure, et même ceux de la cicatrice ombilicale se font remarquer par leur simplicité plus grande encore, puisqu'ils ne renferment pas de poils.

Aux membres, malgré le petit nombre et l'insuffisance des

faits que nous avons rassemblés, la structure paraît aussi très simple.

Les tumeurs dermoïdes de la cavité thoracique peuvent contenir, outre des productions véritablement dermoïdes (poils, dents), des parois muqueuses, de l'os, du cartilage et des tissus très variés. Mais dans le cas de Villard, le kyste était des plus simples, puisqu'il ne renfermait ni poils ni glandes.

Dans la cavité abdominale, et notamment dans l'ovaire, s'observent les tumeurs dermoïdes qui présentent les combinaisons les plus diverses sous le rapport de la structure; c'est là, par excellence, que se trouvent les kystes contenant de longs cheveux, des dents et des productions osseuses; c'est là que les tissus les plus variés prennent part à la constitution de ces tumeurs. Mais, d'autre part, on peut observer aussi en cette région des kystes uniloculaires à structure simple.

Les mêmes remarques sont applicables aux tumeurs scrotales, qui renferment ordinairement des tissus variés (poils, dents, os, cartilage, tissu nerveux, parois muqueuses), mais qui ont quelquefois une structure beaucoup plus simple (pièce de la collection de Giessen).

La région sacro-périnéale nous offre les mêmes exemples de kystes très simples et de tumeurs dont la structure peut atteindre un très haut degré de complexité. Enfin, les tumeurs de la région des maxillaires montrent pour ainsi dire au maximum cette extrême variété des tumeurs dermoïdes et leurs points de contact avec les monstruosités.

C'est dans ces deux dernières régions que l'on a surtout rencontré des vestiges de fœtus reconnaissables. Ces parties fœtales ont aussi été trouvées dans l'abdomen et même dans le cerveau (cas de Milliarésis ?).

De l'examen des faits précédents ressortent les conclusions suivantes, qui nous paraissent avoir une certaine importance pour l'explication pathogénique de ces tumeurs et sur lesquelles nous reviendrons d'ailleurs à ce propos.

En premier lieu, on remarquera que les tumeurs à contenu complexe, à cavités multiples et à structure variée ne s'observent guère qu'en de certaines régions : la région sacro-périnéale, la région des maxillaires, le scrotum, la cavité thoracique et surtout la cavité abdominale, où l'ovaire est leur siège de prédilection par excellence. Au contraire, les petits kystes dermoïdes à contenu très simple et à structure exclusivement dermoïde se rencontrent dans toutes les régions, mais principalement à la superficie du corps et avec une prédominance marquée à la tête.

En second lieu, il est facile de voir combien sont étroits les rapports que présentent entre elles, au point de vue de leur constitution, les différentes tumeurs du type ectodermique, combien les intermédiaires sont nombreux entre les kystes simples et les kystes complexes d'une même région comme l'ovaire, le scrotum, la région sacro-périnéale, et quelle ressemblance parfaite il y a entre les tumeurs de structure semblable en des régions différentes. On peut donc légitimement comparer les unes aux autres toutes ces productions, à quelque région qu'elles appartiennent, et les classer d'après leur degré de complexité en une série parfaitement naturelle et ininterrompue.

Ces analogies multiples que nous venons de signaler, les nombreuses transitions que nous avons constatées entre toutes ces tumeurs, semblent indiquer en elles un fond commun, et leur caractère de tumeurs congénitales peut déjà nous faire pressentir que ce point commun doit être recherché dans le développement de l'embryon.

TROISIÈME SECTION

PATHOGÉNIE

CHAPITRE PREMIER

ORIGINE CONGÉNITALE. — RAPPORTS AVEC LES MONSTRUOSITÉS

Nous avons accepté au début de ce travail l'opinion qui considère les kystes dermoïdes comme étant toujours d'origine congénitale, nous réservant d'en donner plus tard la démonstration. Il importe maintenant de revenir sur cette assertion et de fournir les preuves qui la justifient.

Il y a lieu de distinguer les kystes des régions superficielles, aisément accessibles, et ceux des organes profonds dont l'exploration ne présente pas les mêmes facilités.

Pour les premiers, l'origine congénitale est très généralement admise aujourd'hui; et en particulier pour les plus fréquents, ceux du sourcil, elle n'est pas contestée, bien qu'ils soient souvent remarqués seulement vers l'âge de sept ou huit ans, et que le malade n'en demande l'extirpation que vers vingt ou vingt-cinq ans, l'âge de la coquetterie, selon Després. D'ailleurs les faits sont nombreux dans lesquels la congénitalité est certaine et le plus souvent, lorsqu'elle n'a pas été notée, c'est du moins pendant l'enfance que la tumeur a pour la première fois appelé l'attention. Les mêmes remarques s'appliquent aux kystes dermoïdes de l'orbite pour lesquels la congénitalité a

très fréquemment été constatée et dont la plupart sont observés chez de jeunes sujets [1]. Il en est exactement de même des kystes du cuir chevelu.

Les kystes du cou, sur un relevé de 26 cas dans lesquels la date de l'apparition a été signalée, nous donnent les résultats suivants :

	Kystes dermoïdes.	Kystes probablement dermoïdes.
Congénitaux.....	3 cas.	1 cas.
1re année.....	2 —	» —
Entre 1 et 10 ans.....	3 —	5 —
Entre 10 et 15 ans.....	5 —	1 —
Entre 15 et 20 ans....	1 —	2 —
Après 20 ans.....	1 —	2 —

Au plancher buccal, sur 25 cas dans lesquels l'âge est indiqué nous trouvons, en tenant compte de l'époque d'apparition de la tumeur, 3 cas congénitaux, 13 au-dessous de vingt ans, 6 de vingt à trente ans et 3 au-dessus de cet âge.

Pour les tumeurs dermoïdes des bourses, sur 22 cas dans lesquels l'âge est noté, la congénitalité est 12 fois certaine et 7 fois presque certaine; elle ne reste douteuse que dans 3 cas.

Enfin, dans la région sacro-périnéale et dans celle des maxillaires, c'est presque toujours dès la naissance que la tumeur est remarquée.

En résumé, si nous passons en revue ces kystes dermoïdes que leur siège superficiel rend accessibles à l'exploration, nous voyons qu'un grand nombre d'entre eux existent dès la naissance et que la plupart des autres se révèlent dans le jeune âge. Or l'apparition d'une semblable tumeur plusieurs années après la naissance n'a rien qui doive surprendre, et l'on con-

1. Déjà Beylier en 1845 insistait sans pouvoir l'expliquer sur le jeune âge des sujets atteints de kystes de l'orbite. — V. Cl. Beylier, *Des tumeurs intra-orbitaires ou orbitocèles. Thèse de Strasbourg*, 1845, 2e série, n° 143, p. 11.

çoit très bien qu'un kyste puisse, pendant un temps assez long, garder un très petit volume et passer inaperçu, surtout lorsqu'il s'agit d'un kyste dermoïde sous-cutané, toujours assez simple dans sa composition et n'atteignant jamais, aux limites extrêmes de son développement, des dimensions considérables. Il suffit d'ailleurs, pour expliquer la durée de cette période latente, de remarquer à combien de variations est sujette la marche de ces kystes dermoïdes et combien certains d'entre eux, loin de suivre une évolution régulièrement progressive, restent parfois longtemps stationnaires avant de prendre un accroissement nouveau. Ne sait-on pas aussi, depuis les recherches de Malassez, que d'autres reliquats d'un épithélium en voie de développement, les débris épithéliaux paradentaires, sommeillent pendant un temps assez considérable avant de donner naissance à des kystes?

Quant aux kystes dermoïdes de la deuxième catégorie, ceux qui appartiennent aux régions profondes et qui ne sont pas apparents à l'extérieur, on comprend qu'ils ne manifestent leur présence qu'à une époque plus ou moins tardive et variable selon les accidents qu'ils déterminent, selon le siège qu'ils occupent et la rapidité de leur développement. Certains kystes peuvent atteindre un grand volume sans donner lieu à aucun trouble et sans que rien vienne révéler leur existence : il en est qui ne sont découverts qu'à l'amphithéâtre. D'autres ne sont également reconnus qu'à l'autopsie; mais ils ont eu le temps de produire toute une série d'accidents et des désordres tels qu'ils ont amené la mort : il en est ainsi de la plupart des kystes dermoïdes de la cavité thoracique.

Toutefois, même pour ces tumeurs dermoïdes profondes, l'origine congénitale est encore attestée par un certain nombre de faits. Ainsi Pigné, sur un relevé de 49 kystes pilifères et ossifères de l'ovaire, en a trouvé 5 chez des vierges au-dessous de douze ans, 6 de six mois à deux ans, 4 chez des fœtus à terme n'ayant pas respiré, et 2 chez des avortons avant la

fin du huitième mois. C'est d'ailleurs un fait admis généralement que les tumeurs de l'ovaire chez les enfants sont le plus souvent des kystes dermoïdes [1].

Enfin les statistiques démontrent que les kystes dermoïdes de l'ovaire s'observent principalement dans la jeunesse et l'âge adulte.

	Lebert	Pauly
De 1 à 5 ans....	0	4
De 5 à 10.....	1	3
De 10 à 15.....	8	10
De 15 à 20.....	3	8
De 20 à 25.....	8	12
De 25 à 30.....	7	14
De 30 à 35.....	4	10
De 35 à 40.....	8	11
De 40 à 45.....	7	8
De 45 à 50.....	6	10
De 50 à 55.....	2	5
De 55 à 60.....	3	3
De 60 à 65.....	1	1
De 65 à 70.....	0	2
Au-dessus de 70..	1	2

Les recherches nécessitées par ce travail nous permettent de présenter, à notre tour, une statistique sinon plus complète du moins plus précise, en ce sens que nous avons pris soin de séparer les faits où le début a été constaté d'une manière positive de ceux où on ne donne aucun renseignement sur l'apparition du kyste. Les observations qui la forment sont toutes postérieures à celles de Lebert et de Pauly.

1. Schwartz, *Ueber Ovariotomie bei Kindern : Arch. f. Gynæk.*, 1878, Bd. XIII, h. 3, s. 475.

Rœmer a publié un cas d'ovariotomie pratiquée avec succès chez une enfant de vingt mois pour un kyste dermoïde.

Neville a rapporté un fait de kyste dermoïde opéré par Kidd chez un enfant de deux ans et remarqué dès l'âge de deux mois.

Elle comprend 55 cas : 26 fois, l'âge où la tumeur s'est révélée est nettement indiqué ; dans les 29 autres cas, le kyste n'a été découvert qu'à l'autopsie des sujets ou on ne parle de l'âge des malades qu'à l'occasion de l'opération qu'on leur a fait subir.

	Début mentionné.	Absence de renseignements sur le début.
De 1 à 5 ans....	3	0
De 5 à 10.....	2	0
De 10 à 15.....	1	1
De 15 à 20.....	4	4
De 20 à 25.....	4	0
De 25 à 30.....	3	1
De 30 à 35.....	2	3
De 35 à 40.....	1	5
De 40 à 45.....	4	2
De 45 à 50.....	2	6
De 50 à 55.....	0	2
De 55 à 60.....	0	3
De 60 à 65.....	0	1
De 65 à 70.....	0	0
70 ans et plus tard.	0	1

Nous conclurons donc que les kystes dermoïdes sont constamment congénitaux; mais que, dans une première phase de leur évolution, appelée par Verneuil période d'indolence et de stagnation, ils sont facilement méconnus; que cette période d'inobservation peut avoir dans certains cas une durée très longue et se prolonger jusqu'à un âge avancé, mais qu'elle ne dépasse pas, en général, la puberté pour les kystes sous-cutanés et l'âge mûr pour les kystes profonds.

L'origine congénitale des kystes dermoïdes étant admise, on se trouve naturellement amené à rechercher dans une anomalie du développement la raison de leur formation, et l'on conçoit que les différents auteurs qui ont traité ce sujet aient soigneusement recherché les liens unissant ces productions aux

monstruosités en général. Ces liens semblent en effet des plus étroits, et il est possible d'établir, comme l'a fait Is. Geoffroy Saint-Hilaire, toute une série d'intermédiaires entre les monstres doubles les plus compliqués et les tumeurs dermoïdes à contenu varié, de la même manière que l'on peut descendre par degrés insensibles de celles-ci aux kystes dermoïdes les plus simples, ainsi que nous l'avons vu précédemment. La plupart des auteurs ont insisté sur ce point. Ainsi Verneuil, en 1855, signale ces relations qui unissent entre elles toutes ces productions : « Ce qui fait, dit-il, l'immense mérite de l'ouvrage de Geoffroy Saint-Hilaire, c'est d'avoir, à l'exemple des illustres fondateurs de la méthode naturelle, montré les relations qui existent entre les êtres les plus parfaits et les organismes les plus rudimentaires; c'est, en un mot, d'avoir établi l'échelle tératologique comme l'échelle ou la série zoologique ou botanique. » Et plus loin il ajoute : « Si une difficulté existait, elle consisterait très certainement à marquer dans cette série une scission réellement distincte. » Plus tard Broca, dans son *Traité des tumeurs,* professait une opinion aussi catégorique lorsqu'il écrivait : « Cette série qui commence au simple kyste pilifère congénital pour aboutir au cas des frères Siamois est si complète, si naturelle, si bien ménagée dans ses transitions, qu'il est impossible de songer à la scinder, et que la théorie applicable à l'un quelconque de ses termes doit être applicable à tous les autres. » (T. II, p. 134.) Examinons si les faits justifient cette opinion.

Assurément les différences sont très considérables et très évidentes entre les termes extrêmes de la série et la distance est longue entre les kystes dermoïdes vulgaires et des monstres aussi élevés en organisation que les jumeaux accolés; mais les intermédiaires, pour être nombreux, n'en existent pas moins, et s'il est facile de trouver des différences entre les degrés éloignés, il l'est également d'établir des ressemblances entre les degrés voisins. Il y a, si l'on veut, autant de dissemblance

entre les monstres doubles complets et les kystes dermoïdes simples qu'entre l'homme et les organismes inférieurs placés au dernier rang de l'échelle animale ; mais l'on peut retrouver tous les anneaux de cette longue chaîne et constituer la série tératologique de la même manière que l'on a établi la série zoologique.

Prenons par exemple certains cas de monstres doubles très élevés dans la série, ceux qui résultent de l'accollement de deux jumeaux semblables au niveau de la région fessière ou des ischions : ce sont les monstres pygopages et ischiopages. Ils appartiennent à l'ordre des monstres doubles autositaires de Geoffroy Saint-Hilaire, c'est-à-dire des monstres composés de deux individus qui offrent le même degré de développement. Dans ce même ordre se trouvent un grand nombre de genres qui forment des transitions avec les termes moins élevés de la série et s'écartent de plus en plus de la duplicité complète pour tendre vers l'unité ; ainsi, à côté des monstres complètement doubles, il y a des monstres semi-doubles ou unitaires dans la plus grande partie de leur être, et même, si nous sortons de l'espèce humaine, nous trouvons chez les animaux différents degrés parmi les monstres de cette espèce, qui sont simples supérieurement et doubles inférieurement (thoradelphes, iléadelphes) [1]. Au-dessous des monstres doubles autositaires viennent les monstres doubles parasitaires composés de deux individus, non plus équivalents quant à leur développement, mais au contraire très inégaux et très dissemblables, l'un complet ou presque complet, l'autre beaucoup plus petit et très imparfait ; c'est à cet ordre qu'appartiennent les pygomèles chez qui l'on trouve, non plus deux paires de membres inférieurs égaux en développement, mais seulement un ou deux membres accessoires dans la région hypogastrique, derrière ou entre les

1. L'iléadelphie, indiquée par Geoffroy-Saint-Hilaire (t. III, p. 147, note), a été démontrée par Dareste et N. Joly (*C. R. de l'Académie des sciences*, t. LXXXI, 1875, 20 août, p. 207 et 9 août, p. 291).

membres pelviens normaux [1]. C'est enfin aux derniers échelons de cet ordre des parasitaires que prennent place, dans le groupe des endocymiens, les tumeurs sacro-coccygiennes rapportées à l'inclusion fœtale, et parmi celles-ci encore on trouve toutes sortes de variétés sous le rapport du contenu, depuis des rudiments de membres reconnaissables jusqu'au contenu informe des kystes dermoïdes ordinaires. Ainsi nous arrivons par degrés de la monstruosité double complète aux kystes dermoïdes et cela sans même changer de région. Nous avons vu d'ailleurs, en étudiant les tumeurs congénitales de la région des maxillaires, que les tumeurs dermoïdes de cette région se prêtent aux mêmes considérations et permettent des rapprochements analogues entre les productions dermoïdes et les monstruosités doubles. Or, aucune différence ne sépare les tumeurs dermoïdes sacro-coccygiennes et maxillaires des tumeurs dermoïdes de l'ovaire et du testicule, et, d'autre part, les kystes ovariques et testiculaires présentent tous les intermédiaires avec les kystes dermoïdes simples et sous-cutanés : c'est là un point sur lequel nous avons déjà suffisamment insisté pour n'y plus revenir. On voit donc qu'il est, non seulement possible, mais encore facile de relier tous ces cas les uns aux autres de manière à constituer une série continue.

Il nous suffit pour le moment d'avoir montré sur quoi repose cette opinion des auteurs que nous citions tout à l'heure, relativement aux liens qui unissent les divers cas tératologiques, et d'avoir constaté les analogies qu'ils présentent entre eux. Nous aurons plus tard à examiner s'il est légitime, dans l'état actuel de la science, d'invoquer pour la production de tous un

1. V. les cas cités par Geoffroy Saint-Hilaire (t. III, p. 268, note 3), et par Holmes, notamment ceux de Braune (p. 13) et de Corradi (p. 14).

Outre les membres pelviens surnuméraires on peut observer d'autres vestiges de duplicité, tels que l'existence d'organes génitaux doubles (par exemple Maurice, *Gazette hebdomadaire*, 2 février 1877, p. 76). Ces membres accessoires sont habituellement incomplets et plus ou moins anormaux ; on a même vu, inséré à la région lombaire, un membre supérieur rudimentaire. (Bornemann, *Arch. f. Gynækol.*, 1883, Bd. XXI, h. 2, s. 205.)

mécanisme unique, et nous apprécierons mieux alors l'utilité de cette excursion dans le domaine de la tératologie. Bornons-nous maintenant à cette seule remarque : que ces idées générales, qui ne manquent certainement pas de grandeur, devaient nécessairement exercer leur influence sur les théories pathogéniques des monstruosités aussi bien que des tumeurs dont nous nous occupons, et qu'elles ne pouvaient manquer d'imprimer à ces doctrines une grande tendance aux généralisations.

CHAPITRE II

THÉORIE DE LA DIPLOGÉNÈSE PAR INCLUSION

Pour expliquer les monstruosités doubles les plus complexes (les cas des jumeaux accolés par exemple), l'on admit la soudure de deux embryons égaux, pendant les premières phases de leur développement. Pour les monstres inégalement développés (monstres doubles parasitaires de Geoffroy Saint-Hilaire), l'on admit encore la fusion de deux individus primitivement distincts, mais une fusion plus intime, peut-être plus précoce, compliquée d'une atrophie plus ou moins considérable de l'un des germes, celui qui constitue le parasite. Le germe ainsi emprisonné, évoluant d'une façon anormale, devenait un kyste fœtal plus ou moins compliqué.

Le fait essentiel dans cette théorie consiste à considérer le kyste comme un individu primitivement distinct et sa formation comme le résultat d'une monstruosité double.

Cette monstruosité double était comprise, d'ailleurs, de

différentes manières : on pouvait croire à l'inclusion d'un très jeune embryon dans un autre antérieurement conçu et plus développé, par le fait d'une véritable superfétation.

On pouvait encore admettre que l'embryon inclus avait été conçu en même temps que l'autre, qu'ils étaient jumeaux; mais le développement, après avoir marché parallèment, s'était arrêté pour l'un d'eux, ce qui expliquait l'extrême inégalité du sujet contenu et du sujet contenant [1].

Enfin on pouvait aussi penser à l'existence de germes originairement monstrueux ou anormaux, à la formation d'un œuf à deux germes.

Cette doctrine de la diplogénèse par inclusion, quelles que soient les différences d'interprétation, servit d'abord à expliquer les monstruosités où la duplicité est évidente, celles qui présentent les formes bien caractérisées des deux sujets composants. Is. Geoffroy Saint-Hilaire l'admet également pour les monstres par inclusion ou endocymiens ; mais il fait des réserves pour les tumeurs ovariennes, et, tout en reconnaissant qu'elles peuvent, dans certains cas, être rapportées à la monstruosité double par inclusion, il les considère dans d'autres cas comme des grossesses extra-utérines anormales. En d'autres termes, dans ce cas la tumeur est, non plus la sœur jumelle, mais la fille de l'individu qui en est porteur. C'est un produit de conception, mais c'est un produit monstrueux, redevable à sa qualité de monstre, à l'imperfection et à la simplicité de son organisation, de la propriété de prolonger presque indéfiniment sa vie dans le sein de sa mère ; c'est, dit-il, un embryon permanent pour lequel le terme de la gestation n'arrive jamais (t. II, p. 564). Il n'est plus question, pour ces cas, de mons-

1. Pigné (*Société anatomique*, juin 1846) expliquait de la manière suivante l'inclusion fœtale : il remarquait que l'on voit parfois deux corpuscules de de Graaf très rapprochés, au point que l'un d'eux peut faire saillie dans la cavité de l'autre et que les deux cavités communiquent ; dans ce cas, les deux ovules peuvent être fécondés simultanément et alors les deux œufs croîtront ensemble dans la même enveloppe ; si l'un se développe avec plus de rapidité, il englobera le retardataire.

truosité double, mais bien de monstruosité simple. Aussi Geoffroy Saint-Hilaire classe-t-il ces tumeurs au dernier rang des monstres doubles, et il fait remarquer la grande analogie que présentent, au point de vue de l'organisation, ces êtres imparfaits qui terminent chacune des deux grandes séries parallèles formées dans sa classification par les monstres unitaires et les monstres doubles. En réalité, l'analogie est telle que la distinction qu'il prétend établir entre ces deux ordres de produits s'efface complètement et qu'elle se réduit, en somme, à une question de siège. Or le siège est un élément de bien faible importance au point de vue général auquel nous nous plaçons. Une tumeur fœtale doit-elle être considérée comme une monstruosité double parce qu'elle siège dans le scrotum et comme une monstruosité simple parce qu'elle occupe l'ovaire[1] ? D'ailleurs Geoffroy Saint-Hilaire semble bien avoir conscience de cette difficulté, puisqu'il reconnaît des transitions entre les monstres simples parasitaires et les monstres doubles parasitaires, et qu'il cite à ce propos le cas où « des membres accessoires sortent d'une tumeur plus ou moins volumineuse renfermant en elle diverses parties parasitiques : disposition qu'on peut déjà considérer comme une demi-inclusion[2]. » C'est donc en somme l'inclusion qui restait la théorie générale.

Il faut remarquer que Geoffroy Saint-Hilaire ne parle que des tumeurs relativement complexes de l'ovaire, du testicule, etc., et qu'il ne s'occupe pas des kystes dermoïdes simples, tels que ceux du sourcil et de l'orbite. Pour ces derniers l'on ne donnait guère à cette époque d'interprétation bien précise.

Pourtant l'on songe a à étendre aux kystes simples l'explica-

1. Geoffroy Saint-Hilaire (t. II, p. 561) attache, il est vrai, une certaine importance aux symptômes d'un commencement de grossesse qui ont signalé parfois l'époque de la formation des tumeurs ovariennes ; mais n'a-t-on pas vu ces symptômes se montrer parfois en dehors de toute conception, dans le cours de diverses affections des organes génitaux chez la femme?

2. T. III, p. 293. V. aussi p. 312.

tion que l'on donnait des kystes complexes. Ainsi en 1847, à propos d'un kyste pili-graisseux du cou, présenté à la Société anatomique par Giraldès, Barth émettait l'hypothèse d'une inclusion, et Cruveilhier rappelait la composition graduée pour ainsi dire des kystes de l'ovaire contenant de la graisse, des poils, et parfois des os, des dents, etc.

La doctrine de la diplogénèse par inclusion, soutenue par plusieurs auteurs et principalement par Pigné (*Soc. anat.*, 1846), fut battue en brèche par Lebert et plus tard par Broca (*Traité des tumeurs,* t. II, et *Soc. d'anthropologie,* 1873-74).

Broca fit à la doctrine de la diplogénèse des objections dont la valeur est très inégale. La première est tirée de la nature du contenu des kystes dermoïdes qui ne représente pas, dans l'immense majorité des cas, des restes authentiques de fœtus. Il cite à ce propos les trois cents dents du kyste de Ploucquet, nombre qui, dans l'hypothèse d'une inclusion, supposerait au moins six germes inclus dans un septième. Cette objection est évidemment fort sérieuse, et elle prouve au moins que s'il y a inclusion, le germe inclus n'est pas un germe normal.

D'autres objections sont tirées de l'impossibilité matérielle de l'inclusion, étant donnés les faits observés. L'embryon inclus étant nécessairement plus petit que celui qui le contient, et un embryon étant d'autant moins consistant qu'il est plus petit, l'on ne peut concevoir, selon Broca, que l'embryon plus petit et plus mou ait pu pénétrer dans l'embryon plus grand et plus consistant. De plus cette pénétration d'un embryon dans un autre entraînerait des dégâts considérables, dont il resterait toujours des traces très évidentes : ce qui n'a jamais été observé.

Ces objections n'ont pas une bien grande solidité. Il serait facile de répondre, en effet, que la consistance d'un embryon n'est pas uniforme, qu'il y a en lui des parties dures et des parties molles, et qu'on peut concevoir la pénétration d'un petit embryon dans les parties plus molles d'un embryon plus

grand. En outre il ne s'agit pas dans le mécanisme de cette inclusion de la pénétration violente, pour ainsi dire, d'un embryon tout formé dans un autre également formé : il s'agit, ce qui est bien différent, de la fusion de deux embryons, tous deux en voie de formation, c'est-à-dire de la soudure de deux germes juxtaposés, au moyen de leurs éléments embryonnaires : phénomène qui n'a rien de mécanique, mais phénomène d'évolution, tout à fait comparable à celui qu'on observe en maintes circonstances pendant le développement de l'embryon, toutes les fois qu'il y a soudure de parties primitivement disjointes, par exemple dans l'oblitération des fentes branchiales par soudure de leurs bords libres. Et quant aux prétendus dégâts apparents que devrait causer l'inclusion, ils ne pourraient exister que si la pénétration se faisait violemment et par effraction, au lieu qu'ils doivent manquer si l'inclusion se fait par soudure, si, par exemple, le germe inclus se soude à l'embryon contenant avant la fermeture de la cavité abdominale, dont les parois en s'unissant se referment sur lui de manière à l'englober et à produire ainsi une inclusion abdominale. Cette explication est déjà mentionnée par Is. Geoffroy Saint-Hilaire comme la plus généralement adoptée à son époque [1].

Enfin l'argument qui, dans la discussion présentée par Broca, ruinerait absolument la doctrine de la diplogénèse par inclusion, s'attaque au point de départ de la théorie. Cette théorie de la diplogénèse a été étendue aussi loin parce que la série tératologique est parfaitement naturelle, et qu'il était logique d'admettre pour tous les termes de cette série le principe de la duplicité des germes, qui paraissait bien démontré pour les degrés les plus élevés, à savoir les monstruosités doubles. Si l'on enlève à la théorie cette base solide, il est clair que tout l'édifice s'écroulera : c'est ce que tente de faire Broca, s'appuyant

1. Il cite, en effet, parmi les opinions émises sur le mécanisme de l'inclusion abdominale, l'adhérence du plus petit des deux sujets aux intestins du sujet principal, à l'époque où ils pendent hors de l'abdomen (t. III, p. 326, note).

sur les recherches de Valentin et sur les faits qui tendent à expliquer les monstruosités doubles par l'unité primitive du germe et sa segmentation ultérieure. Cet argument serait péremptoire si la doctrine de l'unité du germe était établie d'une manière irréfutable. Or, nous verrons qu'il est loin d'en être ainsi, en sorte que l'objection de Broca ne peut renverser la théorie de la diplogénèse par inclusion.

Il s'en faut néanmoins que cette théorie soit applicable à tous les cas, et même qu'elle en puisse expliquer un grand nombre d'une façon satisfaisante.

En effet, si l'on peut admettre l'inclusion d'un fœtus dans un autre pour quelques cas tout à fait exceptionnels dans lesquels on a trouvé des fœtus complets et parfaitement reconnaissables, il n'en est plus de même pour les kystes dermoïdes proprement dits et pour la plupart des faits rapportés à l'inclusion. Il faut un grand effort d'imagination et beaucoup de bonne volonté pour reconnaître dans un simple kyste dermoïde, dans un simple petit sac formé de peau, souvent même sans papilles ni glandes sudoripares, le représentant d'un individu distinct. Dans les kystes plus complexes qui forment la transition entre les kystes simples et les tumeurs considérées comme des inclusions, il est généralement bien difficile, pour peu qu'on examine les choses avec attention, de reconnaître des vestiges d'embryons bien déterminés, des parties fœtales ayant une ressemblance manifeste avec le type normal. Les organes que l'on y rencontre sont le plus souvent informes et incomplets, et il serait impossible, à un esprit non prévenu, de trouver entre ces productions et la conformation normale autre chose que des analogies spécieuses. En outre, certains détails de structure sont complètement en désaccord avec l'hypothèse d'un embryon inclus. Pourquoi une seule tumeur renferme-t-elle jusqu'à trois cents dents? Pourquoi les dents sont-elles disposées sans groupement régulier et parfois même enchâssées simplement sur la paroi sans implantation osseuse? Pourquoi

le revêtement cutané tapisse-t-il la face interne du kyste au lieu de se trouver à la face externe du prétendu fœtus? Quant aux soi-disant placentas, qu'on a décrits dans certaines inclusions monstrueuses, on sait la valeur qu'il faut attribuer à ces grossières ressemblances, fondées uniquement sur l'aspect extérieur, depuis qu'Ercolani, examinant au microscope quelques-unes de ces pièces, et notamment celle de Santo-Fattori, reconnut qu'elles ne renfermaient aucune partie rappelant par sa structure un placenta [1].

Il serait facile de dépouiller les diverses observations d'inclusions fœtales et de montrer combien la ressemblance est lointaine avec l'état normal, lorsque les descriptions sont données avec quelques détails. Au contraire, dans les cas de fœtus enkystés, lors de grossesse extra-utérine, la plupart des parties sont parfaitement reconnaissables et l'on y retrouve les caractères généraux de la conformation normale; le squelette, en particulier, est toujours conservé et offre une configuration régulière; les divers appareils sont représentés, non par quelques fragments des tissus qui les composent, mais par des organes bien caractérisés dans leur forme. Enfin, le fœtus enkysté est complètement étranger à l'organisme maternel; au bout d'un certain temps ses éléments anatomiques subissent des altérations remarquables d'atrophie et de mortification, au lieu que la tumeur dermoïde continue à vivre de la vie commune et à se développer sans que les propriétés de ses éléments se modifient. C'est là une différence fondamentale entre ces deux produits: *le fœtus enkysté est un cadavre, la tumeur dermoïde est une partie vivante.*

Si l'on accepte la théorie de l'inclusion, les rapports que nous avons signalés entre la complexité du contenu et le siège des tumeurs dermoïdes restent également un profond

1. Il fait même de la présence du placenta un élément de diagnostic anatomique entre la grossesse extra-utérine et l'inclusion fœtale. (Ercolani, *Della placenta nei monstri per inclusione: Memoria dell'Accademia delle scienze dell'Instituto di Bologna*, série 3, vol. V, d'après *Revue des sciences médicales*, 1876, vol. VII, p. 67.)

mystère : pourquoi les kystes à contenu complexe s'observent-ils seulement en certaines régions? comment expliquer la singulière prédilection que montrent pour les parties périphériques les simples kystes pilifères, ces prétendus fœtus, réduits pour ainsi dire à leur plus simple expression?

En outre les cas de kystes dermoïdes des deux ovaires à la fois, considérés par Lebert comme « un des plus forts arguments contre l'origine de ces productions par inclusion fœtale », ces cas dont la rareté n'est pas très grande, supposeraient un concours de circonstances bien extraordinaires, puisqu'il faudrait, d'après cette théorie de l'inclusion, qu'il y eût deux fœtus inclus dans un troisième, et que de plus ces deux inclusions se fissent en des points symétriques.

Tout ces faits montrent qu'il ne faut pas, comme se sont évertués à le faire un grand nombre d'auteurs, vouloir trouver quand même dans ces productions dermoïdes une ressemblance avec des parties fœtales. Ils font voir le danger qu'il y a à forcer les analogies et à accommoder les faits aux théories. Ils mettent encore en lumière un point important : c'est que la forme des parties est accessoire dans la question et qu'elle est sujette à de trop grandes variations pour servir de base solide à une théorie pathogénique.

Ce n'est assurément pas le moindre mérite de Lebert que d'avoir montré le peu d'importance de la forme dans la pathogénie des productions dermoïdes, d'avoir substitué à cette idée de la forme l'idée du tissu, à une notion d'anatomie descriptive une notion d'anatomie générale, et d'avoir fait ressortir toute la valeur de cet élément dans la question.

En résumé, la théorie de la diplogénèse par inclusion, non seulement n'est pas une théorie générale, mais encore elle est en désaccord avec plusieurs particularités importantes que présentent dans leur structure et dans leur répartition les tumeurs que nous étudions, et, en définitive, elle ne nous paraît convenir qu'à des cas tout à fait rares et exceptionnels.

CHAPITRE III

THÉORIE DE L'HÉTÉROTOPIE PLASTIQUE

Les partisans de la diplogénèse avaient pris pour point de départ de leur théorie les faits les plus complexes, les termes les plus élevés de la série : ils avaient étudié les monstres doubles autositaires pour la formation desquels ils adoptaient la diplogénèse, et ils avaient ensuite, par une généralisation hardie, étendu leur explication à tous les termes de la série, depuis les plus complexes jusqu'aux plus simples. Tout au contraire, partant des cas les plus simples, Lebert opposa à la théorie précédente celle de l'*hétérotopie plastique ;* la formation des kystes dermoïdes n'est qu'une application particulière d'une loi générale qu'il formule en ces termes : « Beaucoup de tissus simples ou composés, et des organes plus complexes même, peuvent se former de toutes pièces dans des endroits du corps où, à l'état normal, on ne les rencontre point [1]. » Repoussant l'hypothèse d'une inclusion pour interpréter la formation des kystes dermoïdes simples, il admet comme la seule explication rationnelle leur production autogène et spontanée. Pour lui, dans les kystes pilifères sous-cutanés, un derme se développe de toutes pièces avec ses poils et ses glandes ; dès lors trouve-t-on plus extraordinaire que des dents apparaissent d'une manière analogue en vertu d'une même loi? Et, à côté de la peau et de ses dérivés, ne peut-il se former semblablement d'autres tissus : du cartilage, de l'os, du tissu nerveux, sans

1. Lebert, *Société de Biologie*, 1852, p. 203, et *Traité d'anatomie pathologique*, t. I, p. 256.

qu'il y ait plus de difficulté à admettre leur formation que celle de la peau ?

On comprend qu'une fois engagé dans cette voie l'on ne puisse prévoir où l'on devra s'arrêter ; aussi Lebert reconnaît-il qu'il est impossible de fixer les limites de l'hétérotopie, et il pense que la loi qu'il formule doit être appliquée à un grand nombre de tissus. « Déjà, aujourd'hui, dit-il, cette loi s'applique à l'épiderme, au pigment, aux tissus adipeux, fibreux, fibroplastique, musculaire, tant organique que du mouvement volontaire, cartilagineux et osseux, et parmi les organes plus complexes, aux poils, aux glandes et aux dents. » (*Traité d'anat. pathol.*, t. I, p. 256.) Mais il s'arrêta pourtant dans sa généralisation. S'il paraissait disposé à admettre l'hétérotopie pour la plupart des tissus, il refusait d'une façon absolue aux tissus formés en vertu de cette loi la propriété de se disposer en parties rappelant par leur forme le type normal, et il admettait pour les tumeurs qui présentent les vestiges reconnaissables d'un embryon, soit la grossesse extra-utérine, soit l'inclusion. Et cependant cette hétérotopie qui produisait des tissus variés et compliqués, mais informes, n'aurait pas été beaucoup plus mystérieuse si elle avait donné à ses produits des formes déterminées se rapprochant de la normale. En tout cas la distinction n'est nullement tranchée entre les faits justiciables de l'hétérotopie et ceux qui relèvent de l'inclusion ; il y a des formes de transition qui relient étroitement les monstruosités proprement dites aux kystes dermoïdes, si bien qu'on pourrait demander à Lebert, comme dit Verneuil, où il fait finir l'inclusion, où il fait commencer l'hétérotopie.

Dans sa théorie, Lebert ne tient aucun compte de l'origine congénitale des tumeurs dermoïdes ; le développement embryonnaire n'est pour rien dans leur formation. La genèse des tissus qui les composent est spontanée ; ils se forment de toutes pièces dans des parties où rien ne les représentait antérieurement, et Lebert rapproche de leur apparition celle de l'épithé-

lium à la surface des bourses muqueuses accidentelles, celle du tissu cartilagineux dans les tumeurs du testicule, de la mamelle, de la parotide, celle de fibres-cellules observée par Virchow dans l'ovaire kystique, et par Rokitansky dans le testicule, ou encore la production de substance cérébrale grise trouvée par Virchow et Rokitansky à la surface des ventricules latéraux, en des points qui n'en présentent pas normalement. Et, parlant des kystes dermoïdes ovariens, il insiste sur « la disposition générale à la multiplicité, à une formation kysteuse très variée, à la coexistence de kystes séreux et gélatiniformes avec des kystes pili-graisseux et dentaires dans l'un ou les deux ovaires... On voit par là, dit-il, que les kystes dermoïdes, tout en formant un groupe distinct, rentrent cependant dans les lois générales qui président à la formation kysteuse. » (*Traité d'anat. pathol.*, t. I, p. 258.)

Il est facile de voir, d'après ce que nous venons d'exposer, que l'hétérotopie de Lebert n'est pas un simple mot, et que, dans la pensée de son auteur, ce mot répondait à une doctrine bien définie : celle de la production autogène des tumeurs dermoïdes par l'organisme lui-même, en vertu d'une « aberration particulière de la nutrition » (*loco cit.*, p. 256); en un mot il les considérait comme des néoplasmes.

L'idée n'était pas absolument neuve. Déjà, à certains égards, l'opinion de Meckel était assez analogue. Cet auteur, en effet, avait rapproché les dents rencontrées dans les tumeurs ovariennes des dents surnuméraires et accidentelles développées en dehors de la bouche, par exemple dans l'orbite ; il avait admis pour ces tumeurs ovariques plusieurs degrés, suivant qu'elles contiennent de la graisse seulement, des poils et enfin des dents, et il disait que ces dernières, contenant des dents, se forment « lorsque la force plastique a pris encore plus de vigueur » ; il comparait la formation de ces tumeurs à celle des corps jaunes développés en dehors de la grossesse qu'il attribuait à « une exaltation d'activité plastique ». C'était l'idée

et presque le mot de Lebert. Antérieurement Ruysch avait admis que les dents, les os, se forment dans de simples tumeurs kysteuses; Gambini professait une opinion analogue. Meissner disait que les poils se développent aussi facilement dans une tumeur sans conception antérieure que le peuvent faire des membranes, des masses adipeuses et des concrétions cartilagineuses [1].

Cruveilhier en 1816, s'élevant contre les théories qui expliquaient les kystes pileux des ovaires par la grossesse extra-utérine et par la confusion des germes ou la pénétration d'un individu dans un autre, disait: « Pourquoi la formation des poils dans les ovaires aurait-elle lieu par un autre mécanisme que dans les kystes des autres parties du corps? Répugne-t-il d'admettre que la nature, par un de ces écarts qui lui sont si familiers, imprègne telle ou telle partie de propriétés qui les mettront en rapport avec les matériaux des poils et même des dents. S'il lui est si facile de les produire dans les lieux qu'elle leur a assignés dans l'état naturel, pourquoi ne pourrait-elle les produire accidentellement? » (*Essai sur l'anat. pathol.*, t. II, p. 189.)

Mais, si l'opinion avait été déjà émise de divers côtés, Lebert eut du moins le mérite de la formuler nettement, de lui donner un caractère de généralité qui lui manquait jusqu'alors, de caractériser la doctrine par un nom, et de l'appuyer sur un grand nombre de faits jusque-là épars qu'il rassembla et soumit à la critique.

Lorsque Lebert exposa sa théorie devant la Société anatomique, à propos d'un kyste pileux du petit bassin qui lui avait été donné par Charcot, il fut combattu par Depaul, Verneuil et Broca [2].

Toutefois l'hétérotopie ne tarda pas à trouver des partisans, et même certains auteurs, sans l'adopter comme théorie géné-

1. D'après Pauly, *loco cit.*, p. 564.
2. *Bulletins de la Société anatomique*, 27e année, août 1852, p. 298 et suivantes.

rale, l'admirent au moins pour expliquer quelques faits. Cruveilhier, qui avait modifié ses idées premières et admettait pour les kystes dermoïdes de l'ovaire la grossesse extra-utérine et l'inclusion, accepte, dans son *Traité d'anatomie pathologique générale* (1856, t. III, p. 344), la formation spontanée des kystes pilifères sous-cutanés; il répète à ce sujet, en y apportant quelques modifications, le passage cité plus haut qu'il avait écrit quarante ans auparavant, et ajoute qu'il considère ces kystes pilifères sous-cutanés comme étant constitués par un tissu cutané pourvu de follicules et de formation accidentelle. C'est donc bien l'hétérotopie de Lebert.

Verneuil (*Mém. sur l'inclusion scrotale*, 1855), qui fait à l'hétérotopie des objections sérieuses, pense toutefois que, surtout pour les kystes dermoïdes profonds, « l'on peut, faute de mieux, accepter cette hypothèse ».

Broca, après avoir été l'adversaire de la théorie, s'en déclare partisan à la Société de chirurgie en 1861 [1]. Plus tard, dans son *Traité des tumeurs* (1869, t. II), bien qu'il rejette définitivement l'hétérotopie comme théorie générale, il l'admet encore pour certains faits, se réservant toutefois de chercher, dans chaque cas particulier, « si cette hétérotopie est primordiale, contemporaine de l'époque des formations embryonnaires, ou si elle est pathologique et postérieure à la naissance » (p. 80).

En somme, la doctrine de l'hétérotopie ne répond pas à toutes les questions que soulève l'origine des kystes dermoïdes. Elle est même en désaccord avec les faits. Elle n'explique pas la congénitalité si fréquemment indubitable de ces productions et devant laquelle s'inclinait Lebert, lorsque Verneuil la lui objectait au cours de la discussion qui s'éleva à la Société anatomique (1852, p. 300) [2]. Elle n'explique pas davantage pourquoi ces kystes ont des sièges de prédilection si bien définis.

1. *Bulletin de la Société de chirurgie*, 2e série, t. II, 1861, 13 février, p. 124.

2. Lebert admit d'ailleurs la congénitalité constante des kystes dermoïdes (*Prager Viertelj, loco cit.*, p. 29).

Elle ne rend pas compte non plus des adhérences si fréquentes avec les parties voisines, en particulier avec le squelette, sur lesquelles nous avons insisté dans un autre chapitre. Si l'on compare, comme le fait Lebert, cette hétérotopie avec la production anormale de divers tissus dans les néoplasmes, on est frappé des différences, bien mises en lumière par Verneuil (*Arch. de méd.*, 1855) : l'hétérotopie morbide ne s'observe guère dans l'enfance ni surtout congénitalement; elle porte ordinairement sur un seul tissu, et les tumeurs qu'elle engendre n'ont pas une structure aussi complexe et aussi variée que les tumeurs dermoïdes ; elle constitue une maladie véritable ayant une marche différente, relevant presque toujours d'une diathèse et montrant souvent une grande disposition à se généraliser.

Enfin aujourd'hui cette genèse directe, non pas seulement d'un revêtement épidermique complet, mais à plus forte raison d'un tégument véritable avec poils et glandes, est contraire à toutes les données histogéniques et ne peut vraiment plus se défendre. Aussi la doctrine de l'hétérotopie plastique ne nous a-t-elle arrêtés si longtemps qu'en raison de son importance historique. Le travail de Lebert est, en effet, une œuvre capitale dans l'histoire des kystes dermoïdes, et s'il ne parvint pas à dissiper les obscurités de leur pathogénie, il fit cependant faire un grand pas à leur étude par la quantité de matériaux qu'il réunit.

CHAPITRE IV

THÉORIE DE L'ENCLAVEMENT

§ 1. — *Exposé général.*

Le principal mérite de la doctrine de Lebert était d'avoir renversé les arguments spécieux invoqués par la théorie de la diplogénèse par inclusion, et d'avoir inauguré dans l'étude des kystes dermoïdes une méthode beaucoup plus précise. Lebert avait rassemblé toutes ces tumeurs en un groupe homogène ; il leur avait donné pour caractéristique l'existence d'une paroi kystique offrant les caractères anatomiques de la peau. A des ressemblances grossières, souvent forcées pour les besoins de la cause, il substituait l'examen rigoureux des tissus ; à la conformation extérieure il opposait la structure. Cependant la théorie de l'inclusion fœtale conservait l'avantage pour ce qui concerne l'origine congénitale de ces kystes et leurs relations avec les monstruosités : elle en donnait une interprétation très simple, au lieu que l'hétérotopie plastique laissait inexpliquées ces particularités importantes.

La théorie que nous désignons sous le nom de *théorie de l'enclavement* repose à la fois sur les données d'anatomie générale mises en lumière par Lebert, et sur les données tératologiques avec lesquelles se conciliait si bien la diplogénèse par inclusion. Cette théorie considère les kystes dermoïdes comme dérivant du tégument cutané de l'embryon dont une portion, restée pour ainsi dire en arrière pendant le développement fœtal, se serait *enclavée* au sein des autres tissus et aurait, par son accroissement ultérieur, donné lieu à la formation

d'un kyste. On le voit, les données tératologiques, dont nous parlions tout à l'heure, sont parfaitement en rapport avec la formation de ces productions pendant le développement embryonnaire, à la suite d'un accident intervenu dans ce développement; d'autre part, les données anatomiques s'accordent également bien avec la nature des éléments enclavés qui, dans tous les cas, proviennent du feuillet corné.

Un exposé sommaire de cette théorie de l'enclavement appliquée aux kystes dermoïdes sous-cutanés est fait par Verneuil dans son mémoire sur l'inclusion scrotale et testiculaire, en 1855. Déjà, répondant à Lebert devant la Société anatomique en 1852, Verneuil avait émis l'opinion que les kystes dermoïdes des sourcils, de l'orbite et de son pourtour se développent aux dépens du revêtement cutané qui tapisse chez l'embryon la fente fronto-maxillaire[1]. Plus tard, il généralisa cette même explication et l'étendit aux kystes dermoïdes du plancher buccal (*Thèse de Landeta,* 1863), de la joue (*Thèse de Cusset,* 1877); enfin dès 1855 il admettait la formation des kystes dermoïdes en divers points du corps aux dépens de plicatures accidentelles de la peau chez le fœtus. Nous insistons sur ces détails historiques pour bien montrer qu'il ne s'agit pas là d'une explication isolée, mais bien d'une véritable théorie, applicable à de nombreux cas et invoquant un mécanisme toujours semblable.

Cette théorie générale de l'enclavement a été développée pour la première fois, croyons-nous, par Verneuil. Telle n'est pas cependant l'opinion exprimée par un grand nombre d'auteurs ayant écrit sur la question; souvent c'est à Remak qu'est attribuée la première idée de la formation des kystes dermoïdes par ce mécanisme d'enclavement, et les auteurs allemands désignent volontiers ce mode pathogénique sous le nom d'invagination de Remak (*die Remak'schen Einstülpung*).

1. *Bulletins de la Société anatomique,* 27e année, août 1852, p. 300.

Or, si l'on se reporte à l'article cité[1], on n'y trouve que des considérations sur le développement du cancer épithélial et sur l'analogie des bourgeonnements épithéliomateux avec les glandes ; quant aux kystes dermoïdes, il n'en est point question ; Remak parle seulement du cholestéatome de J. Müller, expression qu'il est impossible d'accepter comme synonyme de kyste dermoïde. D'autre part, au sujet des kystes dermoïdes du cou, on cite fréquemment Roser comme le premier auteur qui ait interprété leur formation au moyen de l'enclavement d'une portion persistante des fentes branchiales. Mais si Roser fut le premier à donner cette explication des kystes dermoïdes du cou, il ne l'étendit pas à d'autres régions et n'en fit point une théorie générale. Au surplus, cette explication purement locale de Roser est postérieure à la théorie générale formulée par Verneuil[2].

Avec ce mécanisme de l'enclavement, le développement des kystes dermoïdes est conforme aux idées de Cohnheim sur l'origine embryonnaire des tumeurs. Toutefois il convient de remarquer que les kystes dermoïdes occupent parmi les tumeurs une place à part et qu'ils se distinguent des productions généralement comprises sous le nom de néoplasmes ; ils n'en présentent point d'habitude les tendances envahissantes ; les tissus qui les composent sont normaux non seulement quant à la

1. R. Remak, *Ein Beitrag zur Entwickelungsgeschichte der krebshaften Geschwülste, Deutsche Klinik*, 22 avril 1854, s. 160.

2. W. Roser, *Handbuch der anatomischen Chirurgie, Tübingen*, 1re édit., 1844, 2e édit. 1854. Dans la 1re édition il n'est fait aucune mention des affections congénitales du cou ; dans la 2e il est parlé des fistules congénitales et de leur origine branchiale, et en outre de « tumeurs kystiques composées, formées d'une grande quantité de kystes pour la plupart petits, observées quelquefois au cou des nouveau-nés », et dans lesquelles on reconnaît facilement les kystes séreux composés. Nous n'avons pu nous procurer la 3e édition de cet ouvrage, mais dans la 4e (1859) un article est consacré aux kystes branchiaux et aux fistules branchiales dont la pathogénie est nettement exposée ; cet article est reproduit sans changement dans la 5e édition traduite en français sous le titre suivant : W. Roser, *Eléments de pathologie chirurgicale spéciale et de médecine opératoire*, Paris, 1870, trad. par Culmann et Sengel.

Ces renseignements bibliographiques nous ont été fournis par M. Potocki, interne des hôpitaux.

nature de leurs éléments, mais normaux aussi par leur évolution et leur agencement; il n'y a d'irrégulier en eux que leur siège. La cavité dermoïde est une ectopie du tégument externe; mais dans ce siège anormal le tégument jouit de toutes ses propriétés et peut donner naissance à tous ses produits ordinaires. De la sorte, les kystes dermoïdes ressemblent, suivant une très juste comparaison de Heschl [1], aux blocs erratiques des géologues, fragments détachés de roches lointaines dont ils présentent tous les caractères, complètement étrangers aux terrains qui les portent, et sur lesquels on a vu parfois croître des espèces végétales semblables à celles de leurs roches d'origine.

Le petit sac enclavé au milieu des tissus de l'embryon se compose, non seulement d'éléments épithéliaux, mais encore des éléments sous-jacents qui constituent le derme. Il est bien entendu que, lorsque nous parlons d'un enclavement de l'ectoderme, c'est l'ectoderme doublé du derme embryonnaire qu'il faut entendre, et si nous ne mentionnons que l'ectoderme, c'est par abréviation et parce que la présence des éléments dérivés de ce feuillet est le caractère vraiment fondamental de ces sortes de tumeurs. Mais en réalité c'est le tégument extérne tout entier qui se trouve emprisonné : derme, épiderme et ses dérivés.

A l'origine la petite masse épithéliale est simplement une involution de l'épiblaste ; puis, peu à peu elle s'éloigne de la surface de l'ectoderme par le fait du développement des parties voisines, et pendant ce temps le pédicule épithélial qui la rattache à l'ectoderme doit s'allonger progressivement. Mais cet allongement peut être insuffisant si les parties voisines se développent plus rapidement, de telle sorte que la continuité se trouve rompue entre l'ectoderme et le petit amas épithélial, désormais indépendant. On peut concevoir que les choses en restent là indéfiniment et que la petite masse ectodermique

1. *Loco cit.*, p. 52.

n'ait pas d'autre avenir. Rien ne prouve en effet qu'elle doive fatalement évoluer en kyste : ne voyons-nous pas les débris épithéliaux paradentaires, étudiés par Malassez, rester complètement silencieux dans un grand nombre de cas et n'évoluer en kystes ou en productions pathologiques diverses que dans certaines circonstances et à une époque souvent tardive? De même le petit îlot ectodermique semble pouvoir demeurer latent pendant un temps variable.

Quoi qu'il en soit, cette espèce de petite colonie du tégument externe, lorsqu'elle évolue en kyste dermoïde, ne suit pas toujours dans son évolution une marche régulièrement progressive. Au contraire, il peut arriver que cette évolution se trouve arrêtée pendant une période parfois fort longue. Tel kyste dermoïde qui a passé inaperçu dans l'enfance se développe subitement à vingt ans; tel autre, remarqué dès la naissance, reste stationnaire pendant des années pour prendre au bout de ce temps un accroissement soudain. La puberté a sur ce développement une influence réelle et souvent signalée. On a fait remarquer que les phénomènes d'exhalation et de désassimilation tendent, avec les progrès de l'âge, à devenir prédominants sur ceux d'absorption, aussi bien pour le tégument du kyste que pour le tégument externe tout entier, et on a pensé pouvoir expliquer par cette prédominance croissante l'augmentation de volume du kyste. Le développement des poils au moment de la puberté agirait également dans le même sens. Lorsque le kyste progresse, sa paroi s'accroît en surface en même temps que s'accumulent dans sa cavité les produits de sécrétion ou de desquamation qui, le plus souvent, sont analogues au sébum ou au vernix caseosa du fœtus. Il serait intéressant de déterminer à quelles particularités de structure, à quelles conditions physiologiques spéciales de la paroi dermoïde répondent les différences variées que présentent ces kystes sous le rapport du contenu; mais c'est là une question qui ne nous semble pas avoir été abordée jusqu'ici et dont la solution

réclamerait de nombreux faits, observés dans les plus grands détails.

Nous avons vu que la paroi dermoïde est ordinairement assez simple dans sa texture, et que fréquemment elle est dépourvue de glandes sudoripares et de papilles, alors qu'elle présente des poils et des glandes sébacées. Or il est à remarquer que les glandes sudoripares et les papilles sont précisément les organes qui apparaissent en dernier lieu dans le développement du tégument externe[1]. C'est donc là un caractère fœtal de la paroi dermoïde, et il semble que dans certains cas le petit îlot tégumentaire puisse être arrêté dans son développement, tandis que, dans d'autres cas, il subit une évolution normale et complète. Il faut encore observer que la structure n'est pas toujours uniforme en toutes les parties de la paroi et que les poils et les glandes, par exemple, peuvent n'exister qu'en des points très limités ; de telle sorte que, si le développement se fait suivant un type normal, il ne marche pas toujours d'un pas égal pour toutes les parties du sac emprisonné. Peut-être cette structure variable de la paroi en ses différents points tient-elle à la manière particulière dont la poche s'accroît en surface. Le kyste se distendant incessamment par l'accumulation de ses produits dans son intérieur, il peut se faire que la portion enclavée de l'ectoderme ne puisse, dans son extension, se développer complètement d'une manière assez rapide : il se forme alors seulement une paroi cutanée incomplète et pour ainsi dire improvisée, assez comparable au revêtement cutané des cicatrices à qui font défaut les poils et les glandes.

Mais, malgré les différences qu'offre la paroi quant au degré de son développement, l'évolution de ses éléments est sujette aux mêmes lois qu'à l'état normal. Les cellules épithéliales

1. D'après Kölliker les premiers rudiments de poils de duvet se montrent au front et aux sourcils à la fin du 3e mois et au début du 4e, et les glandes sébacées à la fin du 4e, tandis que les glandes sudoripares se développent au 5e mois et que les premières traces de papilles n'apparaissent, aux mains et aux pieds, qu'au 6e mois.

présentent les mêmes phénomènes de desquamation et de rénovation que dans l'épiderme ; les poils, les dents se développent et tombent comme le font d'ordinaire ces organes ; les tissus peuvent devenir malades (épithélioma, cancer) ; les glandes sébacées deviennent kystiques : en un mot, nous constatons dans la paroi dermoïde les mêmes aptitudes physiologiques et pathologiques que dans le tégument normal. Telle est à grands traits la destinée de l'îlot tégumentaire enclavé : on voit que cette évolution, ainsi comprise au moyen de la théorie que nous développons, n'a rien qui soit contraire aux faits observés.

Il importe maintenant de fournir les preuves de la théorie de l'enclavement et de montrer comment elle peut être appliquée aux différents cas observés. Tout d'abord la formation de kystes dermoïdes est possible par le mécanisme indiqué. En effet l'expérimentation est venue récemment apporter son contingent à l'appui de cette théorie, et l'on a pu, au moyen de greffes cutanées, déterminer un enclavement artificiel et reproduire par ce mécanisme de véritables kystes dermoïdes, ainsi que ces tumeurs perlées qui présentent, comme nous l'avons vu, avec les kystes dermoïdes de telles analogies que la distinction en est parfois fort délicate. Masse (de Bordeaux)[1] a récemment tenté la greffe intra-péritonéale de segments de membres et de lambeaux de peau chez de jeunes rats blancs, et au bout de deux mois et demi il a pu obtenir ainsi de véritables kystes dermoïdes pileux ; de même la greffe sous-cutanée lui a fourni de véritables tumeurs perlées sous-cutanées, ce qui confirme l'opinion émise par Gross (de Nancy), à savoir que les tumeurs perlées des doigts, consécutives à un traumatisme, dérivent d'éléments épithéliaux refoulés par la cause vulnérante et enclavés dans les parties profondes. Déjà

1. Masse (de Bordeaux), *De l'origine des kystes dermoïdes. Formation de certaines tumeurs par transplantations organiques : applications thérapeutiques*, Mémoire lu au Congrès de chirurgie, 9 avril 1885 : *Bulletin général de thérapeutique médicale et chirurgicale*, t. CVIII, 30 avril 1885, p. 337.

en 1881, Masse avait obtenu, chez des lapins, des tumeurs perlées de l'iris en greffant des éléments de la conjonctive, et il avait ainsi vérifié l'hypothèse émise par Rothmund sur l'origine de ces tumeurs par implantation de l'épithélium à la suite du traumatisme [1]. Nous avons aussi produit des kystes dermoïdes en transplantant sous la peau de jeunes cobayes des lambeaux cutanés.

La possibilité de la formation des kystes dermoïdes par ce mécanisme étant admise, il est nécessaire d'indiquer les conditions spéciales qui interviennent dans chaque région pour donner lieu à l'enclavement d'une paroi génératrice de kyste dermoïde. Pour cela nous passerons en revue les différentes régions dans lesquelles ont été rencontrées ces tumeurs et nous montrerons comment on peut faire l'application de la théorie aux diverses particularités qu'elles présentent en chacune de ces régions. Mais auparavant nous diviserons ces tumeurs en trois groupes, d'après le degré de leur complexité, et cette division nous permettra de partir des faits les plus simples pour nous élever ensuite jusqu'aux plus complexes.

Dans les faits les plus simples constituant notre premier groupe, la tumeur se réduit à une seule cavité kystique dont la paroi présente une structure dermoïde.

Aux faits plus complexes réunis dans un deuxième groupe se rapportent des kystes composés, dans lesquels tout ou partie des cavités offre la structure dermoïde et dans lesquels on rencontre, à côté des poches kystiques, des tissus plus ou moins variés formant la partie solide de la tumeur.

Enfin le troisième groupe comprendra des productions encore plus complexes, des tumeurs renfermant toujours des cavités kystiques à parois dermoïdes, mais dans lesquelles l'élément kystique passe pour ainsi dire au second plan ; il apparaît dans

1. E. Masse, *Bulletins et Mémoires de la Société de chirurgie*, 23 février 1881, t. VII, p. 185. — *C. R. des séances de l'Académie des sciences*, 15 janvier 1883, t. XCVI, p. 202.

ces tumeurs un facteur nouveau qui se manifeste par la formation de parties fœtales ébauchées, et c'est cet élément nouveau qui devient le caractère le plus saillant de ces tumeurs.

§ 2. — *Application de la théorie de l'enclavement aux tumeurs dermoïdes du premier groupe (kystes simples).*

Les kystes dermoïdes du sourcil, et d'une manière générale les kystes dermoïdes de l'orbite et de son pourtour, s'expliquent aisément par ce mécanisme. Leur formation est liée à un accident survenu dans l'occlusion de la fente fronto-maxillaire qui sépare le bourgeon frontal du premier arc branchial. Grâce à cette explication, l'on conçoit fort bien que, si le pincement du tégument externe est superficiel, il en résulte seulement une adhérence plus ou moins solide de la paroi kystique au squelette. Si le pincement est profond, le trouble du développement retentira également sur le squelette, et l'on observera sur le frontal une dépression osseuse de profondeur variable ; il pourra se faire, si le tégument s'enfonce plus profondément, que le kyste s'engage dans le squelette par un prolongement relié au reste du kyste par un pédicule, et même qu'il en résulte une tumeur à deux bosselures (*Soc. de chirurgie*, 1859 et Thèses de Régnier et Lamps).

La théorie s'applique parfaitement à tous ces cas et explique leurs connexions avec les parties voisines. Ajoutons que dans un fait intéressant, observé par Broca, dans lequel il s'agissait d'un kyste dermoïde congénital, siégeant à la partie moyenne de la région sous-orbitaire et paraissant sans rapport avec la fente fronto-maxillaire, l'opération fit découvrir un prolongement de la tumeur qui allait s'insérer sur le rebord de l'unguis, si bien que ce cas, en apparence exceptionnel, rentrait en réalité dans la loi de Verneuil.

Au cou la théorie de l'enclavement rend un compte très exact de la formation des kystes dermoïdes aux dépens des

fentes branchiales. Dans cette région, en effet, les fentes branchiales laissent parfois des traces persistantes sous forme de fistules congénitales. Or il est facile de constater que les fistules se comportent exactement comme les kystes appelés kystes branchiaux, dont les kystes dermoïdes ne sont qu'une variété; elles ont les mêmes connexions, la même structure; elles dérivent comme eux d'un accident d'évolution des fentes branchiales et peuvent même être considérées comme un stade intermédiaire de cette évolution troublée. C'est ce que démontre l'examen de leurs principales particularités anatomiques.

En effet, les fistules branchiales, lorsqu'elles sont latérales, ont souvent des adhérences avec le squelette (cornes de l'os hyoïde, apophyse styloïde) comme cela a quelquefois été observé pour les kystes branchiaux; fréquemment elles adhèrent, comme ceux-ci, au paquet vasculo-nerveux et à la tunique externe des veines, particularité qui s'explique également bien dans les deux cas par la formation embryogénique des vaisseaux du cou aux dépens des arcs aortiques primitifs. On doit encore remarquer que les fistules branchiales dont l'orifice externe est sur la ligne médiane, ont pour siège de prédilection le niveau du cartilage thyroïde et l'espace thyro-hyoïdien, comme c'est aussi le cas habituel des kystes médians.

La structure des différents kystes branchiaux fournit encore un argument à la théorie qui les fait dériver des fentes branchiales. En effet, à côté des kystes dermoïdes il y a d'autres kystes branchiaux dans lesquels on ne trouve pas d'éléments ectodermiques, mais seulement un épithélium vibratile, sans trace d'épithélium pavimenteux; et pourtant la relation de ces kystes à épithélium vibratile avec les kystes dermoïdes est bien manifeste, puisqu'on a rencontré des kystes présentant une structure mixte, c'est-à-dire un mélange d'épithélium pavimenteux stratifié et d'épithélium cylindrique vibratile. Or, une pareille structure se rencontre dans les fistules branchiales, et dans ces fistules la présence de cellules vibratiles, qui ne fut

pas sans surprendre les premiers observateurs tels que Lieberkuhn, s'explique bien aujourd'hui, car on le retrouve précisément dans les fentes branchiales de l'embryon. On sait, en effet, que la surface externe des arcs branchiaux est revêtue par un épithélium pavimenteux et leur surface interne par l'épithélium du *proenteron* que Neumann a trouvé vibratile sur un embryon humain de dix-huit semaines, ainsi que Kœlliker sur un embryon de quatorze semaines [1].

Il devient donc facile d'expliquer les variétés de structure que présentent les kystes branchiaux par cette considération que la partie persistante de la fente branchiale est tantôt celle que tapisse un épithélium pavimenteux, tantôt celle qui porte un épithélium vibratile, tantôt enfin la portion intermédiaire qui offre les deux variétés de l'épithélium normal. Dans ce dernier cas, le kyste qui en résulte peut affecter la forme canaliculée, comme dans les observations de Neumann et de Baumgarten; telle était probablement aussi la structure des kystes canaliculés de Larrey et de Duplay.

Enfin, l'on peut observer les degrés intermédiaires entre les kystes et les fentes branchiales et saisir, pour ainsi dire, le passage de la fente branchiale au kyste. Tout d'abord, en effet, nous remarquerons qu'un certain nombre de fistules branchiales, dites consécutives, succèdent à l'ouverture d'un kyste, ce qui rétablit artificiellement la disposition ancienne qui existait à l'origine du kyste. Mais d'autre part, ce qui est plus important, on peut voir un kyste branchial succéder à une fistule, autrement dit la fistule se transformer en kyste.

L'une de nos observations de kyste dermoïde du cou est un exemple de cette transformation et un cas de Phafontaki (d'Écouen) doit être rapporté à une fistule branchiale méconnue, dont l'oblitération a formé un kyste athéromateux. Enfin nous avons déjà cité le fait de Heschl dans lequel le kyste, en tout

1. A. Kölliker, *Embryologie*, p. 888.

semblable aux kystes dermoïdes de la région par sa structure, par son siège, par son adhérence au squelette, était en communication avec l'extérieur par un petit orifice sans trace de cicatrice, ce qui doit le faire considérer comme une fistule incomplètement transformée ou, si l'on veut, comme un kyste arrêté dans son évolution, portant avec lui la trace de son origine.

Ainsi donc, si l'on fait aux kystes branchiaux l'application de la théorie de l'enclavement, si l'on considère ces kystes comme dérivant des fentes branchiales dont une partie persistante est restée enclavée au milieu des autres tissus, toutes les particularités que nous venons de passer en revue s'expliquent aisément. Cette théorie est même la seule qui rende compte de la conformité anatomique des kystes branchiaux et des fistules congénitales du cou; c'est aussi la seule qui permette d'embrasser dans une vue d'ensemble et de relier par une commune origine les différents vices de conformation qui résultent de l'évolution anormale des fentes branchiales.

Quant à déterminer d'une façon précise aux dépens de quelle fente branchiale se sont formés, dans chaque cas particulier, les kystes branchiaux, c'est une question beaucoup plus délicate et pour la solution de laquelle les éléments font souvent défaut. Elle n'a d'ailleurs qu'une faible importance. En effet, pour les kystes médians, la réunion des arcs branchiaux se faisant pour chaque paire sur la ligne médiane, la tumeur se trouve toujours sur le trajet d'une ligne de soudure. Ces kystes médians étant pour la plupart thyro-hyoïdiens, se trouvent au niveau de la troisième fente branchiale; les kystes observés par Bidder et par Tachard répondaient à la quatrième. Quant aux kystes latéraux, ceux qui occupent les régions inférieures du cou dépendent de la quatrième fente qui suit à peu près la direction du bord antérieur du sterno-mastoïdien. Mais pour les kystes de la région parotidienne, la détermination de la fente qui leur a donné naissance est fort difficile, puisque les fentes branchiales passeraient toutes par cette région; ce serait seu-

lement l'étude minutieuse des connexions de ces tumeurs avec les parties voisines, qui pourrait donner à ce sujet des indications de quelque valeur. Le kyste observé par Langenbeck, qui s'étendait de l'angle maxillaire au cartilage cricoïde et adhérait à l'apophyse styloïde, dépend probablement de la deuxième fente.

Les kystes du plancher buccal paraissent résulter d'un enclavement du tégument fœtal soit entre les deux bourgeons maxillaires inférieurs, soit entre le cartilage de Meckel et le maxillaire inférieur.

L'inclusion entre les deux bourgeons maxillaires inférieurs rend très bien compte : de la situation de ces kystes en général très voisins de la ligne médiane; de leur adhérence parfois signalée avec les apophyses géni ; de la dépression du maxillaire observée par Combalat; de la disposition canaliculée décrite par Nicaise.

Mais tous les kystes dermoïdes du plancher buccal ne dépendent pas, à leur origine, des bourgeons maxillaires inférieurs; il en est qui proviennent des fentes branchiales proprement dites et qui sont véritablement des kystes du cou, ainsi que l'atteste leur adhérence, non plus avec le maxillaire inférieur, mais avec l'os hyoïde (cas de Denonvilliers et Verneuil, de Verneuil, de Gueterbock).

Les kystes dermoïdes de la région sternale s'expliquent aussi bien que ceux du cou par un accident dans l'occlusion des lames thoraciques (somatopleures), qui sont les homologues des arcs branchiaux. Ces kystes sont au vice de conformation connu sous le nom de fissure sternale ce que sont les kystes branchiaux par rapport aux fistules branchiales. Leur siège au niveau de l'articulation des deux premières pièces sternales, l'existence dans leurs parois d'un mélange d'épithélium vibratile et d'épithélium pavimenteux (cas de Nélaton-Robin), la disposition canaliculée (cas personnel), complètent l'analogie avec les kystes du cou et permettent de les assimiler complètement aux véritables kystes branchiaux.

Un accident semblable dans l'évolution des somatopleures conviendrait encore pour expliquer le développement de kystes dermoïdes sur la ligne médiane de l'abdomen (cas de Blot). C'est même à ce mécanisme que Haffter croit devoir rapporter la formation d'un kyste dermoïde situé au-dessous de la paroi abdominale, exactement sur la ligne blanche entre l'ombilic et la symphyse pubienne, et attaché à l'épiploon, qui adhérait lui-même à la paroi abdominale.

C'est sans nul doute à un trouble identique, survenu dans la formation de l'orifice ombilical ou de la cicatrice, qu'il faut attribuer les kystes congénitaux siégeant en ce point.

Parmi les tumeurs dermoïdes que nous avons décrites à la région sacro-coccygienne, celles qui appartiennent aux kystes dermoïdes simples s'expliquent aussi par un enclavement du tégument externe, et leur pathogénie se rattache à l'étude des fistules ou dépressions observées en cette région. Les rapports des kystes avec les fistules sont exactement les mêmes que ceux des kystes branchiaux avec les fistules branchiales : ces idées ont été exposées dans la thèse de Couraud (1883).

Signalées par Kuhn en 1867, dans une lettre adressée à la Société de chirurgie, les fistules et dépressions congénitales de la région sacro-coccygienne ont été étudiées en détail à une époque plus rapprochée de nous par Féré (Soc. anatomique, 1878), par Terrillon (Soc. de chirurgie, 1882), par Heurtaux (Soc. de chirurgie, 1882). Nous les avons très fréquemment constatées sur un grand nombre d'enfants : de nos recherches, consignées dans la thèse de Peyramaure-Duverdier, il résulte que, sur 160 enfants, la fistule ou dépression siégeait 28 fois à l'origine de la rainure interfessière, c'est-à-dire à la face postérieure du sacrum, 40 fois au niveau de l'articulation sacro-coccygienne, 32 fois à la pointe du coccyx ; enfin, dans 10 cas, il y avait des orifices multiples.

Elles peuvent occuper plusieurs points de la région sacro-coccygienne et s'y montrer sous différents aspects. Pour les

reconnaître, il est souvent nécessaire, alors même qu'elles occupent la partie supérieure de la rainure interfessière, d'écarter les fesses du sujet, car cette rainure est dans certains cas très profonde dès son origine. On aperçoit alors à ce niveau, c'est-à-dire sur la ligne médiane, à la partie la plus élevée du sillon interfessier, tantôt une fossette profonde, verticale, reposant sur le sacrum, tantôt une dépression en forme de large entonnoir; ou bien la rainure est à sa naissance tout

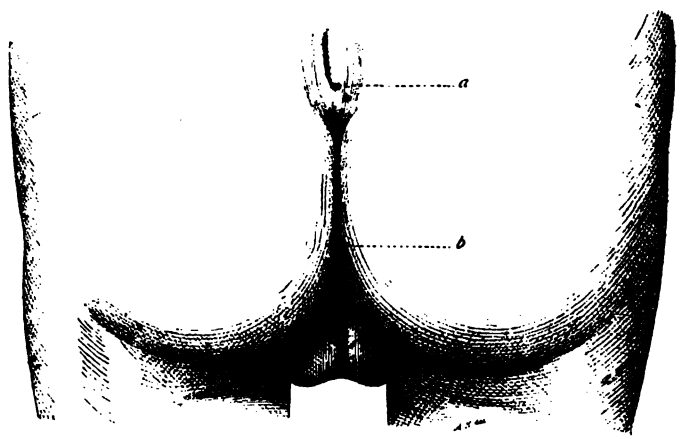

Fig. 8. — Fistules congénitales de la région sacro-coccygienne : *a*, fistule ouverte au fond d'une fossette sacrée; *b*, fistule coccygienne.

à fait superficielle, mais vers son extrémité supérieure convergent un ou plusieurs sillons cutanés assez profonds qui descendent, comme les branches d'un éventail, vers l'origine de la rainure.

Chez d'autres sujets, avec la fossette précédente ou sans qu'elle existe, on trouve une nouvelle dépression plus bas, vers l'articulation sacro-coccygienne ou plus exactement au niveau de la partie bifide du sacrum. Cette dernière dépression est le plus souvent arrondie en godet ou plus déprimée encore : c'est alors un infundibulum, une fistule plus ou moins profonde. Chez quelques individus on remarque, en écartant les

fesses à ce niveau, un véritable pont saillant, comparable à un périnée, au-dessous de la dépression précédente.

Dans d'autres cas enfin la dépression siège plus bas encore, en regard de la pointe du coccyx ; jamais nous ne l'avons observée au voisinage de l'anus et nous avons vu, même chez les plus jeunes sujets, près d'un centimètre d'écart entre elle

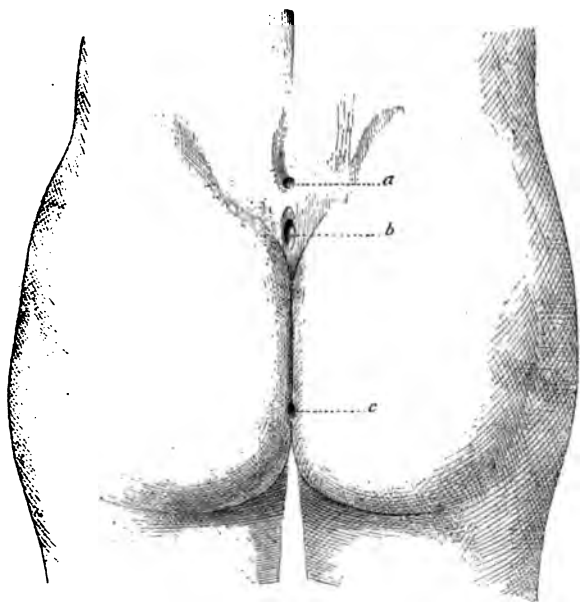

Fig. 9. — Fistules et dépression de la région sacro-coccygienne : *a*, fistule ; *b*, dépression ; *c*, fistule.

et cet orifice. D'ailleurs l'anus peut être déplacé et porté en avant comme dans le cas représenté figure 10, et la fistule occupe alors le périnée.

En résumé la dépression cutanée peut occuper sur la ligne médiane trois sièges distincts, correspondant : l'un au sacrum proprement dit, le second à l'articulation sacro-coccygienne, le troisième enfin à la pointe du coccyx. Ce dernier est le plus variable en raison des inclinaisons différentes que présente le coccyx chez les jeunes sujets : tantôt la pointe de cet organe

est presque sous la peau, tantôt il s'incurve en avant et sa pointe s'éloigne plus ou moins du tégument.

On observe quelquefois sur un même sujet deux et même, d'une façon, il est vrai, beaucoup plus exceptionnelle, trois dépressions médianes. Enfin on rencontre encore des variétés latérales, siégeant, soit d'un seul côté, soit symétriquement à droite et à gauche, comme dans le cas de la figure 12; sur ce sujet les deux infundibula latéraux sont situés, à 2 centimètres de la ligne médiane, au niveau des tubercules sacrés, et de chacun d'eux part un sillon cutané, aboutissant à une fossette médiane sacro-coccygienne. Ces trois dépressions figurent par leur réunion un triangle équilatéral.

Quel que soit leur siège, les dépressions congénitales offrent plusieurs degrés. Tantôt c'est une simple fossette, tantôt un infundibulum, tantôt enfin une véritable fistule borgne externe, profonde de 3 à 4 millimètres et plus. L'ouverture extérieure est généralement arrondie et sillonnée de plis à sa circonférence; elle est parfois assez large pour ressembler à l'orifice anal. Au degré le plus simple, on ne trouve qu'un méplat à peine visible, reconnaissable seulement à sa surface déprimée ou à un léger changement de couleur de la peau.

La peau qui tapisse ces fossettes et ces fistules est parfaitement normale et n'offre aucune particularité dans sa texture. Les adhérences profondes au squelette, observées par Féré, n'existaient pas dans trois dissections faites par nous, sans doute à cause de la moindre profondeur de l'infundibulum, qui ne dépassait pas 1 ou 2 millimètres.

Ces dépressions ont été considérées comme la cicatrice marquant la place de la queue existant chez l'embryon humain (Lawson Tait), comme la trace d'un ancien hydrorachis (Kuhn), comme le point qui correspondrait à l'ombilic postérieur résultant de la fermeture du canal rachidien (Féré).

Elles paraissent dépendre d'un trouble survenu dans le déve-

loppement des lames dorsales de l'embryon et portant seulement sur les parties molles, au lieu de porter à la fois sur les parties molles et sur le squelette, comme dans le spina-bifida. Dans un cas observé par Hardman, la fistule était située immédiatement au-dessous de l'extrémité du sacrum, qui se terminait en une sorte de tubérosité, et il y avait en même temps un spina-bifida de la partie inférieure de la région lombaire [1].

Ces fistules congénitales sont parfois profondes et ouvertes

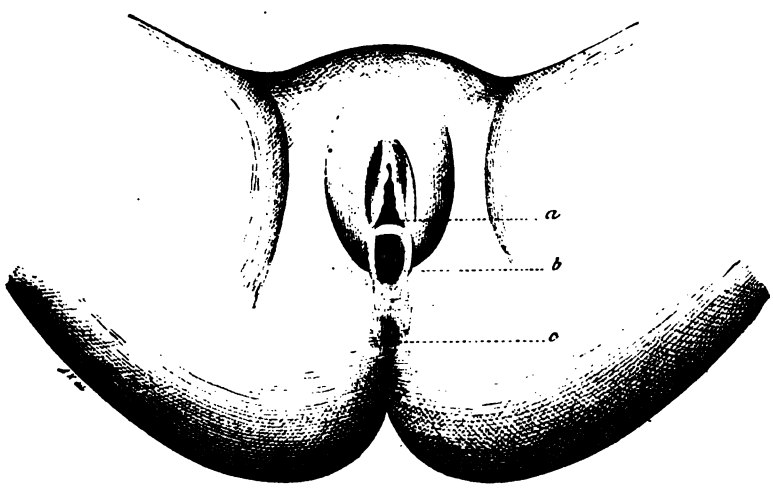

Fig. 10. — Fistule congénitale située entre l'anus et le coccyx (obs. XXXIX) : *a*, orifice vulvaire ; *b*, orifice anal ; *c*, orifice de la fistule.

seulement par un orifice étroit, en sorte qu'il n'y a qu'un degré à franchir pour passer de la fistule au kyste. D'ailleurs les fistules peuvent être le siège d'accidents inflammatoires dus à la rétention de déchets épidermiques dans leur cavité, et alors il n'est pas toujours facile de décider si l'on est en présence d'une fistule congénitale enflammée ou d'un kyste dermoïde devenu fistuleux : il y aurait là quelque chose d'analogue à ce que Duplay a appelé fistules branchiales consécutives dans la région du cou.

1. Kuhn a noté la fréquence de ces dépressions chez les sujets qui naissent avec des difformités musculaires des membres inférieurs.

Pour les autres kystes dermoïdes à structure simple, on peut invoquer les adhérences profondes et les plicatures de la peau indiquées par Verneuil en 1855. Toutefois il est certaines régions pour lesquelles le siège de ces kystes est remarquable par sa constance, en sorte qu'il semble nécessaire de faire intervenir dans ces cas des causes adjuvantes spéciales : tels sont notamment les kystes dermoïdes occupant la région de la fon-

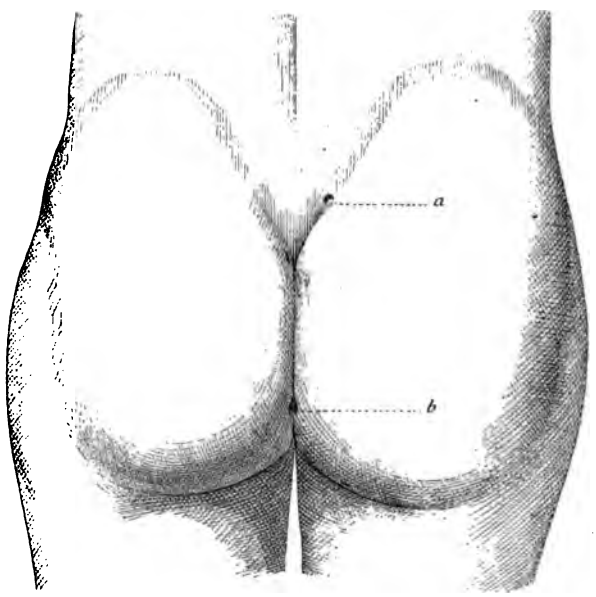

Fig. 11. — Fistules congénitales, médiane et latérale, de la région sacro-coccygienne.

tanelle antérieure : leur formation peut être favorisée par l'existence d'un pli du tégument correspondant à l'intervalle que laissent entre elles les deux moitiés de la vésicule cérébrale antérieure[1].

C'est peut-être aussi à des replis semblables, au niveau des dépressions qui séparent les saillies des vésicules cérébrales, qu'il faut rapporter l'origine des kystes dermoïdes trouvés en

1. V. Mikulicz, *loco cit.*

certains points de la surface du crâne et même dans l'intérieur de l'encéphale[1]. Nous avons vu, en effet, qu'il y a des intermédiaires entre les kystes sous-cutanés et les kystes intra-crâniens. Parmi ces derniers, dans le cas de Hawkins, l'occipital recevait la tumeur dans une dépression et le kyste se comportait à l'égard de la face interne du crâne comme les kystes sous-

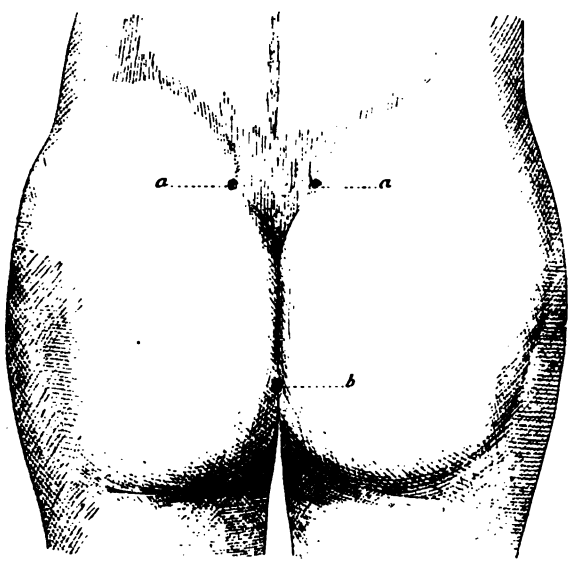

Fig. 12. — Fistules congénitales de la région sacro-coccygienne : *a. a*, fistules symétriques; *b*, fistule médiane.

cutanés à l'égard de la face externe. Sur la pièce intéressante qui nous a été communiquée par F. Widal, on voit au niveau du kyste une adhérence reliant à l'occipital la tumeur d'une part et les parties molles du crâne à l'occipital d'autre part; cette adhérence représente pour ainsi dire le vestige d'un pédicule extérieur qui aurait été coupé à sa partie moyenne par l'accroissement du squelette (V. fig. 13, p. 125).

1. Chez un monstre exencéphalien représenté planche II, il existait entre les deux lobes principaux de la masse cérébrale une gouttière profonde, dans laquelle s'insinuait une languette cutanée recouverte de quelques cheveux.

Les kystes médians du nez ne se trouvent pas sur les lignes de soudure des bourgeons qui prennent part à la formation de la face. Néanmoins ce siège médian d'un vice de conformation du nez n'est pas un fait isolé, et il existe plusieurs cas de fissure congénitale divisant la moitié supérieure de la face sur la ligne médiane [1].

Enfin pour le reste des kystes dermoïdes dont le siège ne présente rien de fixe, on doit invoquer des causes accidentelles et une adhérence du tégument aux parties profondes, déterminant l'enclavement d'une petite masse épithéliale au sein des tissus.

Le développement des kystes dermoïdes succédant à des causes accidentelles, durant la vie fœtale, doit être rapproché de celui des tumeurs perlées de l'iris et des doigts consécutivement à des traumatismes [2]; l'analogie du mécanisme qui préside à leur formation donne la raison des liens de parenté qui unissent ces deux sortes de tumeurs.

L'intervention de causes accidentelles, et notamment d'adhérences profondes, a d'ailleurs son importance même dans les cas des kystes développés sur le trajet des fentes embryonnaires. En effet, ces fissures ne peuvent jouer que le rôle de causes adjuvantes; elles sont destinées à disparaître dans le développement normal, et il faut l'intervention d'une autre influence pour déterminer l'enclavement d'une partie persistante de leur paroi. Nous n'en voulons pas d'autre preuve que la répartition des kystes dermoïdes sur le trajet des diverses fissures que présente le tégument de l'embryon. Ainsi le bec-de-lièvre de la lèvre supérieure est beaucoup plus fréquent que les fistules congénitales du cou; pourtant les kystes dermoïdes du cou ne sont pas très rares, tandis que nous n'avons pas trouvé

1. Oscar Witzel, *Ueber die angeborene mediane Spaltung der oberen Gesichtshælfte : Langenbeck's Archiv f. klin. Chir.*, 1882, Bd. XXVII, s. 893.

2. Pour les kystes de l'iris, l'origine traumatique existe dans 28 cas sur 36 d'après Rothmund, dans 15 cas sur 19 d'après Hulke.

d'exemple de kyste semblable développé sur le trajet du bec-de-lièvre. C'est que, si certaines causes générales peuvent présider à la production d'un grand nombre de malformations, les circonstances locales exercent aussi une influence qui détermine la forme particulière de l'anomalie.

Fig. 13. — Kyste dermoïde intra-crânien situé dans les hémisphères cérébelleux (obs. XXIV). La figure montre une moitié du kyste et représente la moitié de la pièce vue de bas en haut : *a*, cavité du kyste remplie de matière sébacée et de poils enroulés; *b*, prolongement de la dure-mère adhérant d'une part à la paroi du kyste et pénétrant d'autre part dans l'occipital; *c*, prolongement du cuir chevelu pénétrant dans l'occipital dans la direction du prolongement de la dure-mère, comme pour témoigner de la continuité primitive de la paroi kystique avec la peau.

Chaque région, pour ainsi dire, est exposée à des accidents spéciaux dans son développement. C'est ainsi qu'on arrive à comprendre ce fait en apparence contraire à la théorie de l'enclavement, à savoir que les kystes dermoïdes du sourcil sont constamment recouverts par l'orbiculaire des paupières et dépourvus d'adhérences avec la peau, tandis qu'ils adhèrent

fréquemment au squelette : la cause déterminante de l'enclavement, en effet, émane de la profondeur et elle est intervenue avant la formation des parties molles du sourcil, du muscle orbiculaire en particulier. On conçoit, dès lors, que le lien épithélial qui unissait à la peau le petit îlot ectodermique enclavé ait été rompu, son accroissement n'étant pas proportionnel au développement des parties voisines, tandis que la partie maintenue par une adhérence reste enclavée et isolée dans la profondeur.

Au contraire, en ce lieu d'élection des kystes dermoïdes, la persistance de la fente fronto-maxillaire est un fait exceptionnel. Il semble, en d'autres termes, que cette fissure soit beaucoup moins atteinte dans ses parties superficielles que dans sa profondeur par les vices de conformation. Il n'en est pas de même en d'autres régions ; au cou, par exemple, tous les degrés existent entre les fistules branchiales et les kystes, et le revêtement des fentes branchiales paraît susceptible de s'accroître suffisamment pour continuer d'exister pendant que les parties voisines se développent.

En résumé, les fissures que présente la surface de l'embryon sont diversement atteintes par les troubles du développement ; les anomalies les frappent de préférence dans leurs parties superficielles (bec-de-lièvre), ou dans leurs parties profondes (fente fronto-maxillaire, fente médiane du bourgeon maxillaire inférieur) ou enfin indifféremment dans toutes leurs parties (fentes branchiales proprement dites, fissure sternale).

Les kystes dermoïdes que nous venons de passer en revue et dont la structure est très simple, forment un premier groupe de tumeurs auquel appartiennent la plupart des kystes dermoïdes sous-cutanés. Ces derniers, en effet, dans la majorité des cas, ne renferment que des produits peu variés, des éléments de la peau et même des éléments peu différents des dérivés normaux de cette membrane dans la région corres-

pondante. Aussi le mécanisme de l'enclavement se conçoit-il, d'une manière assez simple, au moyen d'une influence perturbatrice agissant sur un point limité de la surface tégumentaire.

§ 3. — *Application de la théorie de l'enclavement aux tumeurs dermoïdes du deuxième groupe (kystes composés).*

Dans une deuxième catégorie de faits comprenant les kystes dermoïdes à structure plus complexe, mais dont le caractère dermoïde est néanmoins l'élément fondamental, il est nécessaire, pour expliquer la genèse de ces tumeurs, d'apporter au mécanisme de l'enclavement quelques modifications, ou mieux quelques additions. Dans ces kystes, en effet, dont le plus grand nombre appartient à l'ovaire, on trouve des cavités à structure cutanée, en tout semblables aux kystes simples dont nous nous occupions tout à l'heure, mais multiples, et de plus divers produits, tels que des dents, des os, des cartilages, du tissu nerveux, des cavités à structure endodermique, etc. Il est clair que l'enclavement d'une portion du tégument externe seul ne suffit plus pour expliquer ces particularités. Il faut donc faire intervenir d'autres facteurs, et par analogie on est amené à raisonner pour les autres tissus de l'embryon comme nous avons raisonné pour le tégument externe. On doit donc supposer que les éléments des autres tissus auront été enclavés ou déplacés et auront donné lieu, par leur développement ultérieur, à ces produits variés que renferment les kystes complexes. En d'autres termes, le trouble de développement n'est pas limité dans ces cas au revêtement cutané; il est plus profond et les autres parties peuvent subir simultanément la même influence perturbatrice dans une mesure variable.

Faisons l'application de ces données à la formation des kystes dermoïdes de l'ovaire, par exemple. Un accident du développement détermine l'enclavement d'éléments du feuillet

corné dans les rudiments du corps de Wolff, alors que ces derniers sont très-voisins de l'ectoderme, c'est-à-dire dans les premiers temps de la vie embryonnaire. Cet accident pourra intéresser en même temps les éléments d'autres parties de l'embryon, par exemple des éléments des masses protovertébrales et même du feuillet interne, et cela d'autant plus facilement que ces parties sont encore très simples et réunies dans un espace extrêmement restreint, ce qui les rend plus solidaires les unes des autres et les expose davantage à ressentir les atteintes communes d'une même influence perturbatrice [1]. Dès lors ces éléments divers ainsi déplacés, et qui, dans l'embryon normal, sont aptes à produire, par différenciations successives, des dents, des os, du cartilage, de la substance nerveuse, des glandes muqueuses, etc., ces éléments embryonnaires, encore indifférents pour ainsi dire, pourront, dans la production anormale, rencontrer les conditions particulières qui déterminent normalement ces différenciations. Ils évolueront en tissus variés, sous l'influence de ces conditions spéciales que l'histogénie n'a pas encore déterminées et qui sont absolument inconnues. Il résultera de ce développement un kyste dermoïde de l'ovaire renfermant des produits complexes.

Il faut bien admettre encore que l'évolution de ces tissus étrangers provoque, dans l'organe qui en est le siège, certaines modifications de structure et certaines altérations de voisinage, indépendantes du développement embryonnaire et qui, en s'associant aux tissus enclavés, viennent ajouter encore à la complexité de la production anormale. C'est peut-être de la sorte qu'on doit concevoir la réunion des kystes prolifères de l'ovaire aux kystes dermoïdes et les transitions qui existent entre ces deux sortes de kystes. Quant aux cas dans lesquels on trouve, dans une même cavité kystique, une paroi

1. M. le professeur G. Pouchet a signalé ce voisinage du feuillet externe avec le corps de Wolff comme intervenant dans la formation des kystes dermoïdes de l'ovaire et du testicule. (G. Pouchet, *Sur le développement des organes génito-urinaires : Annales de gynécologie*, 1876, t. VI, août, p. 92.)

partiellement dermoïde et partiellement semblable à celle des kystes prolifères, ils pourraient être rapprochés des kystes branchiaux dont la paroi est moitié dermoïde et moitié muqueuse et présente, comme dans les kystes ovariens, un mélange d'épithélium pavimenteux et d'épithélium vibratile [1].

Ce ne sont là évidemment que des hypothèses, mais elles nous semblent rationnelles, et nullement en contradiction avec les faits.

Les kystes complexes du scrotum s'expliqueraient par un mécanisme identique, malgré la diversité apparente de leurs rapports avec le testicule. Autrefois l'inclusion dans les bourses était regardée comme toujours sous-cutanée par certains auteurs (Cruveilhier, Izokalski, Pigné), tandis que d'autres la considéraient comme toujours abdominale à l'origine, la tumeur ayant ensuite suivi le testicule dans sa descente (Ollivier d'Angers, Velpeau). Is. Geoffroy Saint-Hilaire admettait la possibilité de ces deux mécanismes, et Verneuil adoptait également une opinion mixte. Toutefois si, comme l'a montré cet auteur, ces tumeurs sont extra-testiculaires, il n'en est pas moins vrai qu'elles ont avec la glande séminale des connexions intimes dans la plupart des cas, comme nous l'avons déjà fait remarquer. Ainsi, pour Cornil et Berger, l'existence d'un pédicule vasculaire rattachant la tumeur à la glande séminale prouve que l'une et l'autre avaient une origine et un lieu de développement commun. D'ailleurs, dans un cas de Prochaska, la tumeur était primitivement avec le testicule en ectopie inguinale, et la pathologie vétérinaire nous fournit un cas de kyste dermoïde trouvé dans un testicule en inclusion abdominale

1. Ajoutons enfin que Frænkel, pour expliquer deux cas intéressants de kystes dermoïdes de l'ovaire accompagnés de kystes très nombreux, également dermoïdes et pilifères, sur différents points de la cavité péritonéale, émet l'hypothèse d'enclavements multiples et aussi d'une sorte de greffe par contact, favorisée par les déplacements divers des organes abdominaux et donnant lieu à des formations secondaires. Cette production de kystes secondaires, semés pour ainsi dire au voisinage du principal, rappellerait les expériences citées plus haut de Masse (de Bordeaux).

chez un cheval (Patu) [1]. Il nous semble donc que l'opinion qui rattache la formation de ces tumeurs à l'évolution du corps de Wolff doit prévaloir.

Remarquons encore que, dans ces kystes de l'ovaire et du testicule, la rareté des produits endodermiques par rapport à la fréquence des produits dérivés des feuillets externe et moyen s'accorde bien avec le mécanisme précédemment exposé ; l'on conçoit, en effet, que le feuillet interne soit le moins souvent atteint par le trouble de développement qui donne naissance à la tumeur.

Parmi les kystes dermoïdes abdominaux non ovariens, il en est un certain nombre dont la formation peut être expliquée, comme précédemment, par un accident d'évolution du corps de Wolff : il en est ainsi notamment des kystes dermoïdes des ligaments larges, dont l'étude ne peut guère être séparée de celle des kystes ovariens. Ceux qui ont été rencontrés dans les replis du péritoine (mésentère, épiploons) sont aussi justiciables d'une interprétation analogue : l'existence du pédicule vasculaire formé par le péritoine et qui les rattache à la paroi postérieure de l'abdomen, semble indiquer qu'ils ont pris naissance auprès de l'axe de l'embryon, dans une région voisine par conséquent du lieu d'origine des kystes ovariens et testiculaires [2].

Quant aux autres kystes dermoïdes de l'abdomen, leurs connexions avec les organes environnants sont en général assez mal précisées, et ces connexions sont d'ailleurs parfois accidentelles, lorsque le kyste a contracté des adhérences ; il est donc difficile de chercher dans leurs rapports des renseignements utiles sur leur point de départ. Mais il est juste de recon-

1. On peut rapprocher de ces cas celui rapporté par Van Santwoord et relatif à un kyste dermoïde développé aux dépens d'un ovaire qui n'avait pas achevé sa descente et était maintenu entre la colonne vertébrale et le rein droit.

2. D'après A. Doran on doit considérer comme dépendant de l'ovaire un certain nombre de kystes dermoïdes abdominaux décrits comme n'ayant aucune connexion avec cet organe. (Alban Doran, *Notes on so-called non-ovarian dermoid abdominal tumours. Médico-chirurg. Trans.*, april 28, 1885, vol. LXVIII, p. 235.)

naître que ces faits, d'ailleurs peu nombreux, sont souvent donnés sans grands détails, en sorte que, s'ils ne peuvent s'expliquer actuellement d'une façon précise par un enclavement embryonnaire, on ne peut non plus s'en servir comme d'un argument de grande valeur contre la théorie que nous développons.

On doit faire au sujet de la pathogénie des tumeurs dermoïdes siégeant dans la cavité thoracique les mêmes appréciations que précédemment. Leur formation est encore absolument inconnue. Si, dans le cas de Waldeyer, l'adhérence au corps thyroïde a permis de considérer la tumeur comme développée primitivement à la région cervicale et de la comparer aux kystes du cou, cette interprétation n'est pas générale, puisque dans le cas de Büchner il est dit expressément qu'aucune adhérence n'existait entre la tumeur et le corps thyroïde.

Dans la région sacro-coccygienne, nous pouvons encore, en invoquant les mêmes principes, expliquer les kystes dermoïdes à contenu complexe, comme les kystes plus simples, par un enclavement embryonnaire et un accident d'évolution des lames dorsales ; seulement ici la perturbation a été plus grave et le tégument externe n'est pas exclusivement intéressé. A l'appui de cette hypothèse on doit citer les faits dans lesquels l'extrémité inférieure du rachis porte des traces évidentes d'un développement troublé. Dans un cas observé par Himly il y avait une division des vertèbres depuis les dernières lombaires jusqu'aux dernières sacrées ; toute la partie postérieure de l'arc manquait dans les vertèbres sacrées et l'ouverture rachidienne était fermée seulement par une membrane ; la moelle elle-même présentait à ce niveau un sillon plus profond que d'ordinaire et il n'y avait pas de queue de cheval. Rizzoli a vu aussi la bifidité du sacrum au niveau des apophyses épineuses. Dans l'observation de Chédevergne, l'un des deux kystes de la tumeur communiquait avec le canal rachidien, et les lames des vertèbres sacrées présentaient un écartement assez consi-

dérable pour admettre l'extrémité de l'index. Virchow a trouvé le sacrum largement ouvert à sa partie inférieure et livrant passage à une hernie de la dure-mère. Dans un fait d'Ollivier (d'Angers) la tumeur recevait ses vaisseaux de la sacrée moyenne, qui présentait un calibre considérable et formait une branche de trifurcation de l'aorte, comme chez les animaux dont l'extrémité caudale est volumineuse.

Faut-il pour les tumeurs complexes de la région des mâchoires admettre un mécanisme analogue et des troubles de développement semblables se passant du côté de l'extrémité supérieure de l'embryon, au lieu d'affecter son extrémité inférieure ? La grande affinité des tumeurs congénitales dans ces deux régions opposées semblerait autoriser un tel rapprochement; mais ce mécanisme ne peut être que soupçonné, et il serait aujourd'hui bien téméraire d'en esquisser même les grandes lignes. Constatons seulement que la chose n'est pas inadmissible pour certains cas et que l'on a pu poursuivre l'implantation de ces tumeurs jusqu'à la base du crâne [1].

Nous réservons, bien entendu, les cas de duplicité des maxillaires, qui s'expliquent par un dédoublement des mâchoires ou par une monstruosité double proprement dite.

Dans toutes ces tumeurs que nous venons de passer en revue et dont la structure est variée, la complexité habituelle du contenu est assez en harmonie avec le siège de ces productions; c'est en effet en des points voisins de l'axe de l'embryon qu'elles semblent avoir leur origine, c'est-à-dire dans la région la plus importante au point de vue des formations embryonnaires, celle dans laquelle le moindre trouble produira les conséquences les plus considérables.

Toutefois cette complexité du contenu n'est pas une règle absolue et nous avons pris soin de faire observer, au chapitre

1. Il en est de même pour les tératomes complexes de l'orbite.

de l'anatomie pathologique, que dans les régions où s'observent les kystes dermoïdes complexes, on peut aussi rencontrer des kystes beaucoup plus simples et qui doivent être rangés parmi les faits de notre premier groupe. Or, leur formation se conçoit très bien au moyen d'un trouble de développement dont le champ d'action a été extrêmement restreint et s'est localisé au tégument externe. Ce mode pathogénique des kystes simples n'est donc nullement en désaccord avec les hypothèses qui nous ont servi jusqu'ici pour expliquer le développement des kystes complexes, et même il rend bien compte des intermédiaires qui relient les faits de ces deux groupes, puisqu'il comporte lui-même plusieurs degrés et des degrés très voisins.

§ 4. — *Application de la théorie de l'enclavement aux tumeurs dermoïdes du troisième groupe (tumeurs kystiques avec parties fœtales).*

Enfin, au-dessus de ces kystes dermoïdes composés qui constituent notre deuxième groupe, il convient de placer les tumeurs encore plus complexes décrites sous les noms de kystes fœtaux, d'inclusions, et qui présentent des vestiges authentiques de parties fœtales. Ces faits, dans lesquels l'existence d'un foyer surnuméraire de formation embryonnaire apparaît d'une façon indiscutable, sont reliés aux kystes congénitaux en général par des intermédiaires nombreux. Ces intermédiaires comprennent toute la série des tumeurs polykystiques renfermant des pièces de squelette dont la disposition rappelle les vestiges d'un embryon, par exemple un membre plus ou moins rudimentaire. Ce sont précisément ces intermédiaires qui ont fait parfois considérer tous les kystes congénitaux comme des embryons distincts, par un abus de généralisation. N'est-il pas plus rationnel de dire que dans ces productions qui participent à la fois des kystes et des monstres

doubles, la cause productrice des monstres doubles se trouve associée à celle qui détermine la formation des kystes ? La part de chacune varie suivant les cas ; à mesure que l'on s'élève dans la série, la duplicité monstrueuse tend à devenir le facteur prépondérant et l'élément kystique diminue d'importance pour disparaître entièrement.

Nous pouvons appliquer aux cavités à paroi dermoïde ce que nous venons de dire au sujet de l'élément kystique en général dans ses rapports avec les monstres doubles. Il y a des cas, en effet, où des cavités semblables se rencontrent dans les tumeurs qui renferment des parties fœtales. Par exemple dans l'observation d'épignathisme de Sœmmering, on trouva des poches et des culs-de-sac à contenu athéromateux dans une tumeur dont une partie représentait deux extrémités inférieures soudées ensemble. Dans une inclusion abdominale, trouvée chez un enfant de deux ans et rapportée par Prochaska, la tumeur était formée de trois loges dont l'une renfermait des poils libres, les deux autres un tibia mal conformé, un rudiment de bassin et deux os auxquels étaient attachés dix orteils ; en outre, on remarquait à la jonction des trois loges des ébauches de cavités thoracique et abdominale. Il est probable que, dans beaucoup de ces tumeurs fœtales avec parties kystiques, l'examen histologique, s'il avait été pratiqué, aurait montré la nature dermoïde de certaines loges. Pour ces faits, il y a donc lieu de constituer un troisième groupe de tumeurs à structure dermoïde. Sans doute, dans l'état actuel, la constitution de ce groupe est presque toute théorique et son cadre à peu près vide. Mais il est permis d'espérer que les faits ne tarderont pas à le remplir ; en tout cas, il convient de leur réserver une place et de marquer à l'avance le rang qu'ils doivent occuper dans la série des productions que nous étudions. Ce qui caractérise les faits de cette catégorie, c'est la présence de cavités dermoïdes dans une tumeur qui renferme des parties fœtales. On doit donc distinguer dans leur formation deux facteurs

différents : la production de cavités kystiques et l'existence d'un centre de développement supplémentaire [1].

La production des cavités kystiques de nature dermoïde nous est inconnue ; en l'absence des faits, il est rationnel de penser que ces cavités se développent dans ces tumeurs comme dans celles des deux premiers groupes et suivant un mécanisme analogue, soit aux dépens de l'embryon principal, soit aux dépens de l'embryon surajouté. Mais cet élément kystique, bien qu'il constitue le lien pathogénique entre ces tumeurs et les kystes des groupes précédents, est évidemment ici le facteur accessoire, et l'élément principal, celui qui, d'ailleurs, distingue essentiellement ce groupe des deux autres, est l'existence d'un double centre de développement.

Pour bien apprécier la part de ce dernier facteur dans la constitution de ces tumeurs, il serait nécessaire de connaître sa nature, de savoir si cet embryon rudimentaire est véritablement un embryon distinct ou s'il n'exprime qu'un vice de développement de l'organisme auquel il est annexé, si, en d'autres termes, l'on est en présence d'un germe double ou d'un germe dédoublé. C'est l'un des plus graves problèmes de la tératogénie ; c'est la question de l'unité ou de la dualité primitive des monstres doubles.

1. L'existence de ces deux éléments distincts apparaît d'une façon très nette dans un fait de pathologie vétérinaire présenté par J. Bouteiller (de Rouen) à la Société anatomique en 1857. On trouva chez une vache une monstruosité double parasitaire consistant dans l'existence de deux membres supplémentaires (polymélie) insérés sur la colonne vertébrale, qui présentait à ce niveau un spina-bifida et laissait la moelle à nu dans l'étendue de trois vertèbres. En ce point se trouvaient sur la moelle trois kystes : deux étaient pilifères, le troisième contenait une matière caséeuse jaune et friable. Les membres parasitaires, considérés par l'auteur comme un membre pelvien et un membre thoracique, et par Goubaux comme deux membres pelviens, étaient indépendants des cavités kystiques, au lieu d'être, comme il arrive le plus souvent, confondus en une seule tumeur : si bien que, dans ce cas intéressant, les deux facteurs étaient dissociés et la part était toute faite entre les kystes et les parties supplémentaires. (*Bulletins de la Société anatomique*, 32e année, mars 1857, p. 92 : *Monstre double parasitaire, famille des Polyméliens, genre Notomèle; variété nouvelle*, etc. *Description et considérations*, par J. Bouteiller (de Rouen), et p. 97, *Considérations sur le fait précédent*, par Arm. Goubaux.)

La théorie de la dualité est due à Lemery : d'après cette théorie, deux germes primitivement distincts arrivent à se fusionner. Elle a été reprise, sous des formes différentes, par Geoffroy Saint-Hilaire, et plus récemment par Dareste. Pour ce dernier auteur, la monstruosité double résulterait d'un état particulier de la cicatricule qui donnerait naissance à deux embryons au lieu d'un, et, par les progrès de leur développement, ces deux embryons se fusionneraient, mais de très bonne heure, antérieurement à l'apparition des éléments histologiques définitifs [1]. C'est également à la théorie de la fusion de deux embryons, développés sur un blastoderme unique, que s'est rallié Levison [2].

La théorie opposée, celle de l'unité, d'après laquelle les monstruosités doubles résulteraient d'une division d'un germe unique et seraient par conséquent de véritables monstruosités par excès, a été proposée par Baer en 1827, puis développée par J. Müller en 1828. Elle a été exposée par Broca dans l'importante discussion sur les monstres doubles qui s'éleva à la Société d'anthropologie en 1873-1874, et dans laquelle Dareste et Broca défendirent contradictoirement les deux doctrines rivales. Dans ces dernières années, cette théorie de l'unité a été adoptée par F. Ahlfeld; pour ce dernier auteur, c'est après la segmentation du vitellus, mais antérieurement à la différenciation des éléments cellulaires, c'est-à-dire antérieurement à la formation de la ligne primitive, que se produit la scission du germe [3].

Au fond il n'y a peut-être pas un abîme entre ces deux opinions, et en tous cas la différence n'est plus aussi grande qu'autrefois. Nous sommes loin, en effet, avec l'opinion de

1. Dareste, *Bulletin de la Société d'anthropol. de Paris*, 1874, p. 21, et *Recherches sur la production artificielle des monstruosités*, Paris, 1877, chap. VII.

2. Levison, *Du développement des monstres doubles et particulièrement des monstres sternopages : Nordeuch med. Ack.*, Bd. IX, n° 8, 1878. Cité d'après *Ann. de gynécol.*, t. X, septembre 1878, p. 235.

3. F. Ahlfeld, *Die Missbildungen des Menschen*, Leipzig, 1880-82, d'après *Revue des sciences méd.*, 1882, t. XIX, p. 443, et *Archiv. de tocol.*, mars 1884, p. 161.

Dareste, de l'interprétation de Lemery pour qui deux embryons nés dans deux œufs différents se rencontreraient et se fusionneraient. Les deux doctrines s'accordent aujourd'hui pour placer le développement des monstres doubles dans un œuf unique et pour remonter aux premiers temps de la formation embryonnaire, à une époque voisine de la conception, en sorte que le dissentiment ne porte plus que sur les premiers phénomènes du développement. Il est impossible actuellement de donner de cette question une solution définitive ; la démonstration n'est faite pour aucune des deux doctrines. Nous remarquerons seulement que la théorie de l'unité serait très séduisante à notre point de vue, parce qu'elle permettrait de relier d'une manière très simple la production des tumeurs que nous envisageons à celle des monstres doubles. L'embryon rudimentaire de ces tumeurs fœtales ne serait plus en effet un élément étranger ; mais il serait le produit direct de l'organisme sur lequel il s'implante, au même titre que les kystes précédemment étudiés ; il marquerait seulement un degré de plus dans le trouble de développement qui donne naissance à ces productions.

La formation des kystes et celle des parties fœtales surajoutées seraient ainsi des phénomènes du même ordre. Toutefois, il ne faut pas perdre de vue que nous nous occupons de la formation des cavités kystiques à paroi dermoïde et non de celle des monstres doubles ; et, quelle que soit la solution que doive recevoir le problème de la duplicité monstrueuse, la question des kystes à structure dermoïde reste entière. La monstruosité double ne nous intéresse que d'une manière indirecte, et si nous avons eu à nous en occuper, c'est qu'il nous a fallu suivre l'élément kystique à travers les monstruosités jusqu'à son entière disparition. Mais il importe de dégager la question des kystes de celle de la duplicité monstrueuse et de chercher à les résoudre isolément ; l'on examinera plus tard si elles sont toutes deux sous la dépendance d'une cause unique.

Nous nous en tiendrons ici à l'explication des cavités kystiques à paroi dermoïde, lesquelles sont constantes par définition dans les tumeurs que nous étudions, et, dans tous les cas, nous admettrons qu'il existe à leur origine une paroi génératrice qui est une dépendance du tégument externe. Dans notre premier groupe de tumeurs, cette paroi dermoïde est tout; dans le second, elle joue encore le rôle principal et se trouve associée à d'autres éléments de nature différente et de tissus différents de l'embryon; dans le troisième enfin, elle n'est plus que l'élément accessoire et disparaît devant le facteur principal, celui qui donne naissance à une ébauche d'embryon. Cette classification a de grandes analogies avec celle que donnait Kocher en 1874 pour les tératomes du scrotum[1]. Elle nous semble bien répondre aux types principaux que peuvent présenter les tumeurs kystiques. Toutefois, il ne faut pas oublier que les limites entre les divers groupes ne sont pas nettement tranchées et que ces divisions ne sont utiles que pour marquer les différents facteurs qui interviennent successivement dans la formation de ces tumeurs, à mesure que la série se complique. Nous avons trop insisté déjà sur les intermédiaires qui existent entre ces diverses catégories pour qu'on puisse se méprendre sur le sens que nous leur attribuons.

En somme la théorie de l'enclavement répond d'une manière satisfaisante à la plupart des questions que soulève la pathogénie des kystes dermoïdes, des cavités à paroi dermoïde. Bien mieux que les théories précédentes, elle rend compte de leurs principales particularités de structure, de leurs connexions avec les parties voisines, de leur distribution dans l'économie, de leur apparition dans le jeune âge.

Elle repose aussi sur des faits et n'est pas une pure hypo-

1. Th. Kocher, in: *Pitha und Billroth, Handbuch der allgemeinen und speciellen Chirurgie,* Stuttgart, 1871-1875; Bd. III, Abth. III, *Verletzungen und Krankheiten des Hodens und seiner Hüllen,* s. 390.

thèse. D'ailleurs, nous avons vu qu'elle avait reçu un commencement de démonstration pour ce qui concerne les kystes du cou, puisqu'on peut suivre, en passant par les diverses variétés de fistules congénitales, tous les stades qui séparent la fente branchiale du kyste branchial.

Enfin, cet enclavement, au sein d'un autre tissu, d'éléments épithéliaux qui, en se développant plus tard, donnent naissance à une cavité close, n'est pas un fait isolé. On le retrouve dans le domaine de l'anatomie pathologique, à l'origine de plusieurs productions kystiques; on le retrouve également dans le développement normal de quelques organes. C'est en effet suivant un mécanisme semblable d'enclavement que se forment, aux dépens des tubes de Pflüger les ovisacs de l'embryon, et aux dépens de l'épithélium pharyngien les vésicules du corps thyroïde. C'est un mécanisme assez analogue qui préside à la formation des kystes prolifères de l'ovaire, suivant Malassez et de Sinéty, ainsi qu'au développement de kystes aux dépens des restes du corps de Wolff et des amas épithéliaux paradentaires.

Au surplus, l'on peut encore, jusqu'à un certain point, comparer au développement des différentes productions kystiques que nous venons de mentionner, celui des kystes du cordon spermatique aux dépens de petits segments persistants du conduit vagino-péritonéal.

Dans la formation de toutes ces cavités closes, normales ou pathologiques, un fait domine, c'est l'existence primordiale d'éléments qui proviennent d'une membrane de revêtement et qui se sont isolés de cette membrane pour se développer par la suite en une cavité indépendante. Et, à cet égard, il n'y a pas de distinction absolue entre l'état sain et l'état pathologique; les cavités épithéliales pathologiques, les kystes à revêtement épithélial ne diffèrent pas essentiellement des cavités closes normales et se forment suivant les mêmes lois. C'est donc un fait très général.

Il est à peine besoin de dire qu'il s'agit simplement ici d'une seule circonstance commune dans le développement, c'est-à-dire de l'enclavement des éléments générateurs de la cavité close. L'analogie s'arrête là, et il serait dangereux de pousser plus loin la comparaison entre les différents kystes que nous citions tout à l'heure, et de la poursuivre jusque dans les détails de leur structure et de leur formation. Sans parler des différences qui séparent ces productions quand on examine leurs caractères anatomiques et les particularités de leur développement, nous ne pouvons non plus reconnaître à leur origine une cause déterminante unique et bien définie; nous constatons seulement à un point de vue général une certaine analogie dans l'ensemble du processus qui leur donne naissance. Mais au delà le champ reste ouvert à toutes les hypothèses. Pourquoi se fait-il un enclavement de la paroi cutanée qui doit donner lieu aux kystes dermoïdes? Quelle cause perturbatrice est venue troubler le développement des organes et jeter au milieu d'eux ces éléments étrangers? On n'en sait absolument rien.

Mais connaît-on mieux la cause qui préside à la disparition du conduit vagino-péritonéal et celle qui, dans certains cas, s'oppose à sa complète oblitération, de manière à produire les kystes du cordon dont la pathogénie n'est pourtant même plus discutée? Connaît-on mieux la cause qui détermine la formation des cordons de Pflüger, leur séparation de l'épithélium germinatif, leur segmentation? De ce qu'on ignore les détails de sa production, l'on ne saurait conclure que cet enclavement n'est pas réel. Il existe, mais tout n'est pas dit sur la question parce qu'on admet son existence. Sans doute, dans un grand nombre de cas, certaines dispositions anatomiques de l'embryon, telles que les fentes branchiales, favorisent puissamment sa production, mais ce ne sont là que des causes adjuvantes; l'enclavement lui-même d'une portion du tégument externe relève d'une cause plus importante et plus générale, d'un trouble de dévelop-

pement qui nous est inconnu dans sa nature intime, et dont il n'est qu'une manifestation, souvent la seule, ou du moins la principale, mais parfois aussi la moins importante. Il y a seulement dans la genèse de toutes ces productions dermoïdes, un facteur commun : c'est lui qui les relie étroitement les unes aux autres, et c'est aussi son importance éminemment variable qui fait leur extrême diversité.

Méconnaître ces notions que fournit l'étude comparative de la structure de toutes ces productions, ce serait s'exposer à soutenir des théories exclusives et commettre des abus de généralisation. Il y a dans le problème de la pathogénie des tumeurs que nous avons passées en revue bien des inconnues, principalement pour les cas les plus complexes. Il faut se garder de tout expliquer, et surtout il ne faut pas tout expliquer par un mécanisme unique, alors que les explications ne reposent que sur des hypothèses. C'est pourquoi nous avons pensé qu'il convenait de décomposer le problème en ses divers éléments après avoir montré l'enchaînement qui les relie, et nous avons tenté d'indiquer la part qui revient à chacun de ces éléments dans l'ensemble de la question. Autrement dit, nous pensons qu'il faut, en sollicitant de nouvelles recherches sur chaque point particulier, faire l'analyse de cette question difficile dont la synthèse serait encore prématurée.

CHAPITRE V

THÉORIES DIVERSES

GROSSESSE EXTRA-UTÉRINE

Il reste encore quelques mots à dire sur diverses théories qui ont été proposées pour expliquer certains kystes dermoïdes, mais qui sont dépourvues du caractère de généralité dont sont empreintes les théories précédemment exposées, et que réclament d'ailleurs les considérations présentées plus haut sur les liens unissant entre elles toutes les tumeurs dermoïdes, quel que soit leur siège et quelle que soit leur structure. Nous ne nous attarderons pas sur ces interprétations partielles, applicables seulement à quelques cas particuliers de la grande série de tumeurs que nous venons de passer en revue, mais leur intérêt historique nous fait un devoir de les mentionner.

L'une des plus importantes parmi ces théories considère les kystes dermoïdes comme un produit de conception de siège anormal, c'est-à-dire comme le fruit d'une grossesse extra-utérine. Cette opinion a été invoquée pour tous les kystes dermoïdes de l'abdomen chez la femme. Elle fut soutenue par de nombreux auteurs.

Nous avons vu que Geoffroy Saint-Hilaire l'adoptait pour un grand nombre de cas. Cruveilhier admettait également pour les kystes dermoïdes complexes tantôt la grossesse extra-utérine, tantôt l'inclusion. Alquié (de Montpellier) allait même jusqu'à considérer des tumeurs dermoïdes des deux ovaires, composées de dix poches, comme des grossesses extra-utérines avec les débris de dix fœtus.

A cette doctrine on peut objecter d'abord tous les arguments opposés à la théorie de l'inclusion pour ce qui concerne la prétendue assimilation des productions dermoïdes à un fœtus. Il est vrai que Geoffroy Saint-Hilaire avait en quelque sorte répondu par avance à ces objections, en considérant cette conception extra-utérine comme une conception anormale et le produit comme un fœtus monstrueux. Mais un argument péremptoire contre la doctrine est tiré de l'existence de ces tumeurs dermoïdes en des régions très diverses, chez des nouveau-nés et des filles vierges, chez l'homme enfin. Leur formation n'est donc pas limitée à une région, à un âge et à un sexe, ce qui élimine complètement toute idée de grossesse [1].

PARTHÉNOGÉNÈSE

Une autre théorie considère encore les tumeurs dermoïdes comme un produit de génération ; mais ce n'est plus une conception, une génération sexuée : c'est une génération anormale que l'on doit rapprocher de celle que R. Owen a désignée sous le nom de *parthénogénèse*, c'est-à-dire une génération

1. En outre, tandis que les tumeurs dermoïdes de l'ovaire sont d'une grande fréquence, la grossesse ovarienne est au contraire fort rare. Spiegelberg, en effet, n'en a pu rassembler que 10 cas (Otto Spiegelberg, *Zur Casuistik des Ovarialschwangerschaft, Arch. f. Gynæk*, 1878, Bd. XIII, h. 1, s. 73), et Puech, éliminant deux des cas précédents n'en cite également que 10 (Albert Puech, *De la grossesse de l'ovaire : Ann. de gynécol.*, t. X, juillet 1878, p. 1). Quelques autres faits ont encore été publiés : Hall Davis et G. Lawson, *Abdominal section for extra-uterine fœtation; death on second day : The Lancet*, july 14, 1877, vol. II, p. 48. — J.-L. Hildreth, *A case of extra-uterine fœtation : The Boston medic. and surg. Journ.*, november 8, 1877, vol. XCVII, p. 519. — Patenko, *Zur Lehre von der Extrauterinschwangerschaft : Arch. f. Gynæk*, 1879, Bd. XIV, h. 1, s. 156. — F. Benicke, *Ovarialschwangerschaft. Peritonitis. Laparatomie. Heilung, Zeitschrift f. Geburtsh. u. gynæk.*, Bd. IV, h. 2, p. 276 (d'après *Centralbl. f. Chir.*, 1879, s. 677). — Léopold, *Fall von Ovarialgraviditæt mit Lithopædionbildung*. Gesellshaft f. Geburtsh. in Leipzig, 26 april 1881 : *Centralbl. f. Gynæk.*, 1881, s. 370.

Enfin on a vu la coexistence d'une grossesse extra-utérine et d'un kyste dermoïde de l'ovaire, et la présence du kyste n'était peut-être pas sans influence sur l'anomalie de la grossesse (Spiegelberg, Howitz, Wasseige).

produite sans le concours des deux sexes, et accomplie par un seul sexe et un seul individu.

Cette idée est déjà ancienne et a été exprimée notamment par Buffon. Cet auteur, dont on connaît la théorie des molécules organiques et du moule intérieur, pensait que ces molécules pouvaient, sans se mélanger à celles d'un autre sexe, se développer par elles-mêmes et donner naissance, non plus à un fœtus, mais seulement à « ces productions osseuses, charnues, chevelues, rencontrées dans les testicules des femelles et dans le scrotum des mâles... J'avoue, dit-il, que je suis très porté à imaginer que dans de certaines circonstances et dans de certains états la liqueur séminale d'un individu, mâle ou femelle, peut seule produire quelque chose. Je serais, par exemple, fort tenté de croire que les filles peuvent faire des môles sans avoir eu de communication avec le mâle, comme les poules font des œufs sans avoir vu le coq [1].»

Meckel, qui attribuait les kystes dermoïdes à une génération imparfaite, admettait comme très probable que ces tumeurs pussent naître sans copulation antérieure, par exemple chez des enfants et des vierges (*Lucina sine concubitu*). En somme, pour lui, les kystes dermoïdes sont produits par une activité anormale des organes génitaux, et cette activité anormale est, dans certains cas, l'acte vénérien accompli dans des circonstances défavorables ; dans d'autres cas, il n'y a pas d'acte vénérien proprement dit, il n'y a pas de coït, mais seulement une suractivité génitale et ce qu'il appelle « un excitement contre nature des organes génitaux [2] ».

Plus récemment, cette opinion d'après laquelle les kystes dermoïdes seraient des produits de génération développés indépendamment du coït, fut reprise par plusieurs auteurs, et c'est alors que lui fut appliqué le mot de « parthénogénèse ». Salter,

1. Buffon, *Œuvres, augmentées par F. Cuvier;* Paris, 1832. *Histoire des animaux,* t. II, chap. X, *De la formation du fœtus,* p. 240.
2. Meckel, *loco cit.*, p. 230.

en 1860, rapproche la formation des kystes dermoïdes ovariens de ces phénomènes de génération accomplie sans copulation qui ont été décrits, dans la série zoologique, chez les invertébrés, sous le nom d'agamo-génèse ou parthénogénèse [1]. Ritchie (1865) fut aussi partisan de cette doctrine.

Enfin, les progrès de l'embryologie et en particulier les travaux de Waldeyer, sur le développement des glandes génitales et l'évolution de l'épithélium germinatif, vinrent donner à cette théorie de la parthénogénèse comme un regain de nouveauté. Née de recherches embryologiques, la théorie de Waldeyer sur la pathogénie des kystes ovariens n'est, en effet, comme le dit très justement Haffter, qu'une traduction moderne de la parthénogénèse. Selon cette doctrine [2], la formation des kystes dermoïdes dépendrait des propriétés spéciales des cellules épithéliales de l'ovaire qui, dérivant de l'épithélium germinatif, représentent des cellules ovulaires non développées. Cet épithélium, qui normalement donne naissance, par l'intermédiaire de l'ovule fécondé, à un embryon, pourrait, en vertu de ses propriétés spéciales, produire, sans fécondation et par un développement parthénogénétique, des tissus variés et notamment de l'épiderme. De la sorte, le développement des kystes dermoïdes doit être considéré comme parallèle à celui des kystes myxoïdes, dans lequel les cellules épithéliales suivent une évolution normale, tandis que dans les kystes dermoïdes, les cellules épithéliales, obéissant à une évolution déviée, reproduisent, non plus des éléments semblables à leurs cellules mères, mais des éléments qui revêtent le caractère épidermique [3].

1. James A. Salter, *Case of ovarian tumour containing teeth, hair*, etc., *with remarks : Guy's Hospital Reports*, 3rd series, vol. VI, 1860, p. 511.

2. Waldeyer, *Die epithelialen Eierstocksgeschwülste, insbesondere die Kystome. Arch. f. Gynækol.*, 1870, Bd. I, h. 2, s. 304.

3. Waldeyer rappelle que l'on avait déjà considéré les kystes dermoïdes de l'ovaire comme provenant des follicules de de Graaf et que Mayweg, notamment, disait que des produits comme les poils et les dents pouvaient dériver d'un épithélium indifférent, tel que celui des follicules de de Graaf. (Mayweg, *Die Entwickelungsgeschichte der Cystengeschwülste des Eierstocks;* Bonn, 1868 [*Inauguraldissert*], s. 49.)

La parthénogénèse est assurément très séduisante pour les kystes dermoïdes de l'ovaire ; elle s'accorde très bien avec certains caractères de ces tumeurs ; elle rend compte de l'association de kystes variés aux cavités dermoïdes et des transitions qui existent entre les kystes dermoïdes et les kystes prolifères ou myxoïdes ; elle offre l'avantage de rapprocher dans une même vue générale le développement des kystes dermoïdes et celui des kystes myxoïdes. Mais, d'autre part, elle est passible d'objections sérieuses. En effet, elle est seulement applicable aux kystes développés dans des organes qui dérivent de l'épithélium germinatif. Comment comprendre, pour ne parler que des kystes dermoïdes complexes, ceux de la région sacrée dont la structure est exactement la même que celle des kystes dermoïdes de l'ovaire ? S'il fallait invoquer des propriétés analogues pour les autres épithéliums, ce serait alors revenir à l'hétérotopie plastique. Enfin, si l'on considère seulement les organes dérivés de l'épithélium germinatif, dans les tumeurs dermoïdes du scrotum, l'indépendance complète et qui paraît constante de la glande séminale et de la production tératologique n'est point en faveur de cette théorie ; il en est de même des cas de kystes dermoïdes du petit bassin dans lesquels l'ovaire était inaltéré.

ORIGINE FOLLICULAIRE

Les théories qui précèdent étaient surtout applicables aux kystes dermoïdes complexes. Au contraire, d'autres théories non moins restreintes convenaient seulement aux kystes dermoïdes simples et sous-cutanés : telle était l'opinion qui attribuait ces derniers à la distension des follicules sébacés par rétention des produits sécrétés, assimilant de la sorte les kystes dermoïdes aux kystes sébacés glandulaires. Cette confusion entre ces deux sortes de tumeurs auxquelles étaient réservées les

dénominations communes de loupes, athéromes, mélicéris, etc., a régné pendant longtemps à une époque où la structure de leur paroi était encore très imparfaitement connue. On avait bien remarqué quelquefois dans ces kystes l'existence de poils : ainsi Girard (*Lupiologie,* 1775) avait observé dans une loupe un peloton de cheveux mêlés avec une matière analogue à du suif; mais on n'établissait pas de distinction entre les tumeurs à contenu purement sébacé et les tumeurs pilifères, et Astley

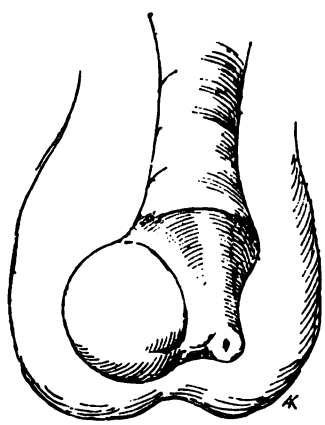

Fig. 14. — Kyste sébacé du prépuce.

Cooper[1] qui avait fort bien étudié les kystes sébacés et leur siège folliculaire, parlait en même temps des kystes renfermant des poils sans les séparer aucunement des précédents. On avait pourtant essayé d'interpréter la présence des poils dans le contenu sébacé. Sans parler de l'opinion de Tyson, cité par Cruveilhier, d'après qui les poils se formeraient au sein de la matière grasse, on avait pensé que leur accumulation dans l'intérieur de la poche résultait de la chute et de la reproduction successive du poil auquel la glande sébacée était

1. Astley Cooper, *Œuvres chirurgicales,* trad. Chassaignac et Richelot, Paris, 1835, p. 589, *Mémoire sur les tumeurs enkystées.*

annexée, le follicule pileux ayant été englobé dans la dilatation kystique. Quant au pédicule qui doit rattacher le follicule oblitéré à la surface cutanée, on expliquait son absence en disant qu'il s'était aminci et allongé par les progrès de la distension de la poche, au point de permettre le glissement de la peau sur la tumeur. Telle est l'opinion exprimée par de Wecker à propos des kystes de l'orbite, évidemment dermoïdes, et auxquels il assigne une origine folliculaire.

Il est clair que ces interprétations ne peuvent plus se soutenir aujourd'hui pour les cas de tumeurs dermoïdes dont la paroi présente en grand nombre des follicules pileux, des glandes sébacées parfaitement normales et à plus forte raison des glandes sudoripares. Mais il faut reconnaître qu'il y a entre certains kystes dermoïdes et les kystes sébacés glandulaires une assez grande analogie. En général, le kyste glandulaire est rattaché à la peau par le vestige du conduit excréteur, en sorte que le tégument ne peut être librement déplacé au-devant de la tumeur et la poche ne présente aucune adhérence avec les parties sous-jacentes; au contraire, le kyste dermoïde a précisément des caractères inverses : mobilité de la peau à la surface, adhérence périostique dans la profondeur et parfois même dépression des os. Mais il y a des exceptions : le kyste glandulaire peut ne plus adhérer à la peau lorsque le pédicule s'est allongé, et le kyste dermoïde peut n'être pas complètement indépendant de la peau, soit par le fait d'une inflammation, soit par une disposition naturelle qui rappelle sa formation par une invagination du tégument externe. L'existence d'un point noir central, trace de l'orifice oblitéré, qui a été donnée depuis Astley Cooper comme caractéristique des kystes glandulaires, n'a pas une valeur aussi absolue : car elle peut manquer dans les tumeurs de cette espèce, et les kystes dermoïdes peuvent eux-mêmes présenter quelque chose d'analogue (Voy. nos observations XX, XXI et XXV). Quant au contenu, il offre exactement les mêmes caractères dans les deux sortes de kystes,

hormis la présence de poils; encore ceux-ci se dérobent-ils à un examen superficiel lorsqu'ils sont en petit nombre, très courts et très fins. La paroi, lorsqu'elle n'offre pas de poils implantés, n'a rien non plus qui permette de faire la distinction à l'œil nu; la structure microscopique elle-même peut ne donner aucun résultat certain, lorsque le kyste dermoïde ne contient ni poils ni glandes, et cela d'autant plus facilement que ces organes peuvent n'exister qu'en une partie très limitée de la paroi kystique.

Néanmoins, nous pensons que la distinction est aisée dans la plupart des cas, et qu'elle repose, non pas sur un seul caractère, mais sur un ensemble de signes et notamment sur la structure de la paroi kystique examinée aux différents points de sa surface. Nous rapportons plus loin, comme exemple, l'observation d'un kyste sébacé qui pouvait, par son développement chez un enfant, par son siège au voisinage de l'orbite, par l'absence de point noir central, faire songer jusqu'à un certain point à un kyste dermoïde (Voy. obs. XXXII).

QUATRIÈME SECTION

CONSIDÉRATIONS THÉRAPEUTIQUES

L'indication générale qui domine la thérapeutique des tumeurs dermoïdes est l'extirpation. En effet, ces productions peuvent être comparées à des parasites se développant aux dépens de l'organisme qui les porte, et capables d'opposer à ses fonctions des obstacles plus ou moins dangereux. Si les petits kystes dermoïdes sous-cutanés n'ont souvent, comme ceux du sourcil, d'autres inconvénients que la difformité qu'ils entraînent, d'autres fois, au contraire, ils produisent divers accidents : exophthalmie pour les kystes orbitaires, dyspnée pour ceux du cou, gêne de la mastication, de la déglutition et de la parole pour ceux du plancher buccal. A plus forte raison lorsque les kystes siègent dans les organes profonds et qu'ils sont plus ou moins complexes dans leur structure, ils donnent lieu alors à toute la série des phénomènes morbides qu'entraînent les kystes ovariques, par exemple, et, outre la gêne fonctionnelle que produit d'une façon mécanique leur simple accroissement, ils peuvent encore causer des accidents plus redoutables par le fait de leur inflammation et de leur ouverture dans les organes voisins, notamment dans le péritoine. Ajoutons enfin que ces productions, comme tous les tissus de l'économie, sont aptes à subir des dégénérations pathologiques et à devenir le lieu de formation de néoplasmes (épithélioma, cancer), d'où résulte une infection secondaire de l'organisme sur lequel elles sont implantées.

Il y a donc utilité, dans un grand nombre de cas, d'intervenir

contre ces productions et d'en débarrasser complètement l'organisme à l'égard de qui elles constituent, pour ainsi dire, des corps étrangers vivants. Cette intervention, le plus souvent, a tout avantage à n'être pas tardive ; à la tête même où les kystes dermoïdes entraînent rarement des troubles sérieux, il est encore préférable d'agir promptement : car la tumeur, par son accroissement, peut entraver le développement des os du crâne et donner lieu à ces dépressions et pertes de substance du squelette dont nous avons parlé à diverses reprises et qui paraissent s'observer principalement dans les cas anciens.

Nous ne pouvons, bien entendu, exposer ici dans ses détails le traitement des kystes dermoïdes dans les différentes parties du corps. Les conditions opératoires variant dans chaque région pour ces kystes comme pour toutes les tumeurs en général, nous devons nous borner à des indications très sommaires. Aussi bien ces détails opératoires n'ont-ils souvent qu'un intérêt secondaire, et il n'entre nullement dans notre cadre de discuter, par exemple, s'il faut, pour extirper les kystes du sourcil, faire, suivant la pratique générale, une incision parallèle aux fibres de l'orbiculaire, ou si l'on doit avec Jobert (de Lamballe) préférer une incision perpendiculaire dans le but de ménager les filets nerveux. Ce qui importe avant tout, c'est de faire une extirpation complète, en raison de la facilité avec laquelle se reproduisent ces tumeurs lorsqu'on laisse une portion même très minime de la paroi. Les cas abondent dans lesquels l'ablation incomplète a été suivie de récidive ou de la persistance d'une fistule intarissable ; c'est là un fait observé déjà depuis longtemps.

Or, cette extirpation n'est pas toujours aisée, lorsqu'il y a des adhérences au squelette, des dépressions et des perforations osseuses, et la minceur des parois concourt avec la fluidité du contenu à rendre difficile la dissection des petits kystes sous-

cutanés. Aussi a-t-on proposé, pour faciliter à cette opération, de fixer la poche au moyen d'une sorte de fourche[1], d'un ténaculum, etc.

Pour les kystes du cou et les fistules auxquelles ils donnent lieu, Nélaton recommandait de s'assurer, au moyen d'un stylet introduit dans la poche, que celle-ci ne présentait aucune ouverture capable de livrer passage à l'extrémité du stylet et que, par conséquent, la paroi avait été extirpée dans sa totalité. Lorsque la dissection complète est impossible, on devra gratter et ruginer la portion restante ou chercher à la détruire par les caustiques (nitrate d'argent, chlorure de zinc). Quant aux injections pratiquées dans la poche, après évacuation complète du contenu, avec des liquides plus ou moins caustiques et notamment la teinture d'iode, ce sont des procédés beaucoup moins efficaces, bien qu'ils aient donné quelques succès, notamment au cou.

Les tumeurs dermoïdes de l'abdomen et de l'ovaire en particulier sont pour la plupart justiciables de la gastrotomie, et nous n'avons nullement ici à en exposer ou à en discuter les indications. Nous remarquerons seulement que, parmi les kystes du petit bassin, il en est, ainsi que nous l'avons déjà dit, qui ne sont pas accessibles par la voie abdominale, mais qui doivent être ouverts par le vagin[2].

Les tumeurs semblables des bourses réclament l'extirpation qui peut, dans certains cas, être limitée à la tumeur et respecter le testicule ; cette pratique, recommandée par Verneuil, a été suivie avec succès par Geinitz et Berger. Enfin dans certains cas on tentera l'ablation des tumeurs du siège. Le point capital dans la discussion des indications opératoires est de constater l'existence ou l'absence d'une communication

1. Duplouy, *Bulletins et Mémoires de la Société de chirurgie*, t. IV, 20 mars 1878, p. 233.

2. V., sur la suppuration et l'évacuation des kystes dermoïdes pelviens, Herman, *Obstetr. Soc. of London*, nov. 4, 1885 : *The Brit. med. Journ*, nov. 21, 1885, vol. II.

de la tumeur avec le canal rachidien, et ce point n'est pas toujours facile à déterminer. On peut, à cet égard, utiliser la remarque suivante développée par Bergmann : les tumeurs développées en avant du sacrum et du coccyx ne communiquent jamais avec la cavité rachidienne.

CINQUIÈME SECTION

PRODUCTIONS CONGÉNITALES, NON KYSTIQUES, A STRUCTURE DERMOÏDE

A la suite des tumeurs qui viennent d'être étudiées, apparaît un groupe de productions congénitales qui, à la vérité, ne sont point des kystes, mais qui possèdent, comme les précédentes, ce caractère de présenter la structure du tégument externe en un siège insolite, et de résulter, comme elles, d'une anomalie de développement. Ces productions dermoïdes ne forment plus des cavités closes; apparaissant sur les muqueuses, elles se montrent sous la forme de plaques ou d'îlots semblables aux mamelons et aux épaississements qui, sur les parois des kystes dermoïdes, sont quelquefois les seules portions de la poche où la structure revêt, d'une manière manifeste, les caractères de la peau normale. Souvent elles recouvrent des tumeurs plus ou moins volumineuses, implantées aussi sur des muqueuses et composées de tissus variés ; ces tissus, d'ailleurs, sont tout à fait comparables à ceux qui prennent part à la constitution des tumeurs kystiques dont ils forment la partie solide.

La conjonctive est le siège de prédilection de ces formations dermoïdes, et là on les connaît sous le nom de *dermoïdes oculaires;* mais d'autres muqueuses, la muqueuse buccale, la muqueuse des voies urinaires, en présentent des exemples très rares. Ils seront mentionnés après l'étude qui va être faite des *dermoïdes de l'œil.*

PL. II

Fig. I

Fig. II.

Fig. 1 et 2. Même sujet vu du côté droit et du côté gauche
Bec de lièvre commissural à droite, ordinaire et complexe à gauche, avec coloboma vertical des quatre paupières. Exencéphalie. Adhérences formées par des brides cutanées dans toutes les fissures anormales.
Voir obs. XXXVI.

A. Karmarsch ad nat. del. et Chromolith

Imp. Lemercier et Cie Paris

CHAPITRE PREMIER

DERMOÏDES DE L'ŒIL

C'est à Wardrop [1] que l'on attribue la première description précise des dermoïdes oculaires, autrefois désignés sous les noms de *nævus pilosus, nævus lipomatodes, lipoma crinosum.* Ryba [2] les étudia au point de vue anatomique et pathogénique, et après lui de nombreux auteurs ont rapporté des exemples de cette affection et montré les rapports qu'elle affecte avec le développement et ses anomalies [3].

Le siège de ces productions est un de leurs caractères les plus remarquables : dans la majorité des cas, elles sont situées sur le diamètre horizontal de l'œil, principalement au côté externe, au niveau du limbe scléro-cornéal ; elles empiètent alors plus ou moins sur la cornée ou sur la sclérotique, et parfois elles occupent seulement la sclérotique vers l'angle externe de l'œil. Plus rarement elles se trouvent au côté interne (de Lew père [4], Schiess-Gemuseus [5], obs. I. de Vassaux [6]).

1. Wardrop, *Morbid anatomy of the human Eye*, vol. I., p. 32, 1819 ; d'après Warlomont, article *Conjonctive* du *Dictionn. encyclop. des sc. méd.*

2. Ryba, *Ueber Dermoidgeschwülste des Bindehaut, Prager Vierteljahrschrift*, 1853, t. III.

3. Nous renvoyons pour les détails de cet historique à la thèse récente de Larbouret, *Contribution à l'étude des dermoïdes de l'œil. Thèse de Paris*, 1885, n° 203.

4. De Lew, cité par E. Cornaz, *Ann. d'oculistique*, t. XXIII, 1850, p. 29, d'après *Canstatt's und Eisenmann's Jahresbericht für 1848*, p. 101-108.

5. Schiess-Gemuseus, *Klin. Monatsbl.*, p. 135, 1877 ; d'après L. de Wecker et E. Landolt, t. I.

6. G. Vassaux, *Sur quatre cas de dermoïde de l'œil : Arch. d'ophthalmol.*, t. III, 1883, p. 16 ; obs. I, p. 18.

Virchow [1] a observé un dermoïde à la partie supérieure de la cornée. Enfin on en a encore rencontré sur la conjonctive palpébrale (de Lew père).

Il peut s'en trouver deux ou trois sur le même œil ; parfois l'affection existe symétriquement des deux côtés (Bergmeister [2], Wicherkiewicz [3]).

Le dermoïde oculaire se présente sous l'aspect d'une petite production développée en surface, dont les dimensions varient de la largeur d'une épingle à celle d'un haricot ; cette surface, généralement peu saillante, d'un gris jaunâtre, lisse et polie, laisse apercevoir à la loupe des dépressions et des aspérités, et porte souvent quelques poils fins : tantôt un simple duvet invisible à l'œil nu, tantôt des poils plus longs et comparables à des cils.

La structure des dermoïdes présente les caractères généraux de la peau : épiderme, derme avec ses papilles, follicules pileux, glandes sébacées annexées aux poils ou indépendantes ; mais les poils font défaut dans certains cas et les glandes sudoripares y sont exceptionnelles (cas de Heyfelder, Vassaux [obs. III], Brière [4]). Profondément le derme est doublé par du tissu cellulo-adipeux adhérent au tissu épiscléral.

On observe dans la structure de ces dermoïdes quelques particularités qui donnent lieu à des apparences spéciales : la couche papillaire devient très hypertrophiée ; l'épithélium prend un développement rapide, et c'est au moyen de cette modification du dermoïde que Panas interprète les tumeurs décrites par Parinaud, sous le nom de dermo-épithé-

1. Rud. Virchow, *Das einfache Dermoid des Auges : Virchow's Archiv f. path. Anat.*, 1854, Bd. VI, s. 555.

2. Bergmeister, *Soc. império-royale de méd. de Vienne*, 6 juin 1884 ; d'après *Semaine médicale*, 12 juin 1884, n° 24, p. 245.

3. Wicherkiewicz, *Ein Fall von beiderseitigen Corneoscleral Dermoid : Centralb. f. p. Augenheil*, janvier 1884, d'après *Rev. gén. d'ophthalmol.*, t. III, 1884, p. 212.

4. F. Poncet (de Cluny), *Bull. et Mém. de la Soc. de Chir.*, t. IX, 23 avril 1883, p. 348, *Rapport sur un cas de dermoïde oculaire*, par Brière (du Havre).

liomes[1] ; le tissu conjonctif peut donner, par son abondance, l'idée d'un fibrome; la graisse peut prendre à la formation de ces tumeurs une part importante (lipome congénital). Toutes ces variétés de tumeurs se rattachent en réalité aux dermoïdes de l'œil (Panas). Enfin les glandes sébacées deviennent quelquefois kystiques.

Ces productions ont une origine congénitale ; mais, à la façon des kystes dermoïdes, elles passent longtemps inaperçues et se font seulement reconnaître par les accidents qu'elles provoquent, c'est-à-dire, dans le cas particulier, par la gêne mécanique qui résulte du développement des poils à l'époque de la puberté.

Les théories pathogéniques qui ont été émises au sujet de ces dermoïdes oculaires se sont toutes inspirées des notions fournies par l'embryologie sur le développement de l'appareil visuel. Ryba (1853) attribuait leur formation à un vice de développement des paupières qui, au lieu de se souder l'une à l'autre dans toute l'étendue de la fente palpébrale, vers le quatrième mois de la vie intra-utérine, laisseraient à découvert une portion du globe oculaire, en sorte que cette portion découverte, au lieu de revêtir avec le reste de la conjonctive les caractères d'une muqueuse, prendrait, comme en général les parties exposées de l'ectoderme, la structure de la peau et la garderait après la naissance. Cette théorie s'accorde bien avec le siège habituel du dermoïde sur l'équateur horizontal de l'œil, partie que les paupières sont le plus longtemps sans recouvrir. En outre, à l'appui de ce mécanisme vient encore ce fait que le coloboma congénital de la paupière supérieure coïncide quelquefois avec un épaississement de la conjonctive et un dermoïde véritable.

D'autres auteurs ont supposé que le dermoïde se développe aux dépens d'un débris de l'invagination ectodermique qui

1. H. Parinaud, *Dermo-épithéliome de l'œil* (tumeur non décrite) : *Arch. d'ophthalmol.*, juillet-août 1884, p. 349.

donne naissance au cristallin. Cette opinion est indiquée dans un mémoire de S. Osborn (1875) [1]; elle est aussi formulée par Tillaux [2].

Plusieurs observateurs ont signalé la coexistence, avec le dermoïde oculaire, de malformations diverses dont il importe de tenir compte dans les explications pathogéniques. Sans parler du coloboma palpébral que nous venons déjà de signaler, on a parfois trouvé, comme complication des dermoïdes, des brides, des expansions cutanées, et Panas [3] a insisté sur un arrêt de développement de la face qui s'accuse par une ouverture plus grande de l'angle de la mâchoire, et sur l'existence de cicatrices congénitales au-devant du tragus ou au niveau de la commissure labiale.

La théorie émise par Van Duyse (de Gand) [4] rend compte de ces malformations variées : le dermoïde est dû, pour cet auteur, à des adhérences intra-utérines existant temporairement entre l'amnios et le tégument externe qui recouvre la vésicule oculaire, et de la même cause relèvent également les difformités coexistantes. C'est en arrêtant le développement des bourrelets palpébraux, en déterminant à ce niveau la soudure anormale des deux épithéliums qui tapissent les paupières et le bulbe oculaire, c'est en greffant, pour ainsi dire, en ce point de l'œil une portion de paupière qui s'y maintient fixée lorsque la bride vient par la suite à être rompue, que ces adhérences donnent lieu à la formation du dermoïde. Suivant l'époque de la rupture, suivant l'étendue, la solidité et la disposition de ces adhérences, on aura, soit le dermoïde simple, soit le dermoïde compliqué de malformations plus étendues, entre autres le

1. S. Osborn, *Cystic and dermoidtumours of the Eye : Saint-Thomas's Hosp. Rep., new series*, vol. VI, 1875, p. 69.

2. Tillaux, *Sur la pathogénie des dermoïdes de l'œil : Union médicale*, 30 juill. 1885, n° 104.

3. Panas, *Dermoïdes de l'œil : Union médicale*, 4 juil. 1885, n° 91.

4. Van Duyse, *Bride dermoïde oculo-palpébrale et colobome de la paupière, avec remarques sur la genèse de ces anomalies : Ann. de la Soc. méd. de Gand*, 1882.

coloboma palpébral; on conçoit également que ces malformations puissent exister indépendamment du dermoïde.

Ainsi les adhérences expliquent bien : les colobomas des paupières, les cicatrices qui peuvent les prolonger sur le front (Pflüger [1]), les faits cités plus haut de Panas, l'existence d'une cicatrice correspondant à la commissure intermaxillaire et résultant de l'enclavement d'une bride cutanée à la naissance (Bergmeister), la présence de brides ou d'expansions cutanées sur la joue (Polaillon [2], Brière), d'un lien cutané entre les deux

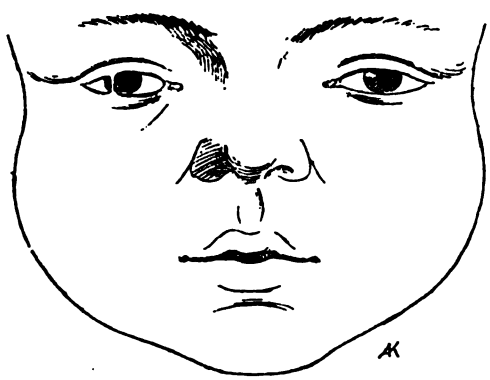

Fig. 15. — Bride congénitale interpalpébrale avec adhérence au globe de l'œil (obs. XXXIII).

yeux (Bruns [3]), de petites tumeurs verruqueuses sur le front et la tempe (Virchow), d'une tumeur congénitale près de l'oreille (Mackensie). Ces adhérences expliquent encore les malformations complexes qui sont représentées planche II [4]; on trouvait réunis, chez ce sujet, l'exencéphalie et un coloboma vertical des

1. Pflüger. *Congenitales Colobom des rechten oberen Augenlids mit einem Dermoid auf Cornea und Sklera des rechten Auges : Correspondenz-Blatt f. schweizer Aerzte*, n° 1, p. 16, 1er janv. 1883; d'après *Rev. des sc. méd.*, 1884, t. XXIII, p. 724.
2. Polaillon, *Vice de conformation des yeux : Bull. de la Soc. de Chir.*, 3e série, t. III, 28 janv. 1874, p. 58; et Dupuy, *Bull. de la Soc. anatom.*, 1874, p. 12.
3. Bruns, *Handb. d. prakt. Chir.*, I, 1859; d'après Vassaux, Mém. cité.
4. Voy. p. 202, obs. XXXVI.

quatre paupières qui se continuait directement avec des fissures de la face : bec-de-lièvre ordinaire et complexe à gauche, bec-de-lièvre commissural portant seulement sur les parties molles à droite. Ce cas était remarquable au point de vue de la théorie dont il s'agit par la persistance d'adhérences solides, sous forme de ligaments véritables, qui partaient de la masse encéphalique pour s'implanter dans les fissures anormales en se fixant dans leur trajet, au niveau des yeux, sur la conjonctive et la cornée. Enfin le fait de l'observation XXXIII (V. fig. 15, p. 159) est une confirmation très démonstrative de la théorie des adhérences appliquée à la formation du dermoïde oculaire : on remarquait, au point même où cette production siège de préférence, une bride dont les extrémités unissaient l'une à l'autre les deux paupières et qui se fixait dans son trajet sur le limbe cornéal. Cet exemple est particulièrement intéressant : car on y voit persister cette adhérence dont nous indiquions précédemment le rôle, et qui est venue s'implanter sur le bulbe oculaire en s'interposant entre les bourrelets palpébraux avant leur soudure temporaire ; puis lorsque la soudure a été effectuée, l'adhérence a persisté et est restée définitive, maintenant ainsi les deux paupières fixées au globe de l'œil. Tandis que dans le dermoïde simple l'adhérence est peu résistante et se rompt de bonne heure, dans notre cas elle s'est conservée solide et persistante. On peut rapprocher de ce fait celui de Van Duyse dans lequel une bride analogue unissait le globe oculaire à la paupière en s'étendant de la partie inférieure et externe du limbe de l'œil au quart interne de la paupière inférieure : ce cas, par rapport au nôtre, représente seulement un degré de complexité en moins.

De l'examen des faits qui précèdent, il se dégage cette conclusion que tous ces vices de conformation, malgré leur multiplicité, ont une parenté commune, puisqu'ils peuvent coexister, se combiner de diverses façons et se confondre les uns avec les autres en présentant des degrés intermédiaires. On voit

Fig. 2



Fig. 1. Kyste séreux multiloculaire du cou. Voir obs. LIX.
Fig. 2. Kyste séreux uniloculaire bilobé. Voir obs. LII.

donc que le dermoïde oculaire se lie souvent à des malformations variées et complexes du crâne et de la face ; qu'il faut, par conséquent, chercher son explication en dehors d'une circonstance purement locale et qu'il relève, aussi bien que les autres vices de conformation que nous avons signalés, d'une cause plus générale, applicable à tous, mais capable de se localiser diversement, en sorte que certains caractères particuliers puissent résulter de cette localisation spéciale. Ainsi, pour interpréter ce dermoïde oculaire, il nous a fallu étendre la question plus loin, au lieu de la limiter exclusivement à l'anomalie que nous avons en vue. En cela nous suivons une méthode qui n'est pas sans présenter quelque analogie avec celle qui nous a déjà guidés dans l'interprétation des kystes dermoïdes.

Déjà, en effet, nous avons fait appel à des vices de conformation voisins de celui que nous voulions expliquer, lorsque nous avons rapproché les kystes branchiaux des fistules congénitales du cou, pour en donner une théorie commune. Pour des raisons du même ordre, nous croyons, au sujet de la pathogénie du dermoïde oculaire, devoir préférer la théorie des adhérences, plus générale que les précédentes et qui offre l'avantage d'expliquer, non seulement le dermoïde, mais encore les vices de conformation multiples qui peuvent l'accompagner, et de les rattacher les uns aux autres par le lien d'une commune origine. Est-ce à dire pour cela que le rôle des autres facteurs invoqués par les théories précédentes soit nul et sans valeur? Il nous semble, au contraire, qu'il a son importance. Ne pourrait-on pas, en effet, les faire intervenir dans la localisation si fréquente et si remarquable de la production anormale? Si le dermoïde s'observe d'habitude sur la partie du globe oculaire qui reste le plus longtemps à découvert pendant la période du développement, n'est-ce pas parce que cette partie découverte est par cela même la plus exposée à l'établissement d'une adhérence?

D'ailleurs, il ne s'agit pas là d'une localisation exclusive du dermoïde simple; d'autres vices de conformation ayant avec

le dermoïde une affinité plus ou moins directe et justiciables comme lui de la théorie des adhérences, peuvent occuper le même siège. Tel était, en effet, le cas de la bride palpébrale dont nous parlions tout à l'heure (obs. XXXIII); tel est encore celui d'un repli conjonctival signalé dans notre observation XXXIV et qui coïncidait avec une tumeur congénitale occupant la région temporale, en partant de l'angle externe de l'œil[1]. Il semblerait qu'il y eût là un lieu d'élection pour les adhérences occupant une partie limitée de la surface du globe oculaire. Dès lors, on est conduit à penser que l'inocclusion de la fente palpébrale agit à la manière d'une cause adjuvante pour déterminer la localisation du dermoïde, la présence de l'adhérence demeurant toujours l'élément principal, puisque c'est elle qui détermine l'apparition même de cette production.

Quant à dire pourquoi se forme cette adhérence, c'est ce que nous ignorons, aussi bien d'ailleurs que nous ignorons les causes qui président, dans la formation des kystes dermoïdes, à l'enclavement d'une portion du tégument. Nous pouvons seulement constater les analogies qui existent entre les deux cas, et comparer l'une à l'autre l'adhérence superficielle qui attire au dehors une portion du revêtement cutané pour donner lieu au dermoïde oculaire, et l'adhérence profonde qui retient au milieu des tissus les éléments de ce même tégument destinés à former un kyste dermoïde.

Plaque dermoïde située sur la rétine.

Nous devons signaler ici un fait curieux observé par Follin : sur le cadavre d'une femme de soixante-dix ans, on trouva entre la choroïde et la rétine, à la partie supérieure du globe

1. Ce fait se rattache aux cas de duplicatures de la conjonctive décrites sous le nom de paupières supplémentaires. — Voy. Dubois, Fano, cités par Warlomont, art. *Conjonctive* du *Dictionn. encyclop.*, p. 588.

oculaire, une plaque dermoïde d'un centimètre et demi de long sur un centimètre de large; la face qui répondait à la choroïde était chagrinée et couverte de poils, celle qui répondait à la rétine lui était unie par quelques adhérences celluleuses; la choroïde au niveau de la plaque était dépourvue de pigment. La structure de cette plaque pilifère était d'ailleurs nettement dermoïde : elle présentait en allant de la face choroïdienne vers la face rétinienne un épiderme, un derme avec des follicules pileux et un pannicule adipeux[1].

Il paraît difficile d'admettre qu'il s'agissait là d'une simple plaque; il est plus vraisemblable de croire qu'il y avait en réalité un kyste dermoïde, dont une partie seulement présentait au complet la structure de la peau, ainsi que nous l'avons signalé en étudiant la paroi dermoïde.

Quant à la pathogénie de cette production, on pourrait peut-être l'expliquer par un enclavement de l'ectoderme, par suite d'une adhérence accidentelle avec la paroi de la vésicule oculaire. La possibilité d'un pareil enclavement se conçoit si l'on se reporte aux premiers développements de l'œil, à l'époque où la vésicule optique n'est séparée du feuillet corné que par une mince couche de mésoderme interposé[2]. Cet accident d'évolution aurait entraîné au niveau même de l'adhérence un arrêt de développement de la lamelle externe de la vésicule oculaire secondaire, celle qui doit donner naissance au pigment. En tout cas il s'agit d'un fait très exceptionnel.

1. Follin, *Bull. de la Soc. de chir.*, 2e série, t. II, 13 févr. 1861, p. 116.
2. A. Kœlliker, *Embryologie*, p. 647.

CHAPITRE II

PRODUCTIONS DERMOÏDES SITUÉES DANS LA CAVITÉ BUCCALE

On a parlé de poils implantés sur la langue, et les auteurs citent à ce propos un fait, rapporté par Amatus Lusitanus, dans lequel il s'agissait de poils trouvés sur la langue d'un homme et se reproduisant après arrachement. Mais Lebert signale ici une cause d'erreur dont il importe de tenir compte et qui montre, une fois de plus, combien il faut se méfier des apparences extérieures : examinant de prétendus poils trouvés par Bécourt sur la langue d'une jeune fille, il reconnut que ces productions étaient simplement constituées par des amas de cellules épithéliales qui s'étaient disposées en papilles capilliformes [1].

Sur le palais et le pharynx peuvent se développer des tumeurs, de volume et de structure variables, recouvertes d'une peau véritable avec poils et glandes. Ainsi Ford [2] a observé dans l'arrière-gorge d'un nouveau-né une tumeur dont la substance ressemblait à celle du corps thyroïde et dont la surface était couverte de petits poils. Lambl [3] parle d'une tumeur située dans la cavité buccale chez un enfant, dont l'extrémité postérieure se cachait derrière le voile du palais, en sorte que son insertion précise ne put être déterminée ; elle se détacha spontanément et l'on put reconnaître qu'elle était formée de tissu conjonctif

1. Lebert, *loco cit.*, *Soc. de Biol.*, 1852, — et *Anat. pathol.*, t. I, p. 263, obs. CVIII.

2. Ford, *Med. commun.*, vol. I, n° 31 ; d'après Meckel, Mém. cité, p. 124.

3. Lambl, *Beob. u. Studien aus dem Franz-Josef-Kinder-Spitale*, s. 181 ; cité par J. Arnold, *loco cit.*, p. 514.

et adipeux avec des vaisseaux, et que son enveloppe était formée par de la peau avec follicules pileux et sébacés. Clérault[1] a présenté à la Société anatomique en 1874 une tumeur solide, non kystique, implantée sur la voûte palatine d'un nouveau-né, formée de graisse et de fibres musculaires striées et recouverte d'une membrane cutanée avec épiderme, poils et glandes sébacées. Dans un cas de Barton[2], la tumeur, bien tolérée jusqu'à vingt-deux ans, insérée à la voûte du pharynx et formée de graisse et de cartilage, était revêtue d'une peau véritable avec derme, épiderme, poils, glandes sébacées et sudoripares. Hale White[3] présenta en 1881 à la Société pathologique de Londres une tumeur semblable, naissant derrière la luette chez un enfant de trois ans et extirpée par Morrant Baker; elle était également formée de graisse et de cartilage et présentait à sa surface un tégument pourvu de papilles, d'épiderme, de poils et de glandes sébacées, avec quelques glandes sudoripares. A propos de ce cas Rushton Parker cita une production analogue extirpée par Bickersteth du pharynx d'un enfant.

Des tumeurs beaucoup plus complexes de la région des maxillaires peuvent être, comme les précédentes, recouvertes, au moins sur une partie de leur surface, par un véritable tégument cutané : tels sont les faits de Hoffmann et de Hess, déjà cités (p. 52), et celui de Retzius[4]. Sur une tumeur en partie extérieure, en partie intra-crânienne, et contenant des kystes, des acini glandulaires, du cartilage et des fibres musculaires striées, Arnold[5] a trouvé une enveloppe cutanée pourvue de

1. Clérault, *Tum. congén. de la voûte palatine : Bull. de la Soc. anatom.*, 49e année, mai 1874, p. 380.

2. Barton, *Rare tumour in the pharynx : Surgical Soc. of Ireland*, nov. 26, 1880; *The Brit. med. Journ.*, dec. 18, 1880, vol. II, p. 982.

3. W. Hale White, *Dermoid tumour, probably growing from soft palate or base of skull : Trans. of the Pathol. Soc. of London*, april 5, 1881, vol. XXXII, p. 201, et *The British Med. Journ.*, april 16, 1881, vol. I, p. 597.

4. Retzius, *Svenska Lakore Sallskapets Nya Handlingar*, Bd. 3, p. 224 : *Canstatt's Jahresbericht*, 1846, IV, s. 18; d'après Ahlfeld, obs. XIV.

5. J. Arnold, *Ein Fall von congenitalem zusammengesetztem Lipom der Zunge*

poils, de glandes sébacées et sudoripares. R. Otto [1], chez un anencéphale, a observé une tumeur buccale contenant des tissus osseux, musculaire et nerveux, recouverte aussi de peau avec poils, glandes sébacées et sudoripares.

Ahlfeld a décrit une tumeur très complexe de la voûte palatine et de la paroi postérieure du pharynx, qui contenait des kystes, des tissus osseux, cartilagineux, nerveux, et à la surface de laquelle se trouvait de la peau couverte de cheveux et présentant même sur un appendice digitiforme la matrice d'un ongle.

Nous pouvons donc, pour ces productions dermoïdes non kystiques, comme nous l'avons déjà fait pour les productions kystiques, nous élever encore des faits les plus simples, que nous citions en premier lieu, aux cas beaucoup plus complexes dont il vient d'être question et passer ainsi par degrés aux tumeurs qui présentent des parties fœtales (Kidd, Wegelin, Sonnenburg, E. Muller).

Nous pouvons aussi comparer les cas les plus simples aux dermoïdes de l'œil, et, bien que nous ne puissions donner de ces tumeurs palatines une explication fondée sur des faits, il nous semble qu'un tel rapprochement se présente naturellement à l'esprit. Ici, l'origine congénitale est constante ; la présence de ces productions cutanées et des tumeurs qu'elles recouvrent est liée, dans certains cas, à des vices de conformation comparables au coloboma palpébral : telle est la fissure palatine observée par Clérault, Retzius, Arnold, Ahlfeld, Sonnenburg, R. Otto. Il importe enfin de faire observer que l'existence de ce revêtement cutané est le résultat d'un trouble de développement ; car on ne saurait invoquer ici une modification subie par l'enveloppe de ces tumeurs pour s'adapter à un milieu

und des Pharynx mit Perforation in die Schædelhœhle : Virchow's Archiv f. pathol. Anat., 1870, Bd. L, s. 482.

1. Reinhard Otto, *Ueber einen Epignathus : Arch. f. gynækol*, 1878, Bd. XIII, h. 2, s. 167.

anormal, modification de même ordre que le passage à la forme pavimenteuse de l'épithélium des polypes du nez lorsqu'ils proéminent à l'extérieur, et des polypes utérins quand ils font saillie dans la cavité vaginale. En effet, ce revêtement cutané existe dans les cas les plus simples, alors que la tumeur est tout entière dans la cavité buccale, et il peut faire défaut sur

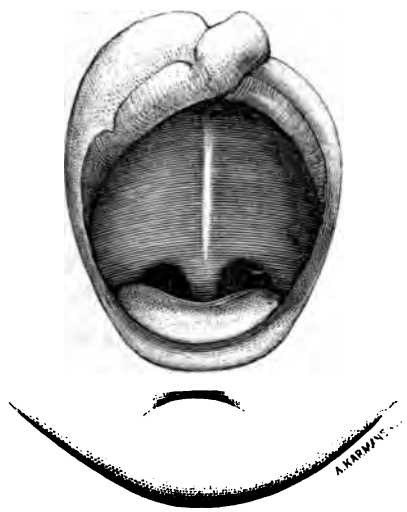

FIG. 16. — Épaississement congénital et médian du voile du palais; bec-de-lièvre compliqué.

des tumeurs volumineuses en des parties situées hors de la bouche[1].

Il semblerait qu'à un premier degré ces plaques dermoïdes de la voûte palatine soient représentées sur la ligne médiane du voile du palais, au niveau de la soudure des deux moitiés de cet organe, et, bien qu'on n'en puisse pas fournir la preuve, l'exemple reproduit figure 16 nous paraît correspondre à l'état le plus simple.

1. Nous citons pour mémoire l'interprétation avancée par Hale White; ces productions seraient la reproduction atavique des touffes de poils qui se trouvent chez le lapin sur la face interne des joues, à leur jonction avec le plancher buccal d'une part, et la base du crâne, d'autre part.

CHAPITRE III

PRODUCTIONS DERMOÏDES DES VOIES URINAIRES

La formation de poils à l'intérieur des voies urinaires était autrefois considérée comme possible. On avait observé, en effet, l'émission de poils avec l'urine; Bichat disait en avoir trouvé sur des calculs du rein [1]. Après l'important mémoire de Rayer sur le trichiasis des voies urinaires et la pilimiction, les kystes dermoïdes étant mieux connus à cette époque, on vint à concevoir des doutes sur le développement des poils à la surface des voies urinaires et à donner aux faits observés une interprétation différente. Rayer assigne trois ordres de causes à la présence des poils dans les organes urinaires :

1° Formation de poils dans les voies urinaires (trichiasis);

2° Rupture de kystes pilifères dans les voies urinaires (pilimiction);

3° Introduction de poils venus du dehors.

Cette dernière cause, en mettant à part les cas de supercherie et d'introduction volontaire de poils dans l'urèthre, est exceptionnelle. Rayer cite un cas de Thomas Paget, observé chez un homme atteint de persistance de l'ouraque et dans lequel un calcul développé autour d'un poil fut extrait par l'orifice ombilical; la présence de ce poil dans la vessie peut ici s'expliquer par sa pénétration accidentelle à travers l'ouverture de l'ouraque. Civiale pensait que, dans certains cas encore, des poils du pubis pouvaient être introduits par la sonde pendant le cathétérisme.

1. Xav. Bichat, *Anatom. générale appliquée à la physiol. et à la médecine;* Paris, an X (1801), 2e partie, p. 827.

Les faits de la deuxième catégorie sont bien autrement importants. Dans plusieurs cas, en effet, l'ouverture de kystes dermoïdes dans les voies urinaires a été constatée anatomiquement; dans d'autres, bien que la communication n'ait pas été démontrée, du moins la coexistence d'une tumeur abdominale a été reconnue, si bien qu'on doit admettre que c'est là, en somme, la cause générale, et l'on se trouve ainsi conduit à rapporter à ce mécanisme la plupart des faits d'émission de poils en même temps que l'urine, parfois avec des calculs ou des graviers (gravelle pileuse de Magendie).

Quant au développement de poils à la surface des voies urinaires, en l'absence de faits anatomiques on pouvait le nier ou tout au moins le mettre en doute. Toutefois une observation de Martini montre que le trichiasis proprement dit existe, d'une façon exceptionnelle, il est vrai, et avec des circonstances toutes particulières. Il s'agit dans ce cas remarquable d'un enfant mâle, né avec une atrésie de l'anus et de l'urèthre et mort deux jours après la naissance de péritonite généralisée; l'ouraque était persistant, la paroi abdominale amincie et incomplètement formée, bien qu'il n'y eût pas de division proprement dite ni d'exstrophie vésicale, et le rectum s'ouvrait à la partie postérieure de la vessie. Enfin, et c'est ici le point qui nous intéresse particulièrement, tandis que la partie antérieure de la vessie offrait une structure normale, sa partie postérieure, au voisinage de l'orifice intestinal, était formée par de la peau véritable avec épiderme, papilles et poils très fins, invisibles à l'œil nu. Il est impossible aujourd'hui de donner de ce fait une explication qui soit à l'abri de toute critique; mais en attendant que nos connaissances embryologiques soient plus précises et fournissent une interprétation rationnelle des différents vices de conformation des organes urinaires, nous pouvons toujours ranger cette anomalie à côté des productions dermoïdes précédemment étudiées. N'y a-t-il pas, en effet, entre ces dernières et le fait de Martini une analogie remarquable?

Comme elles la production anormale ne montrait-elle pas une structure dermoïde sur une muqueuse? Ne dépendait-elle pas en outre d'un trouble de développement? N'était-elle pas liée à des vices de conformation multiples, en particulier à la division incomplète des parois abdominales?

Enfin, est-il besoin de rappeler que de prétendues productions pileuses, décrites à la surface de certains organes, n'étaient que des apparences grossières? Tel est le cas des cœurs velus des anciens auteurs dans lesquels des fausses membranes du péricarde étaient prises pour des poils [1].

1. J. Cruveilhier, *Essai*, t. II, p. 179.

SIXIÈME SECTION

FIBRO-CHONDROMES BRANCHIAUX

On rencontre parfois dans le domaine de l'appareil branchial, principalement à la région préauriculaire, de petites productions congénitales qui présentent une certaine parenté avec plusieurs vices de conformation signalés précédemment, et dont nous croyons, pour ce motif, devoir donner une description sommaire.

Ces productions qui consistent en une petite végétation fibro-cartilagineuse, revêtue par la peau ou par une muqueuse, ont été décrites sous les noms d'appendices auriculaires, auricules surnuméraires, appendices congénitaux de la face. Nous les appellerons fibro-chondromes branchiaux, afin de rappeler dans une même expression leur structure, leur siège et leur origine.

Ces petites tumeurs ne sont pas d'une extrême rareté ; nous en avons rassemblé 12 cas personnels, dont 8 ont déjà fait l'objet d'une communication à la Société de chirurgie en 1882[1]. En outre nous en avons observé quelques autres cas sur lesquels nous n'avonspoint conservé de notes. Plusieurs auteurs les avaient déjà signalées sans parler de leur structure : on trouvera dans un travail de Morgan quelques indications à ce sujet[2].

1. Lannelongue, *Appendices congénitaux de la face : Bull. et Mém. de la Soc. de chir.*, 22 mars, 1882, t. VIII, p. 231.

2. John H. Morgan, *Two cases of congenital macrostoma accompanied by malformations of the auricles and by the presence of auricular appendages : Medico-Chirurg. Trans.*, nov. 8, 1881, vol. LXV, p. 13.

Le siège de ces tumeurs est dans les régions qui se développent aux dépens des arcs branchiaux ; mais elles ne sont pas indifféremment réparties sur tous les points de ce territoire. Dans la grande majorité des cas, en effet, elles sont préauriculaires et s'implantent un peu au-devant du tragus ou sur le tragus lui-même. Plus rarement on les observe sur la joue proprement dite, et alors elles sont situées sur la ligne qui réunit le conduit auditif externe à la commissure labiale ou au-dessous de cette ligne. Dans un cas ces productions occupaient la région de la lèvre inférieure et faisaient saillie, non en dehors, mais dans la cavité de la bouche, recouvertes par la muqueuse buccale (fig. 19). En dehors de la région faciale correspondant au bourgeon maxillaire inférieur, nous en avons observé récemment un exemple au cou (fig. 22) ; Birkett, Holmes et Heusinger ont mentionné des tumeurs analogues, associées à des fistules branchiales.

Parfois uniques, ces tumeurs sont plus souvent multiples. On en trouve assez fréquemment deux, trois ou quatre du même côté et, dans certains cas, elles siègent à la fois des deux côtés, affectant une disposition plus ou moins symétrique.

Elles se présentent sous l'aspect de petits prolongements, de forme ordinairement conoïde, qui se détachent perpendiculairement de la peau, tantôt par une large base, tantôt par une portion légèrement rétrécie qui leur donne une forme pédiculée. Elles font une saillie variable, mais toujours peu considérable ; d'habitude elles proéminent seulement de quelques millimètres ; la plus grande longueur que nous ayons observée dépassait 1 centimètre (obs. XLIX et L). Leur accroissement est toujours très limité ; parfois elles se développent un peu dans les quelques mois qui suivent la naissance, le plus souvent elles restent indéfiniment stationnaires ; ainsi chez une femme de vingt-trois ans leur hauteur atteignait seulement 3 millimètres.

Au toucher, leur consistance est ferme : elles ne s'aplatissent pas entre les doigts, mais offrent, au contraire, une certaine élasticité, et lorsqu'on les a fait plier par la pression, elles reviennent aussitôt à leur direction initiale, perpendiculaire à la peau. Elles sont mobiles sur les parties profondes auxquelles

Fig. 17. — Fibro-chondrome branchial de la face, variété préauriculaire (obs. XLIX).

elles ne paraissent se rattacher que par continuité de tissu : aussi peut-on les incliner en différents sens.

Anatomiquement, elles sont constituées par une tige centrale, formée de fibro-cartilage et entourée par la peau ou la la muqueuse buccale (V. fig. 20). Le fibro-cartilage n'est pas isolé au milieu de la tumeur et son extrémité adhérente se

continue, sous forme de lien fibreux, au delà de l'implantation, pour se perdre au milieu des parties profondes.

Les circonstances étiologiques au milieu desquelles on rencontre ces petites tumeurs ne nous apprennent rien sur leur origine. Les antécédents de famille sont nuls ordinairement ; dans un seul cas nous avons trouvé l'hérédité chez la mère d'un petit sujet.

La localisation des fibro-chondromes à la région faciale inférieure et au cou fournit un élément pour résoudre le problème de leur pathogénie et semble indiquer qu'ils se forment

Fig. 18. — Fibro-chondromes multiples de la face : *a*, tumeur préauriculaire ; *b*, tumeur implantée sur le tragus ; *c*, petite tumeur isolée.

aux dépens des arcs branchiaux. Cette opinion est confirmée par l'examen des observations qui nous montrent l'association de ces tumeurs avec différents vices de conformation de l'appareil branchial. Au cou, par exemple, on a vu ces petites productions coexister avec des fistules branchiales (Holmes, Heusinger).

Dans la région du bourgeon maxillaire inférieur, elles sont fréquemment associées à diverses malformations de l'oreille, telles que l'imperforation du conduit auditif externe (obs. XLIII et XLVIII). D'autres fois on a vu en même temps le macrostoma ou bec-de-lièvre commissural (Morgan), ou bien une cicatrice

marquant la trace de cette fente intermédiaire aux deux bourgeons maxillaires supérieur et inférieur (Morgan), ou encore une petite fistule ou dépression en cul-de-sac, située au-devant de l'oreille et représentant aussi le vestige de cette fissure de l'embryon (obs. XLIX et Morgan). Ajoutons que le maxillaire peut offrir les traces d'un arrêt de développement (Morgan); enfin dans notre observation XX un kyste dermoïde du nez coïncidait avec un fibro-chondrome préauriculaire.

Si les faits s'accordent bien avec l'opinion qui rattache la

Fig. 19. — Fibro-chondromes congénitaux proéminant dans la bouche, implantés sur la lèvre inférieure.

formation de ces tumeurs à un vice de développement de l'appareil branchial, ainsi que le pensait Paget [1], il est plus malaisé de concevoir par quel mécanisme survient ce trouble d'évolution. Dans certains cas, la petite tumeur s'implante directement sur le tragus dont elle semble une végétation, en sorte qu'on peut admettre qu'elle se développe aux dépens des cartilages du pavillon de l'oreille. Mais il n'en est plus de même pour les fibro-chondromes siégeant plus ou moins loin de l'oreille, sur la face, dans la bouche, au cou enfin. On est con-

1. Sir James Paget, *Cases of branchial Fistulæ in the external ears: Medico-Chirurg. Transact.*, nov. 27, 1877, vol. LXI, p. 41.

duit à penser qu'ils dérivent des arcs branchiaux à la manière des cartilages normaux auxquels ceux-ci donnent naissance, tels que les cartilages de l'oreille, le cartilage de Meckel, le cartilage de Reichert. Ces tumeurs constitueraient soit des végétations des cartilages normaux, soit des formations aberrantes, se développant parallèlement en quelque sorte à ces cartilages, dont elles reproduisent de plus ou moins loin le type naturel, à la façon des doigts supplémentaires par rapport aux doigts normaux.

Au cou, les fibro-chondromes peuvent être comparés aux productions cartilagineuses et osseuses qui s'observent parfois

FIG. 20. — 1. Coupe transversale à la base d'un fibro-chondrome branchial. Au centre est placée la tige de cartilage. — 2. Coupe longitudinale de la même tumeur.

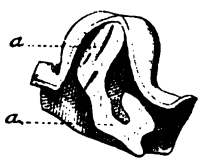

FIG. 21. — Coupe d'un fibro-chondrome congénital du cou : *a*, *a*, tige cartilagineuse bifurquée et inégale occupant le centre de la tumeur.

dans la paroi des fistules branchiales (Heusinger, Manz, Duplay), ainsi que dans les kystes dermoïdes complexes de cette région (cas de Virchow). Ces productions ostéo-cartilagineuses représentent dans les formations branchiales les rudiments d'un squelette avorté. Les fibro-chondromes du cou auraient à l'extérieur une signification analogue à celle de ces petites pièces cartilagineuses rencontrées quelquefois dans la profondeur des fistules branchiales.

Les tumeurs de la région préauriculaire, de la joue et de la lèvre inférieure auraient des rapports semblables avec les cartilages dérivés du bourgeon maxillaire inférieur. En effet, on n'est point autorisé à admettre que ces tumeurs aient toujours été en continuité avec le cartilage de Meckel, dont le siège est

au contraire assez éloigné de celui de ces productions ; et, d'autre part, il existe à leur base d'implantation un pédicule fibreux qui s'enfonce vers le maxillaire, sans qu'on puisse cependant affirmer qu'il atteint cet os.

Fig. 22. — Fibro-chondrome congénital du cou.

En résumé, sans qu'il soit possible d'indiquer un mécanisme unique pour les différents types de ces fibro-chondromes, on doit les considérer, croyons-nous, comme une anomalie de l'appareil branchial, au même titre que les fistules et les kystes

précédemment étudiés. Mais, tandis que les fistules relèvent d'un trouble de développement des fentes branchiales, les productions qui nous occupent sont des affections des arcs branchiaux, et ces deux groupes de malformations apparaissent isolément ou se combinent entre eux.

SEPTIÈME SECTION

OBSERVATIONS

Les observations que nous rapportons dans cette première partie se répartissent de la façon suivante :

Kystes dermoïdes de l'orbite et de son pourtour (20)	Queue du sourcil	8
	Partie moyenne du sourcil	3
	Front	4
	Tempe	1
	Angle interne de l'orbite	4
Kystes dermoïdes du nez		2
Kystes dermoïdes du cuir chevelu		3
Kyste dermoïde de la cavité crânienne		1
Kystes branchiaux du cou		3
Kyste sternal		1
Kyste de l'ombilic		1
Pilimiction		1

Nous y joignons un fait de kyste sébacé congénital du prépuce et une observation de kyste sébacé folliculaire du voisinage de l'orbite.

Enfin nous rapportons cinq observations de brides dermoïdes de l'œil ou de malformations ayant les plus grands rapports avec le dermoïde oculaire, et un cas de polygnathisme du maxillaire inférieur.

Observation de fistule périnéale congénitale	1
Observations de fibro-chondromes branchiaux	11

Obs. I. — *Kyste sébacé congénital de la queue du sourcil.* — Pralet

(Marie), âgée de trois mois, porte au niveau de la queue du sourcil droit une tumeur du volume d'une petite noisette et qui, au dire de la mère, augmente beaucoup depuis la naissance. La peau est mobile sur la tumeur. Le kyste est excisé en partie et la portion restante est cautérisée. A l'ouverture de la poche il est sorti d'abord un liquide citrin, puis une matière blanche d'aspectcaséeux.

Obs. II. — *Kyste dermoïde sus-orbitaire.* — Hirth (Joseph-François), âgé de six mois, présente un kyste du volume d'un gros pois, à l'angle externe de l'orbite, ou plutôt sur la région frontale, à un centimètre de l'angle externe. Il est adhérent au squelette. La poche est excisée partiellement et le reste est cautérisé. Il en est sorti une matière blanche, sébacée, mélangée de poils. La mère raconte avoir vu la grosseur le lendemain de la naissance.

Obs. III. — *Kyste dermoïde de la queue du sourcil.* — Schénot (Georges), âgé de six ans et demi, porte sur la queue du sourcil gauche un kyste du volume d'un gros pois et congénital, au dire de la mère. Extirpation le 12 avril 1878. Le kyste contient de nombreux poils.

Obs. IV. — *Kyste dermoïde du front* (V. fig. 2). — Douvie (Marie), âgée d'un mois, est apportée à l'hôpital Trousseau le 1er mai 1883.

L'enfant présente sur la région frontale, au-dessus du sourcil gauche, une petite tumeur du volume d'un pois, rénitente, sans adhérence au squelette. On ne trouve dans la famille aucune affection congénitale ; l'enfant d'ailleurs se porte bien et ne présente rien de particulier sur le reste du corps.

Incision courbe à concavité supérieure ; dissection attentive de la poche qui est complètement extraite. A l'ouverture du kyste on trouve une petite quantité de liquide et une matière blanche mélangée de quelques petits poils.

Obs. V. — *Kyste dermoïde du front* — X..., enfant âgé de six mois et demi, porte sur le front, à 2 centimètres environ au-dessus de la queue du sourcil gauche, une petite tumeur allongée transversale-

ment et du volume d'un petit haricot. La peau glisse facilement au-devant d'elle ; au contraire elle est absolument adhérente aux os du crâne. Elle est très dure en apparence et assez comparable à une exostose ; un examen minutieux est nécessaire pour y reconnaître la fluctuation. La mère s'est aperçue de la tumeur quelques jours après la naissance ; mais son volume a surtout augmenté durant ces quinze derniers jours. En même temps, cet enfant est atteint du premier degré de l'hypospadias. Le gland est encapuchonné et adhérent dans la plus grande partie de son étendue, sauf au niveau de son sommet et de sa partie inférieure et médiane : là, la peau présente une petite ouverture ogivale à travers laquelle on aperçoit une petite gouttière du gland ; à la partie inférieure de cette gouttière, on remarque l'orifice uréthral qui est assez étroit.

Le 8 juin 1883, extirpation du kyste qui renferme de la matière sébacée et des poils follets.

Obs. VI. — *Kyste dermoïde de la partie moyenne du sourcil.* — Aubert (Albert), âgé de quatre ans. Kyste congénital siégeant à la partie moyenne du sourcil droit, offrant le volume d'un petit pois, mobile, attaché au périoste par quelques adhérences. Le 27 juin 1883, ouverture et dissection de la poche. L'examen montre la présence de poils et d'épiderme.

Obs. VII. — *Kyste dermoïde de la queue du sourcil.* — Fille de dix-neuf mois. Kyste congénital de la queue du sourcil. Extirpation totale. Contenu sébacé, mou, blanchâtre. La paroi présente un derme, un épiderme, des follicules pileux et des glandes sébacées.

Obs. VIII. — *Kyste congénital de la queue du sourcil.* — Metz (Marie), âgée de six mois (27 mai 1884). Kyste congénital siégeant à la queue du sourcil gauche, et offrant le volume d'un petit haricot. Il adhère au frontal qui est dénudé par l'opération.

Obs. IX. — *Kyste sébacé congénital de la queue du sourcil.* — Kostry (Adèle), âgée de douze ans, salle Giraldès, n° 43, service de Lannelongue.

L'enfant est venue au monde avec une petite tumeur située au niveau de la queue du sourcil gauche. Cette tumeur qui était à l'origine grosse comme une tête d'épingle a augmenté depuis; d'après la mère, elle serait plus volumineuse à certains moments.

Le 10 décembre 1884, ablation du kyste, qui est adhérent aux parties voisines. Pendant l'opération, la poche est crevée et son contenu sort par expression comme celui des kystes sébacés ordinaires.

Obs. X. — *Kyste dermoïde de la région moyenne du sourcil.* — X..., fille âgée de quatre mois, nous est présentée à la consultation de l'hôpital Trousseau le 14 février 1885.

Elle porte, à l'union du tiers externe et des deux tiers internes du sourcil gauche, au niveau même de l'implantation des poils, une petite tumeur, qui fut remarquée pour la première fois à l'âge d'un mois et qui depuis a graduellement augmenté de volume. Elle offre actuellement les dimensions d'une petite noisette; elle est fluctuante et roule facilement sous le doigt.

Une incision horizontale intéressant la peau et l'orbiculaire des paupières, met à nu la tumeur, qui est disséquée sans difficulté et n'offre que de légères adhérences avec le squelette.

Le contenu est une bouillie d'un blanc éclatant au milieu de laquelle on découvre quelques poils follets.

La paroi kystique, mince et souple, a l'aspect d'une peau fine et demi-transparente. Histologiquement elle est formée d'un derme et d'un épiderme avec des follicules pileux, des glandes sébacées volumineuses et quelques tubes glandulaires contournés qui représentent très probablement des glandes sudoripares. La surface du derme est plane ou légèrement ondulée, mais dépourvue de papilles véritables.

Obs. XI. — *Kyste dermoïde au-dessus du sourcil* (V. fig. 1). — Mosser (Jean-Pierre), âgé de trois mois, est apporté à la consultation de l'hôpital Trousseau, le 23 avril 1885.

Cet enfant est jumeau; son frère est bien portant et bien conformé. La mère a eu treize enfants, qui ne présentaient pas de vices de conformation.

Trois semaines après la naissance, on remarqua au sourcil gauche une petite tumeur qui grossit peu à peu. Actuellement elle offre le

volume d'une noisette; elle est tendue, de consistance lipomateuse et occupe le tiers externe du sourcil, ou plutôt elle est située un peu au-dessus du sourcil et empiète légèrement sur la tempe. La peau est mobile sur la tumeur, qui est très adhérente aux parties profondes. Pendant l'extirpation, on constate que le kyste est situé sous l'orbiculaire et adhère intimement au frontal, qui le loge en partie dans une dépression en godet.

La paroi est mince et d'aspect cutané. Le contenu est de la matière sébacée mélangée de quelques poils follets. L'examen histologique montre dans la paroi l'existence d'un derme et d'un épiderme avec follicules pileux, glandes sébacées et glandes sudoripares. Il n'y a pas de papilles. La couche cornée de l'épiderme est en grande partie desquamée.

Obs. XII. — *Kyste dermoïde de la région moyenne et interne du sourcil.* — Lebaigue (Henriette), âgée de sept mois.

Quinze jours après la naissance, on remarqua, au sourcil gauche, une grosseur du volume d'une lentille, qui augmenta peu à peu. Actuellement elle a les dimensions d'une petite noisette; elle est peu mobile sur les parties profondes, tandis que la peau glisse facilement au-devant d'elle. Elle est située au niveau de la partie moyenne du sourcil, plutôt cependant sur sa moitié interne. Elle descend jusqu'au rebord orbitaire, mais n'envoie pas de prolongement dans l'orbite.

Le 28 avril 1885, une incision horizontale met à nu la tumeur, qui est énucléée; la paroi adhère au frontal par un court pédicule. Elle contient, outre quelques gouttes de sérosité, de la bouillie athéromateuse d'un blanc mat. La surface interne de la poche est tapissée d'épiderme offrant les caractères de l'épiderme normal. Le derme sous-jacent présente des vaisseaux sanguins abondants et dilatés ; en outre, on y rencontre par places des infiltrations sanguines diffuses qui résultent sans doute de l'opération. La paroi forme de nombreux plis, mais il n'y a point de papilles; on n'y trouve point non plus de poils ni de glandes.

Obs. XIII. — *Kyste dermoïde de la queue du sourcil.* — Fleish (Louis), douze ans et demi, mort dans le service de Triboulet, mai 1885.

Kyste du volume d'une noisette, roulant sous la peau, situé au niveau de la queue du sourcil droit. La tumeur est congénitale, d'après le témoignage des parents. Elle adhère par sa partie profonde au frontal par un pédicule. Le contenu est une bouillie d'un blanc jaunâtre au milieu de laquelle se trouvent des poils fins et blanchâtres.

L'examen histologique de la paroi y fait reconnaître une couche épithéliale dont les contours cellulaires sont mal définis, ce qui s'explique par le mauvais état de conservation dans lequel se trouvait ce kyste recueilli à l'autopsie. On y constate aussi la présence de poils et de sections de tubes glandulaires dont l'épithélium est très altéré.

Obs. XIV. — *Kyste dermoïde de la tempe gauche.* — Jaxel-Belletex (Jeanne), âgée de sept mois, porte sur la région temporale gauche, à l'extrémité de la queue du sourcil, une petite tumeur qui fut remarquée pour la première fois à l'âge de trois mois. La tumeur, grosse comme une noisette, adhère au frontal ; la peau, mobile sur elle, est tendue à son niveau et présente un aspect blanchâtre.

Extirpation le 25 juin 1885. On constate, pendant la dissection du kyste, qu'il est situé au-dessous de l'orbiculaire et qu'il offre des adhérences avec le périoste du frontal.

Il contient une matière sébacée d'un blanc mat. La paroi est formée d'un derme et d'un épiderme. Elle présente des follicules pileux en voie de formation ; ceux-ci montrent une papille bien caractérisée, mais il n'y a pas encore de cône kératinisé.

Obs. XV. — *Kystes congénitaux situés symétriquement à la queue des deux sourcils.* — Louvain (Maria), âgée de six semaines, nous est présentée à l'hôpital Trousseau le 23 septembre 1885.

Cette enfant porte à la partie externe du sourcil, des deux côtés, de petites tumeurs à peu près exactement symétriques ; celle de droite est située sur la ligne même du sourcil, à son extrémité externe ; celle de gauche est un peu au-dessous, de manière à empiéter sur le bord de l'orbite. Ces tumeurs ont le volume d'une lentille ; elle ont un peu grossi depuis la naissance. Leur consistance est ferme ; elles roulent sous la peau et ne semblent pas nettement adhérer au squelette.

L'enfant est née à terme et bien conformée du reste. La grossesse a été bonne. Les parents sont bien portants.

Obs. XVI. — *Kyste dermoïde à l'angle interne de l'orbite.* — Leroux (Armand), trois ans et demi, est amené à l'hôpital Sainte-Eugénie le 7 novembre 1877.

L'angle interne de l'œil droit de cet enfant est occupé par une tumeur qui s'étend de l'arcade sourcilière au rebord orbitaire inférieur. Elle est située dans l'orbite, en arrière de l'apophyse montante du maxillaire supérieur; elle fait sur la peau un relief très apparent. Son grand axe, dirigé verticalement, est à peu près deux fois plus étendu que son diamètre transversal. L'angle interne des paupières paraît abaissé. La tumeur est profondément située, car elle ne jouit d'aucune mobilité dans le sens vertical ni dans le sens transversal; elle n'a aucune adhérence avec la peau, qui glisse facilement au-devant d'elle; elle est élastique, tendue et comme fluctuante. Elle ne gêne pas les fonctions de l'œil ni celles des paupières; il n'y a pas d'épiphora.

La mère s'est aperçue de cette tumeur quand l'enfant avait huit mois; depuis la grosseur a augmenté progressivement.

La ponction exploratrice, faite avec la seringue de Pravaz, n'amène pas de liquide; le bout de la canule promené dans la tumeur crie comme sur du cartilage. L'examen micrographique des matières ramenées montre des cellules épithéliales avec des globules graisseux.

Le 18 novembre, le kyste est ouvert par une incision; il sort une quantité considérable de matière sébacée avec des poils follets. Un stylet peut s'engager dans l'orbite à 2 ou 3 centimètres de profondeur. L'enfant a guéri, mais il n'a pas été suivi après la cicatrisation de la plaie.

Obs. XVII. — *Kyste dermoïde de la partie interne du sourcil.* — Læcker, garçon de cinq mois, est amené le 17 mars 1884 à l'hôpital Trousseau. Il porte depuis sa naissance un kyste du sourcil gauche, siégeant à la partie interne et adhérent à l'arcade orbitaire; son volume est celui d'un pois chiche.

Ce kyste est extrait complètement; la poche adhérait au tissu osseux du frontal. Le contenu est de la matière sébacée. La paroi

présente un derme et un épiderme, mais sans poils, ni glandes, ni papilles.

Obs. XVIII. — *Kyste sébacé congénital du grand angle de l'œil au niveau de la commissure palpébrale.* — Madron (Aline), âgée de deux ans et demi, est amenée à la consultation de l'hôpital Trousseau le 5 avril 1884.

Elle porte à l'angle interne de l'œil droit une tumeur qui forme une saillie arrondie du volume d'un gros pois. Cette tumeur occupe la commissure palpébrale et s'étend en avant presque jusqu'à la ligne médiane du nez; de haut en bas, elle va de l'arcade sourcilière au rebord orbitaire inférieur. Elle est dure, tendue et donne la sensation d'une fluctuation difficile à percevoir, comme dans les kystes sébacés tendus. Elle n'est pas réductible; profondément elle adhère au squelette et paraît s'engager dans l'orbite. En présence de cette tumeur on peut émettre trois hypothèses : 1° tumeur lacrymale congénitale; 2° méningocèle ou encéphalocèle; 3° kyste sébacé. D'après l'ensemble des caractères je m'arrête à l'idée d'un kyste sébacé.

Par une incision verticale, la tumeur est mise à découvert et énucléée aux deux tiers, et la portion saillante est extirpée; puis la poche est grattée et cautérisée au nitrate d'argent.

A l'incision de la tumeur il s'est écoulé un liquide séreux, puis il est sorti une matière blanchâtre ayant l'aspect du contenu des kystes sébacés. La paroi n'a pas été examinée.

Obs. XIX. — *Kyste dermoïde prélacrymal.* — Bégu (Alphonsine), âgée de douze ans et demi, porte dans la région prélacrymale du côté droit, un peu au-dessous du sac lacrymal, une petite tumeur du volume d'un gros pois, roulant sous la peau, et sans adhérence au squelette. Elle s'est développée depuis deux ou trois mois seulement.

Opération, le 12 juin 1885. Dissection de la poche qui renferme une bouillie blanchâtre.

La paroi est formée de derme revêtu d'épiderme. Ce dernier présente une épaisseur inégale suivant les points, mais on y trouve toutes ses couches normales : cellules cylindriques dans la profondeur, cellules polyédriques du corps muqueux, *stratum granulosum,*

stratum lucidum, et cellules cornées en partie desquamées. On n'observe dans la paroi ni papilles, ni poils, ni glandes.

Obs. XX. — *Kyste congénital du dos du nez* (V. fig. 3). — Barthélemy (Louise), âgée de vingt mois (1883).

Cette enfant porte, à la hauteur de la partie moyenne du nez, une tumeur médiane qui proémine sur le dos du nez et s'étend aussi un peu sur les faces latérales. Son volume est celui d'un petit haricot. Elle est un peu plus allongée dans le sens vertical que dans le sens transversal. La peau qui la recouvre est légèrement rosée. Quand on l'examine avec soin, on remarque que cette peau est amincie, mais mobile sur la tumeur. De plus, en prenant la tumeur entre les doigts, on reconnaît qu'elle est mobile sur le squelette, au moins dans le sens latéral; la mobilité est plus difficile à apprécier dans le sens vertical. Cette tumeur est tendue, élastique, et, malgré son petit volume, on y trouve une fluctuation véritable. Tout à fait à sa partie inférieure se voit, sur la peau qui la recouvre, un petit orifice circulaire extrêmement ténu, marqué seulement par une dépression. Toutes les parties voisines sont saines et normales, et le squelette du nez est intact. On doit cependant noter un léger strabisme convergent double, ainsi que la présence, en avant de l'oreille gauche, d'un appendice cutané long d'un demi-centimètre, immédiatement situé en avant du tragus; cet appendice proémine à la manière d'une corne; il est fibro-cartilagineux. L'apparence de cette enfant dénote une bonne santé; elle n'a pas fait de maladie depuis sa naissance. Les renseignements de la mère sont bons au point de vue de sa santé, et elle nous assure que le père se porte bien. A l'égard de la tumeur du nez, la mère nous dit que lorsque l'enfant est venue au monde, on remarqua qu'elle avait le nez un peu bombé, mais on ne s'en est pas préoccupé, et l'enfant fut placée en nourrice au bout de quinze jours. Plus tard, la mère alla la voir et elle remarqua alors que, de temps en temps, il apparaissait sur le dos du nez, au niveau du gonflement, une perle d'un liquide transparent (une goutte de sueur comme elle l'appelle) : cet écoulement durait toute la journée; puis il s'est arrêté et c'est alors que la tumeur du nez est devenue plus visible.

L'extirpation de la tumeur montre qu'il s'agit d'un kyste renfermant des poils, et la paroi examinée offre la structure du derme revêtu d'épithélium.

Extirpation, le 28 mars 1885. Enucléation facile; la tumeur adhère au périoste par quelques trousseaux fibreux ; il n'y a pas de dépression osseuse. Pansement de Lister. Guérison en quelques jours. La paroi est mince, lisse et d'un blanc nacré. Le contenu est une matière sébacée d'un blanc mat mélangée de poils follets. Examen histologique : la paroi est constituée par un derme et un épiderme ; dans ce dernier, l'aspect crénelé des cellules du corps muqueux est très manifeste et le *stratum granulosum* contient des gouttelettes d'éléidine très nettement visibles. Presque partout le derme offre une surface plane; cependant en quelques points se voient de petites papilles très courtes et rudimentaires. La paroi présente des follicules pileux et des glandes sébacées bien développées, mais elle est dépourvue de glandes sudoripares.

Obs. XXIII *bis.* — *Kyste dermoïde au niveau de la fontanelle antérieure.* — Gervais (Henri), âgé de cinq ans et demi, est conduit à l'hôpital Trousseau le 3 mars 1886.

Cet enfant porte depuis l'âge de huit mois, au dire de son père, une petite tumeur au niveau du bregma; cette tumeur avait à peu près à cette époque le volume actuel. Elle est située au niveau de la fontanelle antérieure, sur la ligne médiane, un peu déjetée cependant du côté gauche. Sa forme est arrondie et son volume représente celui d'une petite amande. La peau qui la recouvre est normale et semble indépendante de la tumeur. Sa consistance est intermédiaire entre la dureté et la mollesse; elle donne l'impression d'une poche assez épaisse avec un contenu minime. Cette tumeur n'est pas très mobile sur les parties profondes. A son niveau on sent une dépression très notable de la paroi crânienne. Ajoutons enfin que la tumeur est dépourvue de battements et qu'elle n'est nullement réductible.

Opération, le 3 mars. Une incision transversale des téguments met à nu la tumeur ; celle-ci n'adhère pas à la peau, mais elle tient assez fortement au péricrâne ; sa paroi profonde est décollée avec la curette ; les adhérences les plus fortes sont sectionnées avec le bistouri. La tumeur enlevée, on apprécie plus nettement la dépression en cupule de la paroi crânienne qui lui formait une sorte de loge.

La tumeur est formée par une enveloppe assez dense. Le contenu a l'apparence de la matière sébacée. Un examen rapide ne fait pas découvrir de poils dans son intérieur. Mais la tumeur étant plongée dans l'alcool et le contenu sébacé se désagrégeant, les poils flottent

dans le liquide et deviennent apparents. Ils sont pour la plupart implantés sur la poche et longs de plusieurs millimètres.

L'examen histologique de la paroi montre qu'elle est constituée par un derme sans papilles, recouvert d'une couche peu épaisse d'épiderme. On y trouve des follicules pileux auxquels sont annexées des glandes sébacées.

Obs. XXIV. — *Kyste pileux intra-crânien. Hydrocéphalie. Vestiges d'un pédicule rattachant le kyste au cuir chevelu.* (Société anatomique, 1885). (Communiquée par F. Widal, interne des hôpitaux). Pièce conservée dans la collection de l'hôpital Trousseau (V. fig. 13, p. 125). — Kirsch (Anna), âgée de sept ans et demi, entre le 3 septembre 1885 à l'hôpital Trousseau, salle Blache, n° 9, dans le service de Triboulet.

Cette enfant a toujours été maladive, peu active et d'une intelligence très obtuse. Au dire des parents, vers l'âge de trois ans seulement, la tête est devenue énorme et a commencé à présenter tous les caractères de l'hydrocéphalie. Il y a quelques mois seulement la petite malade a été prise, à des intervalles plus ou moins rapprochés, de nausées, de vomissements, de vertiges et surtout de convulsions. Les membres inférieurs ont été frappés bientôt de parésie; la vue s'est affaiblie, et lorsque l'enfant entre à l'hôpital elle ne peut plus marcher; la parésie a même gagné les membres supérieurs; la vue est tout à fait perdue et l'amaurose est complète; les globes oculaires, très saillants, présentent du nystagmus. Le facies exprime l'hébétude, les réponses sont lentes et inintelligentes; la sensibilité générale est presque intacte, à part une légère hyperesthésie des quatre membres. Ajoutons que la malade se plaint fréquemment de douleurs occipitales.

Du 3 septembre au 1er octobre, à trois reprises différentes, l'enfant est prise de vomissements et de convulsions suivies de contracture; pendant ces attaques la température s'élève entre 39°,5 et 40°; le facies devient vultueux et le délire est presque continuel. Chaque fois la durée des accidents ne dépasse pas trois ou quatre jours.

Le 3 octobre survient une quatrième et dernière attaque, accompagnée de fièvre intense et de diarrhée, et l'enfant meurt dans le coma le 8 octobre.

Autopsie. — Les viscères ne présentent rien de particulier à signaler.

Le crâne est volumineux, ses dimensions sont augmentées surtout dans son diamètre bi-pariétal. Ses parois osseuses sont minces et partout transparentes.

A l'ouverture de la boîte crânienne il s'écoule du liquide céphalo-rachidien en abondance. Des adhérences de méningite chronique unissent la dure-mère à la pie-mère.

L'ablation du cerveau se fait aisément; mais il n'en est pas de même pour le cervelet qu'on ne peut séparer complètement de la tente cérébelleuse; on ne parvient à extraire le cervelet qu'en laissant adhérente à la dure-mère une portion de la membrane d'enveloppe d'un kyste, qui se trouve ainsi à découvert au milieu de la substance cérébelleuse.

Sur l'encéphale enlevé, on constate d'abord que la surface des circonvolutions est aplatie et que le cerveau ressemble à une vaste poche remplie de liquide. A l'ouverture des hémisphères, on trouve les ventricules latéraux distendus par une énorme quantité de liquide et les trous de Monro sont assez dilatés pour laisser passer le pouce; la surface interne des ventricules latéraux et moyen offre l'aspect lavé.

Mais la lésion la plus intéressante se trouve dans le cervelet. En pleine substance cérébelleuse apparaît, en effet, un kyste du volume d'une orange environ. Il s'enfonce entre les deux lobes latéraux et déprime le lobe moyen de telle façon que la voûte du quatrième ventricule est affaissée sur le plancher. La partie postérieure de la fente de Bichat et la veine de Galien sont également comprimées par la tumeur, et c'est peut-être à cette compression qu'il faut rapporter l'hydrocéphalie ventriculaire. Les lobes latéraux du cervelet n'arrivent pas à recouvrir toute la partie supérieure du kyste, et à ce niveau la poche kystique fait corps avec la tente du cervelet; cette adhérence a été cause de la déchirure qui laisse à découvert le contenu du kyste. Celui-ci consiste en une masse grumeleuse d'un blanc jaunâtre, assez consistante et rappelant la mie de pain mâchée; elle est parsemée de cheveux enroulés, intimement mélangés à la masse; leur longueur est de 5 ou 6 centimètres, leur nombre assez considérable et leur épaisseur presque normale. La paroi kystique, résistante et épaisse de 2 millimètres environ, se laisse décortiquer de la substance cérébelleuse.

La paroi kystique, réunie à la tente du cervelet, présente avec le squelette une adhérence intéressante au niveau de la protubérance occipitale interne. En examinant, par sa face interne, la dure-mère qui recouvre les fosses cérébelleuses de l'occipital, on remarque

qu'elle offre la disposition d'un infundibulum dont le sommet est rattaché à l'occipital sous forme d'une adhérence fibreuse. De la sorte celle-ci constitue à la dure-mère et à la poche kystique, qui lui est adhérente, une espèce de petit pédicule. La languette fibreuse pénètre dans l'épaisseur de l'occipital par un petit canal osseux à bords arrondis et dirigé de bas en haut; elle semble se perdre dans l'épaisseur de l'os. C'est au niveau de la partie inférieure de la protubérance occipitale interne que se fait sa pénétration dans l'occipital, sur les dernières inégalités qui composent par leur ensemble cette éminence.

D'autre part, en séparant le cuir chevelu de la voûte crânienne, on reconnaît l'existence d'une adhérence semblable, mais plus courte, sous forme d'un petit pédicule qui, né de la face profonde du cuir chevelu, s'engage dans l'occipital en se dirigeant en bas pour se perdre également dans l'épaisseur de l'os. La pénétration de cette dernière adhérence ne se fait pas au même niveau que celle de la précédente, mais à 1 centimètre au-dessus, au niveau de la protubérance occipitale externe, à peine marquée chez ce sujet.

Ainsi, l'on constate l'existence d'adhérences reliant d'une part la paroi kystique à l'occipital et d'autre part l'occipital au cuir chevelu. Bien que ces deux pédicules ne soient pas exactement au même niveau, bien que tous deux soient adhérents à l'occipital et qu'ils ne se trouvent peut-être pas en continuité complète, il nous semble que leur conformation semblable, la direction commune de leur trajet doivent les faire considérer comme les deux parties d'un même ensemble, ayant été primitivement en continuité et séparées plus tard, sans doute par le développement du squelette.

Examen histologique. — L'examen histologique est pratiqué dans le laboratoire du professeur Cornil. Le contenu du kyste se montre composé de cellules sébacées et de cellules épithéliales plates. La paroi est formée de tissu fibreux renfermant beaucoup de fibres élastiques; elle est tapissée d'un revêtement d'épithélium plat disposé en trois, quatre, cinq rangées, et même davantage. Sur la rangée la plus superficielle, on remarque des cellules prêtes à se détacher de la paroi. Sur les différentes coupes que nous avons faites, nous n'avons pas rencontré la structure de la peau normale.

Obs. XXV. — *Kyste dermoïde du cou, succédant à la fermeture d'une fistule branchiale.* — Derenne (Herminie), âgée de onze ans.

Cette enfant porte sur la partie latérale gauche du cou, près de la ligne médiane, au-dessous du cartilage thyroïde et reposant sur la partie latérale du cartilage cricoïde, une tumeur du volume d'une petite noisette. Cette tumeur présente en son centre un point semblable à la trace d'un follicule pileux. Elle est très mobile sur les parties profondes et la peau est aussi mobile au-devant d'elle.

En interrogeant la mère, on apprend que l'enfant est venue au monde avec une fistule congénitale qui s'est fermée et à laquelle a succédé une petite grosseur ; celle-ci est restée stationnaire et a depuis augmenté peu à peu.

Par l'incision, il sort un liquide visqueux, couleur gelée de groseille ; j'excise la plus grande partie de la poche et je cautérise le fond au nitrate d'argent. Il est probable que le fond adhère au larynx, mais je ne puis m'en assurer. — Trois semaines après, la plaie est cicatrisée. L'examen de la paroi démontre qu'elle a une structure cutanée ; elle présente un derme pourvu de papilles aplaties et presque effacées en certains points, mais saillantes et normales en d'autres. L'épithélium est pavimenteux ; il n'y a pas d'épithélium vibratile.

Ce fait est doublement intéressant : 1° parce qu'il offre un exemple de kyste résultant de la fermeture d'une fistule branchiale ; 2° parce que l'on pouvait croire à l'existence d'un kyste qui se serait développé aux dépens d'un follicule pilo-sébacé s'ouvrant au point culminant de la tumeur.

Obs. XXVI. — *Kyste dermoïde thyro-hyoïdien.* — Bertrand (Marthe), âgée de quatre ans, salle Giraldès, n° 20, service de Lannelongue.

Cette enfant porte au-devant du cou une petite tumeur, exactement médiane et située au niveau de l'espace thyro-hyoïdien. Elle a le volume d'une petite noisette et fait légèrement saillie sous la peau ; elle suit pendant la déglutition les mouvements du larynx, auquel elle semble adhérer par un pédicule. Elle ne détermine d'ailleurs aucune gêne fonctionnelle. C'est il y a quinze jours seulement que cette tumeur a été remarquée, et depuis elle a un peu augmenté. D'après les renseignements fournis par la mère, on ne connaît aucun vice de conformation dans la famille.

Le 18 avril 1885, la tumeur est mise à découvert au moyen d'une incision médiane et enlevée par dissection. On sectionne en arrière

le pédicule qui rattache la tumeur au larynx, et l'on cautérise ce pédicule au nitrate d'argent.

La paroi est mince, souple, blanchâtre et d'apparence cutanée. Elle contient une bouillie athéromateuse. Examen histologique. La paroi est revêtue d'épiderme avec corps muqueux, *stratum granulosum,* pourvu de grains d'éléidine. Le derme sous-jacent contient des fibres musculaires lisses.

Des glandes sébacées sont annexées aux follicules pileux. On trouve en outre dans la paroi des tubes glandulaires qui appartiennent peut-être à des glandes sudoripares.

Obs. XXVII. — *Kyste canaliculé du cou.* — M. Gillet, vingt-huit ans, porte au côté droit du cou, à 2 centimètres de la ligne médiane, immédiatement au-dessus du bord inférieur du cartilage thyroïde, une ouverture grosse comme une tête d'épingle sur une cicatrice provenant de l'incision d'une tumeur, à l'âge de cinq mois. La nourrice se rappelle avoir vu la grosseur dès la naissance. A cinq mois J. Cloquet l'ouvrit, et depuis il est toujours resté une fistule qui tantôt se fermait, tantôt se rouvrait, et qui a résisté aux injections iodées. Le liquide qui s'en écoule est épais et ressemble au blanc d'œuf.

Un stylet introduit dans le trajet remonte jusqu'au bord supérieur du cartilage thyroïde, et là paraît s'engager sous le bord inférieur de l'os hyoïde ; il ne semble pas libre dans une cavité ; en tout cas, il atteint le fond du trajet. Le trajet se dessine sous la peau comme un cordon.

Obs. XXVIII. — *Kyste dermoïde présternal.* — Kyste extirpé chez une jeune fille de seize ans ; il siégeait sur la ligne médiane au-dessous de la fourchette sternale ; il affectait une disposition canaliculée. Le contenu renfermait de nombreux poils follets.

Obs. XXIX. — *Kyste pédiculé de l'ombilic.* — Cosse Émile, âgé de huit ans, est amené à la consultation de l'hôpital Trousseau le 26 septembre 1885.

Cet enfant porte à l'ombilic une petite tumeur du volume d'une noisette, adhérente à la partie inférieure droite de la cicatrice ombi-

licale, au moyen d'un pédicule étroit et long de 2 millimètres environ. Cette tumeur est lobulée à sa surface et présente notamment deux bosselures principales; la peau qui la recouvre est mince, mobile et sillonnée de fines arborisations vasculaires. Sa consistance est mollasse, et la palpation y fait reconnaître une fluctuation obscure. L'anneau ombilical n'est nullement élargi et la tumeur est absolument irréductible.

C'est il y a trois ans seulement que la mère a remarqué cette tumeur, mais la tante qui a élevé l'enfant l'avait toujours vue depuis l'âge de trois ans. Un frère du petit malade était atteint d'une hernie ombilicale.

Une ligature est placée sur le pédicule et ce dernier est sectionné au-dessus de la ligature; l'écoulement sanguin est insignifiant.

L'ouverture de la tumeur montre qu'il s'agit d'un kyste à parois lisses, contenant un liquide jaunâtre et des grumeaux sébacés blanchâtres.

Examen histologique. — Les coupes de la paroi kystique présentent deux surfaces épidermiques, l'une correspondant à la peau de la cicatrice ombilicale, l'autre au revêtement du kyste. Les caractères de cet épiderme sont à peu près les mêmes sur les deux faces; cependant le *stratum lucidum* est plus mince sur l'épiderme du kyste et les cellules cornées sont desquamées en grande partie et colorées en rose; en outre, l'épaisseur de cet épiderme du kyste présente des variations notables, et il n'y a de ce côté aucune trace de papilles, tandis qu'on en observe de petites sur la face libre. Entre les deux couches épidermiques se trouve une couche conjonctive contenant des vaisseaux; en quelques points elle montre une tendance à se dédoubler en deux lames, et même ce dédoublement s'est opéré sur plusieurs coupes par le fait des manipulations, en sorte que la poche est divisée en deux parois formées chacune d'un derme et d'un épiderme sans poils ni glandes (V. fig. 5, p. 65).

Obs. XXX. — *Pilimiction chez l'homme.* — M. X... souffre d'accidents urinaires depuis une quinzaine d'années. Les premiers accidents consistèrent en une difficulté très grande de la miction, accompagnée d'une légère hématurie. Puis il se développa de la cystite, et depuis environ cinq ans le malade rejette avec l'urine de petits calculs phosphatiques qui ont parfois fait obstacle au cathétérisme et produit une obstruction passagère de l'urèthre.

Depuis deux ans, le malade a remarqué dans son urine la présence d'un certain nombre de petits poils; il pensa d'abord qu'ils provenaient des vêtements ou des couvertures, mais comme ils n'apparaissaient que par intervalles, tous les dix, douze ou quinze jours, son attention fut éveillée et il vit bientôt sortir directement par l'urèthre une petite masse de quatre ou cinq poils frisés, longs d'environ 1 centimètre 1/2. Cette émission de poils continue depuis lors.

Obs. XXXI. — *Kyste sébacé congénital du prépuce.* — Ebert (Émile), âgé de quatre mois, est apporté à la consultation de l'hôpital Sainte-Eugénie le 17 avril 1878.

Cet enfant porte au prépuce un kyste qui vient proéminer dans l'orifice préputial sous forme d'une tumeur ayant le volume d'un gros grain de riz et de consistance élastique. Ce kyste est plutôt en rapport avec la muqueuse préputiale qu'avec la peau; en effet, on sépare assez aisément la peau de la surface du kyste, tandis que la muqueuse lui est plus intimement unie; il est aussi plus directement placé sous la muqueuse que sous la peau. D'après la mère, la tumeur existe telle quelle, sans aucune modification, depuis la naissance.

Une ponction donne issue à un liquide louche, jaunâtre, laiteux et d'aspect purulent. La poche est excisée; elle est tapissée d'épithélium.

Obs. XXXII. — *Kyste sébacé, d'origine glandulaire, siégeant au voisinage de l'orbite, chez une petite fille.* — Wattez (Gabrielle), âgée de six ans, présente au-dessous de la commissure externe des paupières, un peu en dehors du rebord inférieur de l'orbite, à la partie supérieure de la joue gauche, une petite tumeur arrondie, du volume d'une petite noisette, mobile sur les parties profondes et adhérente à la peau en un point assez limité; on constate bien cette adhérence en saisissant la tumeur entre deux doigts et en les rapprochant, ce qui détermine à son niveau une petite dépression ombiliquée; le tégument qui la recouvre est soulevé et aminci. Cette tumeur fut remarquée par la mère lorsque l'enfant était encore au maillot; à cette époque elle n'était pas visible et se laissait reconnaître seulement au toucher; elle a depuis augmenté progressivement de volume. Le père de cette enfant a fréquemment, sur le cou et sur le dos, des loupes d'où s'échappe par incision une matière grasse tout à fait

semblable au contenu du kyste opéré[1]. La mère qui nous fournit ces renseignements ajoute que l'enfant a été accouchée au forceps et qu'elle en porta les marques sous forme d'une rougeur vive occupant pendant une huitaine de jours la joue gauche sur laquelle se développa plus tard le kyste en question.

Le 17 juillet 1885, Jalaguier pratique l'extirpation de la tumeur; la dissection en est très délicate en raison de la minceur de la paroi et de son adhérence à la peau. Elle renferme une bouillie blanchâtre. La poche ne présente aucune adhérence profonde. Pansement à l'acide borique ; cicatrisation en quelques jours. Examen histologique : Des coupes totales de la paroi kystique montrent qu'elle est constituée par une couche fibreuse mince et uniforme, tapissée d'un épithélium dont les caractères varient suivant les points. Dans la partie qui répond au fond de la cavité, on voit par places des cellules volumineuses et vésiculeuses, remplies de matière grasse et semblables aux cellules sébacées. Entre celles-ci on peut en observer d'autres qui ont une forme aplatie et qui subissent l'évolution épidermique ordinaire; elles forment entre les cellules sébacées de minces cloisons et donnent lieu à une disposition analogue à celle que décrit Ranvier dans les glandes sébacées volumineuses et dans l'acné varioliforme[2]. A mesure que l'on s'éloigne du fond de la poche, les cellules sébacées disparaissent et toutes les cellules subissent le processus de kératinisation; le contenu du kyste renferme en abondance ces éléments kératinisés. réduits à des écailles lamelleuses. Les cellules de ce revêtement épithélial sont toutes aplaties et allongées parallèlement à la surface de la paroi; cependant, au voisinage du goulot du kyste, elles prennent la disposition des cellules épidermiques normales et forment un corps muqueux épais et une couche granuleuse large et riche en éléidine.

Obs. XXXIII. — *Bride congénitale interpalpébrale avec adhérence au globe oculaire.* — *Céphalématome* (V. fig. 15, p. 159). — Billeguin (Louis), âgé de vingt-deux jours. La mère de cet enfant se porte bien et n'a pas d'antécédents héréditaires; elle a eu neuf enfants dont sept vivants et bien portants. Pour l'enfant qui nous est présenté, la grossesse a été pénible pendant les derniers mois; l'accou-

1. On sait que Paget admettait l'hérédité des tumeurs sébacées. Voy. Prescott Hewett, *St George's Hosp. Rep.*, vol. IV, 1869, p. 108.

2. Cornil et Ranvier. *Man. d'hist. pathol.*, t. II, p. 828, 2e éd.

chement a été difficile et l'enfant est resté trois heures au passage. Il présente deux lésions dignes d'intérêt :

1° Sur le pariétal droit, à 2 centimètres environ de la ligne médiane, un peu au-dessus de l'oreille, à un pouce environ de la fontanelle postérieure, existe un céphalématome formant une tumeur ovoïde, à grand axe antéro-postérieur, pleine de liquide, sans tache ecchymotique à sa surface.

2° Sur l'œil droit, on rencontre une petite lésion congénitale, consistant en une sorte de petit pont jeté entre le bord libre de la paupière supérieure et le bord libre de la paupière inférieure. Cette bride est située un peu en dehors de la partie moyenne de la fente palpébrale; elle a environ 1 millimètre de longueur sur un quart de millimètre d'épaisseur; elle est arrondie et amincie à sa partie moyenne, tandis qu'elle s'étale à ses points d'implantation, prenant ainsi la forme d'un sablier. L'implantation de ses extrémités se fait en bas sur le bord ciliaire et en haut un peu en dedans de la ligne de naissance des cils; en outre, de la partie profonde de cette bride part une petite adhérence filiforme qui s'insère sur le limbe cornéal près de la sclérotique et qui se tend dans les mouvements de l'œil.

Opération, le 27 juin 1883. Excision avec des ciseaux courbes de la bride à ses parties supérieure, inférieure et postérieure.

Obs. XXXIV. — *Tumeur congénitale de la région temporale droite. — Repli de la conjonctive* (V. pl. IV, fig. 2). — Brochart (Edmond), âgé d'un mois. Le père, âgé de trente ans, est d'une bonne santé; il n'est ni tuberculeux ni syphilitique. La mère, âgée de vingt-cinq ans, s'est toujours bien portée. Elle a eu quatre enfants; les trois premiers sont vigoureux et ne présentent aucun vice de conformation.

Pour le quatrième enfant, la grossesse et l'accouchement furent faciles; mais au moment de la naissance on s'aperçut qu'il portait une tumeur sur la tempe droite. Cette tumeur, partie de la commissure externe de l'œil droit, ne tarde pas à s'élargir en formant sous la peau une élevure considérable, descendant et semblant retomber par son propre poids; elle a alors 2 centimètres 1/2 de haut et 1 centimètre 1/2 dans sa plus grande épaisseur; puis elle change de direction, et, au lieu de se porter en bas et en dehors, elle remonte en s'élargissant et s'aplatissant pour se diriger en arrière jusqu'au delà de l'oreille et occuper une grande partie de la fosse temporale.

Elle est molle, adhérente à la peau, mobile sur les parties profondes. Au toucher, on y constate la présence de quelques noyaux durs, en forme de grains de riz; c'est en exerçant une pression directe qu'on éprouve cette sensation qu'on n'obtient pas en foulant la tumeur entre les doigts. La tumeur n'a pas grossi depuis la naissance; elle n'est pas douloureuse à la pression ; elle n'est pas rouge, n'augmente pas quand l'enfant crie, et est irréductible.

A l'angle externe de l'œil droit se voit un repli de la conjonctive qui s'avance sur la cornée de manière à dessiner environ la moitié d'une circonférence ayant un peu moins de 1 centimètre de rayon et qui présente une concavité tournée en dedans. Cette disposition existe depuis la naissance. On voit aussi sur l'iris une petite zone blanche en regard de l'angle externe, et une autre, à peu près égale, à la partie inférieure; la mère ne s'est aperçue de ce fait que depuis huit jours.

Obs. XXXV. — *Tumeurs congénitales multiples sur le trajet de la fente fronto-maxillaire du côté gauche (région rétro-auriculaire, fosse temporale, cavité orbitaire)* (V. pl. IV, fig. 1). — Dieunoy (Roger), âgé d'un an, est amené à la consultation de l'hôpital Trousseau le 22 février 1883.

Le père, âgé de quarante ans, se porte bien; il habite la campagne ; depuis son enfance il boite légèrement, ayant une jambe plus courte que l'autre; il porte au cou des traces nombreuses d'abcès scrofuleux ; il ne paraît pas avoir eu la syphilis. La mère, âgée de trente-six ans, est vigoureuse ; elle n'a jamais été malade et ne semble pas syphilitique; elle a eu huit enfants. Le premier, bien conformé, est mort du croup huit jours après sa naissance ; le second, âgé de quinze ans, s'est toujours bien porté et n'a pas de vices de conformation; le troisième, âgé de treize ans, resta longtemps faible et malingre ; le quatrième est mort à l'âge de quatre mois avec des abcès au cou et aux oreilles; les trois suivants se portent bien et ne présentent pas non plus de vices de conformation. Le huitième est l'enfant qui nous occupe ; l'accouchement fut facile, l'enfant se présenta par la tête. On s'aperçut aussitôt qu'il avait une grosseur derrière l'oreille gauche. Depuis sa naissance, il jouit d'une bonne santé et ne semble pas souffrir.

Actuellement on constate derrière l'oreille gauche la présence d'une tumeur qui s'étend, en bas et en avant, à la moitié supérieure du

pavillon de l'oreille qu'elle déprime et rabat sur la moitié inférieure à la façon d'une oreille de chien. La tumeur déborde l'oreille en avant et en haut, et descend inférieurement jusqu'au niveau de la partie inférieure du conduit auditif externe, à 3 centimètres environ de ce conduit. Elle a le volume et la forme d'un œuf de pigeon coupé en deux au niveau de son tiers supérieur et appliqué par sa section sur la tête; sa surface est arrondie, sa forme régulière; on la prendrait pour un kyste. Quand on la saisit entre les doigts, on constate qu'elle est très molle, que la peau en fait partie intégrante et qu'elle adhère aux tissus profonds; sa consistance est tout à fait comparable à celle d'un lipome ou à du tissu éléphantiasique. Cette tumeur n'est pas pédiculée; elle repose sur une surface osseuse paraissant rugueuse. Elle envoie un prolongement dirigé à peu près directement en haut et un peu en arrière, qui forme une élevure peu considérable et se laisse plutôt reconnaitre à la sensation d'empâtement qu'il donne au palper. Quand on presse sur la tumeur, il semble qu'il y ait à l'intérieur une sorte de noyau dur et résistant. L'enfant ne souffre pas de cette exploration. L'ouïe de ce côté est à peu près normale. La tumeur n'a que peu grossi depuis la naissance.

Il y a six mois, la mère remarqua sur la tempe du même côté une autre tumeur moins volumineuse; elle est à peine visible, large comme une pièce de deux francs, située au-dessus de l'arcade zygomatique, et parait adhérer aux parties profondes. Séparée de la précédente par un sillon vertical passant au-devant de l'oreille, elle semble cependant se continuer avec elle. A sa surface, la peau n'est ni rouge ni enflammée. Cette seconde tumeur offre, en somme, les mêmes caractères que la première.

La mère raconte, en outre, qu'il y a six mois également l'œil gauche s'enflamma, devint gros, et se couvrit d'une sorte de taie qui après quelques soins disparut. L'enfant voyait alors aussi clair qu'auparavant; il ne resta pas de tache sur l'œil, qui avait repris son volume normal. Un mois après les mêmes phénomènes se reproduisirent, mais avec une intensité plus grande; il y avait alors devant l'œil, d'après le récit de la mère, une sorte de phlyctène remplie de liquide. L'enfant ne voyait plus clair de cet œil, quand, trois mois après, la muqueuse de la paupière supérieure recommença à s'enflammer et à faire issue au dehors; une suppuration abondante s'établit à ce moment. Actuellement l'œil gauche est volumineux, la cornée est opaque et on constate un certain degré de staphylome. La muqueuse de la paupière supérieure est tuméfiée et fait au dehors une saillie

considérable; elle recouvre l'œil en entier, de sorte qu'il faut la relever pour le voir. Si l'on vient à presser sur le globe oculaire, on le réduit facilement dans la cavité orbitaire, et l'on constate qu'il repose sur un bourrelet élastique qui occupe tout le fond de l'orbite. C'est très probablement une tumeur analogue aux précédentes.

Ajoutons enfin que l'enfant est évidemment rachitique; la bosse frontale droite est développée, la bosse occipitale est unique et volumineuse, les fontanelles ne sont pas encore ossifiées; les tibias sont gros, mais cette augmentation est peu accusée.

Obs. XXXVI. — *Bec-de-lièvre double chez un exencéphalien. — Coloboma des paupières. — Persistance d'adhérences dans les fentes de la face qui sont en continuité* (*Arch. gén. de méd.*, 1883, vol. I, p. 552) (Pl. II, fig. 1 et 2). — M. B... est une petite fillette, née de parents bien portants. L'accouchement s'est fait sans difficulté.

Bien que venue à terme, l'enfant est très grêle. La figure est petite, il n'y a pas de voûte du crâne. A la place de cette voûte crânienne, on observe deux masses placées, l'une à droite, l'autre à gauche, séparées l'une de l'autre par une gouttière profonde; celle qui est à droite est la plus volumineuse et ressemble à un hémisphère cérébral, celle de gauche est plus petite, elle a le volume d'une mandarine et paraît pleine de sérosité. Ces deux masses sont recouvertes par une membrane analogue à la dure-mère; cette membrane se continue en avant avec la peau du front et de la racine du nez; plus en dehors encore et en arrière avec la peau au-dessus de l'oreille; enfin tout à fait en arrière, au niveau de l'occipital, également avec la peau suivant une ligne transversale qui va d'une oreille à l'autre. D'ailleurs la peau de la région occipitale s'insinue entre les deux masses précédentes, pour se continuer avec la peau du front, par l'intermédiaire d'une languette fibro-cutanée de 1 centimètre de largeur, recouverte par quelques cheveux. Les deux hémisphères cérébraux reposent en arrière sur deux petits corps symétriques qui sont unis et qui paraissent représenter le cervelet.

En même temps que cette malformation du crâne, la face présente un vice de conformation singulier.

D'abord il existe un coloboma vertical des quatre paupières et, chose étrange, une lame fibreuse, une sorte de ligament, continue en haut avec la membrane fibreuse qui recouvre l'encéphale, s'insinue dans l'écartement de ce coloboma, se fixe à la cornée et à la

conjonctive en descendant dans l'écartement des deux parties de la paupière inférieure, et vient se continuer avec la peau de la joue placée à la base de l'écartement des paupières.

Le même état se présente des deux côtés. Il résulte du coloboma des paupières que celles-ci se présentent sous la forme de quatre lambeaux relevés à la manière d'oreilles en avant de l'œil, qui est incomplètement développé et recouvert par les ligaments décrits plus haut, ligaments qui lui adhèrent.

En outre, il existe un vice de conformation des lèvres et de la bouche. A gauche, bec-de-lièvre placé comme de coutume en dehors de l'aile du nez, se prolongeant jusqu'au niveau de la division verticale de la paupière inférieure avec laquelle il se continue largement; en un mot, la division verticale de la lèvre part de la partie latérale gauche, remonte à un demi-centimètre en arrière de l'aile du nez, et atteint directement les deux moitiés de la division de la paupière inférieure. L'écartement est de 3 à 4 millimètres. Cette division de la lèvre correspond à un écartement notable entre l'os intermaxillaire et le maxillaire supérieur gauche en bas, et même plus haut, soit que la branche montante du maxillaire fasse défaut, soit qu'elle se trouve en arrière, pour se continuer avec l'os malaire; il existe en tous cas, à ce niveau, un écartement des os qui fait que la fosse nasale est visible par la joue, et que cette fosse nasale se continue avec l'orbite. En un mot, les cavités nasale, buccale et orbitaire sont ouvertes à l'extérieur par cette grande fente. Cette division se prolonge en arrière dans la bouche jusqu'à la partie postérieure du maxillaire et comprend la voûte palatine et le voile du palais.

A droite, la division des parties molles se présente d'une autre manière; la commissure buccale droite se prolonge sur la joue à la manière d'une fente qui bientôt se dirige en haut, et atteint la paupière inférieure à son angle externe, pour se confondre avec le coloboma de la paupière. Il résulte de là que la fente coupe la joue, et laisse en avant une partie considérable de cette joue qui est appliquée sur l'os malaire et le maxillaire supérieur; en effet, il n'y a pas, comme de l'autre côté, écartement des os; il n'y a pas de séparation entre l'os intermaxillaire et le maxillaire; ces deux os sont intimement unis, sans altération de ce côté-là, et la fente, qui ne comprend que les parties molles et qui divise ces parties molles en deux, contourne tout le maxillaire supérieur droit, séparant les parties molles en une partie en rapport avec le maxillaire supérieur et une autre partie en rapport avec le maxillaire inférieur. Comme de

l'autre côté, il y a toujours un ligament descendant de l'encéphale pour venir s'implanter tout à fait dans le fond de la séparation des parties molles, à la fois sur le bord du maxillaire supérieur dans sa partie la plus reculée, et en bas sur la partie correspondante de l'apophyse coronoïde. Ce ligament adhère aussi à l'œil.

Pas de vice de conformation des membres ni du tronc. Le nez, supporté par la lèvre supérieure et l'os intermaxillaire, se trouve, à gauche, immédiatement séparé de la joue par la fente verticale. A droite, il est relié à la joue par un mamelon de quelques centimètres carrés, et séparé du reste par la fente transversale et oblique.

Obs. XXXVII. — *Coloboma congénital de la paupière supérieure avec développement incomplet du frontal. — Vestiges d'adhérences au niveau de cette malformation* (pièce de la collection de l'hôpital Trousseau). — Aurousseau (Louis), âgé de onze mois, entré le 24 janvier 1885 à l'hôpital Trousseau, pavillon Bretonneau, dans le service de Cadet de Gassicourt. Cet enfant est atteint de diphthérie grave et meurt quelques heures après son entrée.

Le père, ancien soldat, souffre de la gorge depuis un mois; nous n'avons pu le voir, ni savoir s'il est syphilitique. La mère, âgée de vingt-quatre ans, est née de parents sains n'ayant aucune difformité; elle n'a pas eu la syphilis. Elle a eu trois enfants et n'a jamais fait de fausse couche. Les deux autres enfants sont en bonne santé. Pour le troisième qui nous occupe, la grossesse a été bonne, mais la mère raconte qu'elle se serait donné un coup. L'accouchement a été facile. Dès la naissance de l'enfant, on s'aperçut de la difformité qu'il présentait : au côté gauche du front il portait une tumeur entourée d'un relief osseux, tumeur qui augmentait quand l'enfant criait et toussait; en outre, la paupière supérieure de ce côté était fendue verticalement; l'œil restait constamment ouvert pendant la veille et le sommeil, et ne présentait aucun mouvement. L'enfant, d'ailleurs bien constitué, possédait les mouvements de ses quatre membres; il commençait à marcher lors de son entrée à l'hôpital. Il avait toujours été bien portant jusqu'à l'âge de dix mois, époque à laquelle il eut des convulsions, petites et rares.

L'autopsie n'a pas été faite, sauf pour ce qui concerne la tête.

Examen du crâne et de la face. — Sur le visage on remarque les déformations suivantes. L'œil gauche est ouvert sans pouvoir se fermer complètement. La paupière supérieure est, en effet, attirée en

haut comme dans les rétractions cicatricielles, mais avec cette différence qu'il n'y a pas trace de cicatrices cutanées. La peau, en effet, est intacte. L'œil reste ainsi à demi découvert, montrant le fond du cul-de-sac supérieur de la conjonctive. La paupière supérieure offre une brièveté remarquable dans son milieu et son bord interne. En dehors et dans l'étendue de 1 centimètre environ, elle a sa largeur normale, et son bord ciliaire est garni de poils. Au contraire, dans les deux tiers internes, le bord ciliaire fait, à proprement parler, défaut; il est dépourvu de cils et attiré en haut. Le cartilage tarse existe en dehors et manque dans les deux tiers internes.

La région sourcilière gauche se fait aussi remarquer par l'absence de poils dans les deux tiers internes. Au contraire, le sourcil existe dans l'angle externe, et là les poils forment un bouquet qui n'est plus disposé sur une ligne, mais qui s'étale d'une façon irrégulière sur une étendue d'une pièce d'un franc. De même, sur la ligne médiane, on trouve de petits poils disposés verticalement et allant à la rencontre du sourcil droit.

La région sourcilière offre d'ailleurs une dépression très accentuée entre son angle externe et son angle interne. Elle n'est pas supportée à ce niveau par une arcade osseuse, de telle sorte que la peau se déprime et s'enfonce sur tout le milieu de la région du sourcil. C'est aussi en ce point que la brièveté de la paupière supérieure est le plus marquée.

La région frontale gauche présente en avant les lésions suivantes: un bourrelet osseux circonférentiel se dessine en relief; il est seulement interrompu au niveau de l'arcade sourcilière; il s'arrête aux angles externe et interne de cette arcade et fait défaut dans leur intervalle. Dans l'aire de cette circonférence, la peau est, sur le cadavre, aplatie et déprimée, et n'est plus soutenue par un plan osseux. Quand on explore la région avec le doigt, on reconnaît que le frontal fait défaut à ce niveau et que la peau adhère à une membrane fibreuse tendue, qui remplace les os du crâne. La surface où le squelette fait défaut a les dimensions d'une pièce de cinq francs. En bas, elle correspond à l'arcade sourcilière qui n'existe pas en son milieu; en haut, c'est sur le frontal à gauche, à peu près vers le milieu de cet os, que s'arrête la perte de substance. Il résulte de là que le crâne est asymétrique; sa partie latérale gauche paraît plus développée par le fait du rebord osseux, et en arrière la bosse pariétale droite est plus proéminente que la gauche.

Quand on dissèque la peau, on reconnaît qu'elle adhère, comme

il a été dit plus haut, à toute la membrane fibreuse qui remplace les os, au moyen d'un tissu très serré; mais en bas, quand on arrive sur la paupière, on voit des trousseaux fibreux analogues au tissu cicatriciel qui réunissent le bord libre de la paupière à la membrane fibreuse précédente. Cette espèce de bride est formée de faisceaux conjonctifs avec des fibres élastiques et quelques fibres musculaires striées. Le bord libre est maintenu relevé par cette adhérence. Le cartilage tarse a complètement disparu ; il y a plus : la conjonctive, dans son milieu et au niveau de son cul-de-sac supérieur, adhère également; elle a aussi une brièveté beaucoup plus grande en ce point.

Le crâne est asymétrique ; sa partie frontale est plus développée du côté gauche que du côté droit. A gauche, le frontal présente une vaste perte de substance qui, à partir du point correspondant à l'arcade sourcilière, remonte à 6 centimètres de hauteur. En travers, elle a en bas une largeur de 5 centimètres, et au niveau de la partie moyenne du frontal 4 centimètres. Un bord osseux saillant, sans hypertrophie considérable, limite cette perte de substance, et une membrane fibreuse adhérente, se continuant à la fois avec le périoste et la dure-mère, part de cette limite osseuse et remplit l'espace vide. Du côté de la cavité crânienne la perte de substance est plus étendue. Elle comprend, en effet, la presque totalité de la voûte orbitaire, c'est-à-dire qu'elle se prolonge en arrière et en dehors jusqu'à la grande aile du sphénoïde, et sur la ligne médiane, jusqu'à la surface quadrilatère de cet os. En dedans, elle s'arrête à l'ethmoïde : en un mot, cette perte de substance ne porte que sur le frontal. Le crâne présente encore d'autres particularités. La suture bifrontale ou métopique n'est pas soudée et forme une gouttière de plus d'un centimètre entre les deux os. De son extrémité antérieure part une suture latérale qui se dirige transversalement sur le frontal gauche, pour aboutir à la perte de substance déjà décrite et l'atteindre dans son milieu. Les sutures fronto-pariétales sont déjà osseuses, ainsi que les sutures occipito-pariétales.

La cavité du crâne est très asymétrique ; les fosses crâniennes sont très inégales. La fosse frontale gauche est beaucoup plus développée que la droite, à cause de l'absence du squelette. La fosse moyenne gauche est plus large et moins profonde que la droite. Enfin la fosse postérieure droite est également moins développée que celle du côté opposé.

Encéphale. — Les lobes antérieurs sont inégaux; le gauche est plus volumineux que le droit; sa portion latérale, qui correspond à

la perte de substance des os du crâne, s'est développée d'une façon très notable, ce qui donne au lobe frontal l'élargissement transversal que nous venons d'indiquer. Ainsi l'on note, à la distance d'un pouce du sommet du lobe antérieur, une différence de 1 centimètre 1/2 en faveur du côté gauche. De même, sur la face inférieure, la portion qui correspond à la voûte orbitaire absente est plus saillante, et les circonvolutions sont plus aplaties à ce niveau.

Obs. XXXVIII. — *Polygnathie. Bec-de-lièvre congénital de la lèvre inférieure occasionné par l'interposition d'un maxillaire supplémentaire entre les bords de la solution de continuité* (V. pl. III, fig. 1 et 2) (*Arch. gén. de médecine,* avril 1883, vol. I, p. 394, obs. 1 — et *Bull. et Mém. de la Soc. de chirurgie,* 9 juill. 1879, t. V, p. 621). — Amélie Gaupin, âgée de deux ans et demi, nous est envoyée de la campagne à l'hôpital Sainte-Eugénie, le 4 juin 1879, par les docteurs Dorez, de Villeneaux (Aube), et Chevallier, de Provins, à l'obligeance desquels nous devons les renseignements suivants :

Quand cette enfant est venue au monde, la lèvre inférieure était complètement divisée, et cette division s'étendait du bord libre jusqu'au delà du bord adhérent, c'est-à-dire qu'elle empiétait un peu sur le cou; elle était, de plus, absolument médiane. Entre les lèvres de cette division s'insinuait une tumeur qui, selon Chevallier, semblait partir de l'os; cette tumeur était, d'après lui, une inclusion fœtale; elle fut adressée à Blot, membre de l'Académie de médecine. Derrière la tumeur on trouvait le maxillaire inférieur divisé dans toute sa hauteur, comme la lèvre.

Dans une première opération, faite le 6 janvier 1877, trois jours après la naissance de l'enfant, on excisa la plus grande partie de cette tumeur; un peu plus tard, le 14 février 1877, on excisa le reste, et on fit en même temps l'opération du bec-de-lièvre; mais on ne toucha qu'à la lèvre, et le maxillaire inférieur resta tel qu'il était quand l'enfant vint au monde.

Aujourd'hui, 6 juin 1879, nous trouvons notre petite malade dans les conditions suivantes :

État actuel. — Elle est âgée de deux ans et demi et d'apparence chétive.

1° La lèvre inférieure est bien réunie jusqu'au menton, mais au niveau du menton il existe une fente verticale d'un demi-centimètre de longueur; la peau est froncée au-dessous de cette fente qui n'est,

en somme, qu'une véritable fistule, communiquant avec la bouche et avec l'intervalle qui sépare les deux parties du maxillaire inférieur. Cette fistule résulte de ce que la réunion de la lèvre inférieure n'a réussi qu'incomplètement. Par elle se fait un écoulement incessant et abondant de salive qui irrite un peu les bords du trajet fistuleux et les fait rougir.

2° Le maxillaire inférieur présente une division verticale. Cette division est exactement médiane; elle est complète. Partie de l'intervalle compris entre les deux incisives moyennes, elle tombe droit sur le milieu de la symphyse. On peut faire jouer chaque moitié du maxillaire sur l'autre moitié, dans le sens vertical et dans le sens horizontal. Dans le sens vertical, les dents d'un côté remontent de plus d'un demi-centimètre au-dessus des dents de l'autre côté; dans le sens horizontal et antéro-postérieur, chaque moitié se place indifféremment en avant et en arrière; enfin on peut facilement déterminer un écart de 1 centimètre à peu près entre chaque partie de l'os. Quand on produit cet écartement, on voit la muqueuse former des mamelons blanchâtres et recouvrir chaque moitié de la division verticale, en se continuant en avant et en arrière avec le plancher de la bouche et la muqueuse gingivale.

Il existe deux petites adhérences qui se traduisent par des brides entre la langue et la face postérieure de la muqueuse qui recouvre l'os. L'une de ces adhérences constitue le frein de la langue, et part du sommet de cet organe pour s'implanter à la fois sur le plancher de la bouche et sur la muqueuse qui recouvre la face postérieure de la moitié latérale gauche du maxillaire. Il en résulte que la langue est bridée et ne peut plus franchir l'enceinte limitée par l'arcade alvéolaire. Il n'y a pas d'autres anomalies du maxillaire; les quatre dents incisives existent, de même que les deux canines, et l'enfant porte une molaire de chaque côté.

Enfin on trouve dans le cou une bride anormale très volumineuse étendue du maxillaire au sternum; cette bride forme un relief saillant sous la peau qui glisse au-devant d'elle; elle a 2 centimètres de largeur et elle oblige l'enfant à tenir sa tête fléchie.

La tumeur, extirpée par Chevallier et adressée à Blot, a été examinée avec soin en ma présence par Blot et Magitot. C'est un maxillaire surnuméraire avec ses dents incluses.

Obs. XXXIX. — *Atrésie congénitale du rectum. — Infundibulum*

périnéal congénital. (V. fig. 10, p. 121). — Jeanne Morin, âgée de huit mois, nous est présentée le 8 décembre 1883.

Quand cette enfant est venue au monde, la mère s'est aperçue de l'existence d'une anomalie dans la région anale, et en particulier de la présence de deux orifices; mais elle ne s'en est pas autrement préoccupée. En effet, dans les premiers temps, les fonctions intestinales s'exécutaient assez bien : le méconium passait, quoique avec difficulté; un peu plus tard, le passage des matières était de temps en temps un peu difficile. La mère donnait alors quelques lavements; c'était en effet lorsque ces matières prenaient une consistance plus solide que cette difficulté se faisait sentir davantage.

Malgré ces obstacles à la défécation, l'enfant est d'assez belle venue et n'a eu ni vomissements ni autres troubles d'aucun genre.

Voici son état actuel : immédiatement au-dessous de la vulve, on remarque qu'il n'existe pas de périnée à proprement parler, mais une gouttière assez profonde qui conduit à l'orifice anal. Cette gouttière médiane est bordée par deux bourrelets latéraux qui se continuent en haut avec l'origine des petites lèvres. La gouttière a environ 2 millimètres de longueur d'avant en arrière et autant de profondeur. Elle s'abouche dans un orifice qui est l'orifice rectal. On ne trouve pas en effet un anus comme à l'ordinaire, c'est-à-dire un orifice en forme d'entonnoir entouré de plis. L'orifice de l'intestin est circulaire et comme béant. Il n'est formé que par les deux plis latéraux qui se continuent avec les bords de la gouttière mentionnée plus haut. En outre, cet orifice est extrêmement étroit, c'est à peine s'il peut recevoir une sonde de femme. Il se continue avec un petit canal aussi étroit que lui au-dessus duquel se trouve l'ampoule rectale. Quand on présente l'extrémité du doigt, on sent qu'il y a là un sphincter anal.

De plus, entre l'orifice dont je viens de parler et la pointe du coccyx, juste à égale distance des deux, se trouve un infundibulum de un demi-centimètre de long, dirigé un peu vers la partie antérieure du coccyx. Quand on explore avec soin cet infundibulum, on voit qu'il se termine en cul-de-sac, et qu'il ne communique nullement avec l'intestin. La peau à son niveau est fine. Son orifice a environ 2 millimètres de diamètre. Jamais il n'a suinté par là aucun liquide. Comme l'anus est porté en avant, la pointe du coccyx est séparée par un pouce environ de cet orifice. L'infundibulum est placé à un demi-pouce du rectum, dans les parties molles du périnée.

Antécédents.,— Le père et la mère sont bien constitués et de bonne

santé. Ils ont eu deux autres enfants très bien portants. — L'enfant n'a eu aucune maladie.

Obs. XL. — *Fibro-chondromes préauriculaires.* — Enfant de six mois, du sexe masculin, fils de parents jeunes qui ne sont atteints d'aucun vice de conformation. Lui-même est exempt de toute autre anomalie que celle-ci. A un demi-centimètre en avant du tragus, du côté gauche, existent deux appendices congénitaux parallèles entre eux et disposés sur une même ligne verticale. Une bandelette de peau d'un demi-centimètre environ les sépare. Ils ont l'un et l'autre environ 7 millimètres de hauteur. La conformation de l'oreille est normale. Excision; quelques gouttes de sang s'écoulent à peine; guérison prompte.

Obs. XLI. — *Fibro-chondromes préauriculaires.* — Petite fille âgée de trois mois. Parents indemnes de tout vice de conformation. Elle porte en avant de l'oreille droite quatre appendices, proéminant à la manière de quatre petites cornes; leur saillie est de 3 millimètres environ. Elles sont disposées en deux groupes, un postérieur et un antérieur. Entre ces deux groupes existe un intervalle d'un demi-centimètre. Le groupe postérieur est placé sur la région massétérine de la joue, immédiatement en avant du tragus; il est moins proéminent que le groupe antérieur. L'oreille est parfaitement bien développée et sans vice de conformation. Ces saillies ne seraient pas plus accusées qu'à la naissance, au dire de la mère. Il n'a été fait aucune opération.

Obs. XLII. — *Fibro-chondromes préauriculaires.* — Garçon âgé de quinze jours. Aucune anomalie chez les parents. Il porte deux appendices sur la joue droite en avant et un peu au-dessous du tragus. Conformation de l'oreille normale.

Obs. XLIII. — *Fibro-chondrome de la joue.* — *Malformation de l'oreille externe.* — Nouveau-né du sexe féminin, âgé de deux jours. Il porte sur la joue droite, à 1 centimètre de la commissure des lèvres, sur le trajet d'une ligne qui se rendrait à l'orifice du conduit auditif externe, un appendice de 1 centimètre de long. Il a été excisé et

examiné au microscope. L'oreille, du même côté droit, est le siège d'un vice de conformation; il existe une atrésie totale du conduit auditif. La cavité de la conque n'existe plus; à sa place se trouve une masse cartilagineuse qui se relie au cartilage de la conque très réduit dans ses dimensions et formant une saillie verticale mamelonnée. L'enfant ne présente pas d'autre vice de conformation. Les parents en sont aussi indemnes; il est à noter que le père n'a que dix-huit ans et la mère dix-neuf ans.

Obs. XLIV. — *Fibro-chondromes buccaux* (V. fig. 19, p. 175). — Appendices muqueux de la cavité buccale. Le 9 mars 1881, on nous présente à l'hôpital une fillette âgée de cinq mois. Elle porte depuis sa naissance, dans la bouche, deux petites tumeurs qui présentent les caractères suivants : ce sont deux appendices en forme de cornes, de près de 1 centimètre de longueur, placés côte à côte sur un plan vertical; on peut les comparer pour leur volume à un gros grain de riz; leur base est légèrement pédiculée et les deux pédicules sont distants de 1 millimètre environ. Les sommets libres sont conoïdes. La surface de ces appendices est rosée, unie et constituée par la muqueuse buccale. Les appendices sont très mobiles; mais quand on les prend dans les doigts, ils offrent une consistance élastique qui ne permet pas de les aplatir.

Le siège de leur implantation est la face interne de la lèvre inférieure, à peu près à égale distance du bord libre et du bord adhérent, plus près pourtant du bord libre; ils sont distants de 1 centimètre de la ligne médiane. Ces corps sont très mobiles dans tous les sens et ils viennent se placer entre les deux maxillaires dépourvus de dents. Quand l'enfant ouvre la bouche, ils se présentent comme deux cornes parallèlement disposées. Ces deux appendices ont été excisés et étudiés histologiquement. L'enfant ne présente aucun autre vice de conformation et il n'y a rien à noter chez les parents.

Obs. XLV. — *Fibro-chondrome de la joue.* — Garçon de huit mois. Il porte un appendice cutané sur la joue en avant de l'oreille; 4 millimètres de saillie. Oreille normale. La mère est atteinte d'un attribut semblable. La mère dit que cet appendice s'accroît depuis la naissance.

Le reste de la conformation de l'enfant ne laisse pas à désirer.

Obs. XLVI. — *Fibro-chondromes préauriculaires symétriques.* — Femme de vingt-trois ans. Elle porte quatre appendices cutanés, deux en avant de l'oreille droite, deux en avant de l'oreille gauche. Ces appendices sont symétriques et à peu près de même dimension. Leur hauteur est de 3 millimètres environ. Ses parents n'avaient rien de semblable.

Obs. XLVII. — *Fibro-chondromes préauriculaires.* — Le docteur S..., exempt, ainsi que toute sa famille, de toute anomalie congénitale, porte en avant de l'oreille gauche deux petits appendices, situés l'un au-dessous de l'autre, sur une même ligne verticale. Leur insertion se fait sur la peau du tragus, et il m'a paru certain qu'ils étaient en continuité directe avec ce cartilage.

Obs. XLVIII. — *Fibro-chondrome de la joue. — Malformations symétriques de l'oreille externe.* — Lenoble (Henriette), âgée de quinze mois, présentée à la consultation de l'hôpital Trousseau en 1883.

Le père de cette enfant, âgé de trente et un ans, est vigoureux et bien portant; il n'a jamais eu d'accidents spécifiques et ne présente aucun vice de conformation congénital. La mère, âgée de vingt-six ans, se porte bien, quoique très nerveuse; elle ne présente aucun vice de conformation, mais un de ses frères aurait eu une affection congénitale indéterminée; il est mort, paraît-il, des suites d'une opération qu'on lui aurait fait subir. Cette femme a fait une fausse couche de trois mois; elle a eu un enfant mort-né à terme, un autre enfant qui mourut de convulsions à six semaines, enfin l'enfant qui nous occupe actuellement.

Chez cette enfant existe un vice de conformation symétrique, à peu près identique de chaque côté.

Le pavillon de l'oreille ne se présente pas à la manière ordinaire, c'est-à-dire avec un évasement. La partie supérieure du cartilage de la conque paraît comme rabattue sur elle-même, et vers sa partie moyenne elle se continue avec un pont cutané qui est de niveau avec la joue. En se repliant ainsi, le cartilage de la partie supérieure de la conque limite en haut un petit pertuis; mais ce pertuis est superficiel; le fond en est comblé par une peau amincie qui se recouvre d'écailles épidermiques; c'est en un mot un infundibulum.

De même la partie inférieure du cartilage de la conque, au-dessous

du pont dont nous venons de parler, se recourbe en avant, ainsi que le lobule qui lui fait suite, et on trouve alors, au-dessous du pont précédent, un entonnoir plus large dont le fond est également fermé par une peau amincie. Immédiatement au-dessous du pont cutané se trouve une petite saillie comparable à l'antitragus et qui s'oppose à la conque repliée.

Au toucher, on reconnaît bien la présence du cartilage de la conque, au moins dans la partie supérieure. En le suivant avec le doigt, on sent qu'il se recourbe vers la partie étranglée pour aller s'unir dans le petit pont cutané avec les tissus sous-jacents. On ne peut dire si ce cartilage existe dans la partie inférieure qui se continue avec le lobule.

L'enfant porte en outre sur la partie inférieure de la joue gauche, à 3 centimètres en arrière de la commissure labiale, un petit appendice dur et saillant, entouré par une zone de peau déprimée. Cet appendice était encore plus saillant à la naissance ; le père l'a coupé en partie avec un fil d'argent ; il en reste la portion fibro-cartilagineuse qui fait saillie.

Du côté opposé, l'oreille présente une disposition presque identique. L'ouïe est conservée de chaque côté.

Obs. XLIX. — *Fibro-chondromes préauriculaires.* — Rossage (Laurence), âgée de trois mois, est présentée à la consultation de l'hôpital Trousseau le 14 février 1883.

Le père, âgé de vingt-neuf ans, se porte bien et ne semble nullement syphilitique. La mère, âgée de vingt-sept ans, ne semble pas non plus syphilitique. Elle a eu deux enfants bien conformés, mais présentant des nævi, l'un à la fesse et l'autre au jarret.

L'enfant qui nous occupe se porte bien ; il présente les particularités suivantes ;

Du côté gauche :

1° A 1 centimètre en avant du tragus se trouve un appendice isolé, de plus d'un demi-centimètre de hauteur et étranglé à sa base.

2° A l'extrémité libre du tragus s'implante un second appendice, haut de plus de 1 centimètre ; il n'est pas droit comme les autres, mais infléchi à sa partie moyenne ; il est résistant et atteint les dimensions d'un petit haricot ; sa forme donne l'idée d'un appendice qui aurait été sur le point de se bilober.

3° En avant du cartilage de la conque se voit un autre petit appen-

dice qui semble tout à fait comparable aux précédents, mais qui n'est pas plus gros qu'une tête d'épingle.

Les deux premiers sont situés sur une même ligne transversale; le dernier est implanté à 1 millimètre au-dessus environ.

Du côté droit :

1° Sur la peau du talus facial du tragus, à trois quarts de centimètre environ de sa pointe, s'insère un gros appendice bilobé; sa base offre environ 1 centimètre d'implantation et est un peu étranglée; l'appendice s'élargit en devenant vertical et ne tarde pas à se bifurquer, mais les branches de bifurcation sont très courtes et se terminent par une extrémité conoïde.

2° Un peu en avant existe une dépression large comme une pièce de vingt centimes. A son niveau la peau est amincie et l'on voit au centre une petite cicatrice blanchâtre. La mère raconte qu'à la naissance de l'enfant il existait à ce niveau un très petit orifice, qui ne tarda pas à se fermer sans suppuration.

On ne trouve aucune autre particularité sur le reste du corps.

La mère prétend que les appendices ont grossi depuis la naissance et qu'ils suivent le développement de l'enfant.

Obs. L. — *Fibro-chondrome du cou.* (V. fig. 22, p. 177). — Tiolet (Auguste), garçon âgé de deux mois et demi, est apporté à la consultation de l'hôpital Trousseau en mars 1886. Il porte sur la partie latérale gauche du cou, juste au niveau de la face externe du sterno-cléido-mastoïdien, en regard du faisceau sternal et à l'union du tiers antérieur avec les deux tiers postérieurs, une petite tumeur dont les caractères sont les suivants. Elle a la forme d'un appendice cutané saillant, comparable au molluscum et proéminant de 1 centimètre 1/2 environ. Elle est formée de deux parties : l'une régulière, pédiforme; l'autre irrégulière; celle-ci se confond avec la base de la tumeur, qui n'est pas pédiculée. Quand on la prend avec les doigts, on reconnaît qu'elle se compose d'un revêtement cutané comparable à la peau normale et glissant sur la tumeur; elle porte à sa surface quelques poils follets; on n'y voit pas de trace de cicatrice, sauf en un point où la peau semble un peu amincie et déprimée. Ce point déprimé correspond à la partie irrégulière de la tumeur. Sous le revêtement cutané le doigt qui explore la tumeur trouve une production dure et résistante, qui donne l'impression des cartilages de l'oreille. Cette lame cartilagineuse glisse sur les parties profondes;

on ne peut dire qu'elle se détache de la gaine du sterno-cléido-mastoïdien, mais elle ne tient que faiblement à elle.

Rien à noter du côté de la mère; la grossesse a été bonne et l'accouchement facile. Des cinq enfants de la mère, deux seulement sont vivants; les trois autres sont morts du croup, de méningite et de phthisie. Aucun vice de conformation dans la famille.

Opération, le 9 mars 1886. — La tumeur a été excisée à sa base et on a reconnu, en effet, qu'elle adhérait par quelques tractus fibreux à la gaine du sterno-cléido-mastoïdien. Elle a été extirpée sans hémorrhagie. La tumeur excisée, on trouve, partant de sa base, une petite tige cartilagineuse, unique d'abord, qui bientôt se bifurque. Une des branches de bifurcation est courte, un peu inégale et présente comme des saillies irrégulières du cartilage; c'est elle qui soulève la peau à la base de la tumeur. La seconde branche monte jusqu'au sommet de la tumeur; elle a 1 centimètre 1/2 de long; elle est en forme de lame et présente aussi des inégalités à sa surface; elle se compose d'un tissu fibro-cartilagineux, et une couche de périchondre la recouvre. Tout à fait à son extrémité, cette lame présente quelques tractus fibreux qui vont à la peau.

L'examen histologique, après durcissement dans l'acide picrique, montre que la tige centrale de la tumeur est formée par des îlots de cartilage réticulé séparés par des travées conjonctives.

La peau qui recouvre la tumeur offre de petites papilles et des follicules pileux nombreux, les uns complètement développés, les autres à différents stades de leur évolution.

Le derme est séparé du cartilage central par un pannicule adipeux.

HUITIÈME SECTION

INDEX BIBLIOGRAPHIQUE[1]

BIBLIOGRAPHIE GÉNÉRALE

P. Broca. — *Traité des tumeurs*, 2 vol., Paris, 1869.

P. Cousin. — *Du développement des tumeurs de l'ovaire et en particulier des kystes dermoïdes*, thèse de Paris, 1877, n° 419.

J. Cruveilhier. — *Essai sur l'anatomie pathologique en général, et sur les transformations et productions organiques en particulier*, 2 vol., Paris, 1816.

— *Anatomie pathologique du corps humain*, 2 vol., Paris, 1829-1835.

— *Traité d'anatomie pathologique générale*, 3 vol., Paris, 1849-1856.

J. Cusset. — *Etude sur l'appareil branchial des vertébrés et sur quelques affections qui en dérivent chez l'homme (fistules branchiales, kystes branchiaux, kystes dermoïdes)*, thèse de Paris, 1877, n° 181.

Gegg-Markheim. — *De l'inclusion fœtale*, thèse de Paris, 1872, n° 269.

Isidore Geoffroy Saint-Hilaire. — *Histoire générale et particulière des anomalies de l'organisation chez l'homme et les animaux*, 3 vol., avec atlas, Paris, 1832-1837.

J. Giraldès. — *Leçons cliniques sur les maladies chirurgicales des enfants*, Paris, 1869.

E. Haffter (de Münsterlingen). — *Ueber Dermoide. Archiv der Heilkunde*, 1875, Bd. XVI, s. 26.

Heschl. — *Ueber die Dermoid-Cysten. Prager Vierteljahrschrift f. die prakt. Heilk*, Bd. 68; 1860, Bd. IV. *Original Aufsætze*, s. 36.

A. Heurtaux. — *Nouv. Dictionnaire de médecine et de chirurgie pratiques*, t. XIX, 1874, article *Kystes*.

T. Holmes. — *Thérapeutique des maladies chirurgicales des enfants*, trad. par O. Larcher, Paris, 1870.

1. La bibliographie des *kystes dermoïdes* est divisée en deux parties. La première comprend l'indication des ouvrages auxquels nous avons eu fréquemment à renvoyer. La seconde est une bibliographie topographique, c'est-à-dire donnant l'indication des travaux spéciaux ou des faits relatifs aux kystes dermoïdes de chaque région en particulier.

A. Kœlliker. — *Embryologie ou traité complet du développement de l'homme et des animaux supérieurs,* trad. sur la 2e édit. allemande par A. Schneider, Paris, 1880-1882.

Lebert. — *Des kystes dermoïdes et de l'hétérotopie plastique en général. Comptes rendus et Mémoires de la Société de biologie,* t. IV, 1852, p. 203.

— *Traité d'anatomie pathologique générale et spéciale,* Paris, 1857.

— *Beobachtungen und klinische Bemerkungen über Dermoidcysten. Prager Vierteljahrschrift f. die prakt. Heilk.,* Bd. 60; 1858, Bd. IV. *Original Aufsætze,* s. 25.

J.-F. Meckel. — *Mémoire sur les poils et les dents qui se développent accidentellement dans le corps. Journal complémentaire du Dictionnaire des sciences médicales,* t. IV, 1819, p. 122 et 217.

J. Mikulicz. — *Beitrag zur Genese der Dermoide am Kopfe. Wiener medizin. Wochenschrift,* 1876; n° 39, s. 953; 40, s. 983; 41, s. 1004; 42, s. 1030; 43, s. 1052; 44, s. 1077.

A. Moussaud. — *Des inclusions fœtales,* thèse de Paris, 1861, n° 179.

Ollivier (d'Angers). — *Mémoire sur la monstruosité par inclusion. Arch. gén. de médecine,* t. XV, 1827, p. 355 et 539.

Constantin Paul. — *Étude pour servir à l'histoire des monstruosités parasitaires; de l'inclusion fœtale située dans la région sacro-périnéale. Archives gén. de médecine,* 1862, vol. I, p. 641, et vol. II, p. 45, 194 et 273.

J. Pauly (de Zduny). — *Des kystes dermoïdes de l'ovaire. Gaz. hebdomadaire de méd. et de chir.,* 1875, n° 31, p. 485; 34, p. 530, et 36, p. 564.

Pigné. — *Bull. de la Société anatomique de Paris,* juin 1846.

G. Vassaux et **A. Broca.** — *Contribution à l'étude des kystes à contenu huileux. Arch. d'ophthalmologie,* juillet-août 1883.

A. Verneuil. — *Mémoire sur l'inclusion scrotale et testiculaire. Archives génér. de médecine,* 1853, vol. I, p. 641, et vol. II, p. 24, 191 et 299.

BIBLIOGRAPHIE TOPOGRAPHIQUE

KYSTES DERMOÏDES DE L'ORBITE ET DE SON POURTOUR

Albert. — *Ueber prælakrymale Oelcysten. Wiener med. Blætter,* 1882, n° 51 ; d'après *Centralbl. f. Chir.*, 1883, s. 110.

Barnes. — Obs. rapportée par W. Mackenzie, *Tr. prat. des maladies des yeux,* trad. par S. Laugier et G. Richelot, Paris, 1860, p. 248, obs. 179.

R. Berlin. — *Krankheiten der Orbita,* in : A. Graefe und T. Saemish, *Handb. der gesammten Augenheilkunde,* Bd. VI, 4 Theil, Leipzig, 1880, s. 679.

Bouchard. — *Bull. de la Soc. anatom.,* 1863, p. 339.

Boyer. — *Tr. des maladies chirurgicales,* 5e édit., Paris, 1847, t. IV, p. 407, note 2.

Brière. — *Kyste pileux de la queue du sourcil. Ann. d'oculistique,* 1877, t. LXXVIII, p. 34.

Broca. — *Gaz. des hôpitaux,* 14 mars 1874, p. 242 (kyste sous-orbitaire).

Broer et Weigert. — *Teratoma orbitæ congenitum. Virchow's Archiv f. path. Anat.,* 1876, Bd. LXVII, h. 4, s. 518.

Ch. Stedman Bull. — *Encysted tumours of the Eyelid and vicinity. The Americ. Journ. of the med. sciences,* april 1879, vol. LXXVII, p. 406.

Caudemont. — *Bull. de la Société anat.,* sept.-oct. 1844, p. 203.

G. Cornwell. — *A dermoid Encysted tumour of the Eyelid. The medical Record,* sept. 23, 1882, vol. XXII, p. 346.

Cornwell. — *Eine gemischte Dermoidcyste der Orbita. Archiv. f. Augenheilk.,* XIV, 120, — d'après *Rev. génér. d'ophthalmol.,* 1884, t. III, p. 518.

Cramer. — *Eine Haarbalggeschwulst im oberen Lide. Prager Vierteljahrschrift f. die prakt. Heilk.,* 1845, Bd. IV (Bd. 8 des ganzen Folge), *Analekten,* s. 102.

Cunier. — *Ann. d'oculistique,* 1839, t. II, p. 163, — d'après Vassaux et A. Broca (kyste huileux de la paupière inférieure).

J. Cusset. — Thèse citée.

A. Demons (de Bordeaux). — *Bull. et Mém. de la Soc. de chirurgie,* 21 janv. 1880, t. VI, p. 54.

I. — *Kyste dermoïde huileux congénital de la queue du sourcil,* p. 54.

II. — *Kyste dermoïde sébacé congénital de l'angle interne de l'orbite,* p. 59.

Després. — *Bull. et Mém. de la Soc. de chirurgie,* 13 oct. 1880, t. VI, p. 553 (kyste huileux de la région intersourcilière).

Dufour. — *Bull. de la Soc. anatom.,* janv. 1854, p. 2, — et **J. Cruveilhier,** *Tr. d'anat. pathol.,* t. III, p. 342.

Dupuytren. — Cité par J. Cruveilhier, *Essai,* t. I, p. 303, et *Tr. d'anat. pathol.,* t. III, p. 337, note.

F. Esmarch. — *Cholesteatom im Stirnbein, mit Hülfe des Explorativtroicarts und des Mikroskopes diagnosticirt und durch Operation entfernt. Virchow's Archiv f. path. Anat.,* 1856, Bd. X, h. 3, s. 307.

Fano. — *Journal d'oculist. et de chir.,* 1873-74, t. I, p. 42, — cité par Cusset, obs. XXXIII, p. 190.

Follin. — *Bull. de la Soc. de chir.,* 21 sept. 1859, t. X, p. 127.

L. Gaillard (de Poitiers). — *Du kyste sus-orbitaire congénital. Union médicale,* 12 juin 1856, p. 302.

J. Giraldès. — *Leçons cliniques sur les maladies chirurgicales des enfants,* p. 338, 341, — 3 cas.

E. Gironde. — *Contribution à l'étude des kystes dermoïdes. Lyon médical,* 17 août 1879, t. XXXI, p. 537.

Hamilton. — *Dub. Q.,* 64, — d'après Wagstaffe, *loco cit.,* p. 203.

Heschl. — *Prager Viertelj., loco cit.,* p. 40, 41.

Prescott Hewett. — *Contributions to the surgery of the head. Sebaceous tumours of the cranial region. St Thomas's Hosp. Reports,* 1869, vol. IV, p. 91.

Hofmokl. — *Drei Fælle von echten Dermoidcysten des Unterhautbindesgewebes. Exstirpation. Heilung.* — *Wiener mediz. Presse,* 12 juni 1881, s. 761, — 2 obs.

Jarjavay. — *Bull. de la Soc. de chirurgie,* 27 juill. 1859, t. X, p. 22 et 23.

Jobert (de Lamballe). — *Kyste sus-orbitaire. Usure du frontal avec intégrité du périoste. Ablation de la tumeur. Sa nature graisseuse. Guérison.* — *Gaz. des hôpitaux,* 18 déc. 1845, p. 613.

Kerst. — *Ann. d'oculist.,* t. XII, p. 41, — d'après Cusset.

G. Lamps. — *Essai sur les kystes dermoïdes du sourcil,* thèse de Paris, 1874, n° 225.

Larrey. — Cité dans : *Gaz. méd. de Paris,* 30 sept. 1837, p. 619.

W. Lawrence. — *Encysted tumours of the Eyelids, containing Hair. The London medical Gazette,* dec. 16, 1837, new series, vol. I, p. 471.

George Lawson. — *Congenital tumour of the orbite. Trans. of the Pathol. Soc. of London,* oct. 16, 1883, vol. XXXV, p. 379.

Lebert. — *Loco cit., Soc. de biologie,* 1852 : 2 obs. personnelles de kystes du sourcil, — et *Prager Viertelj.,* 1858, s. 27 : 1 obs. de kyste de la région intersourcilière.

Le Dentu. — *Kyste dermoïde huileux congénital. Bull. et Mém. de la Soc. de chirurgie,* 1879, t. V, p. 865 (kyste de la région intersourcilière).

Little. — *Trans. Dublin Path. Soc.*, dec. 17, 1870, — cité par Stedman Bull.

H. Lyford. — *Extirpation of the Eye. The Lancet*, march 3, 1827, p. 718.

Meyer. — *Henle's und Pfeufer's Zeitschrift*, 1851, — cité par Heschl, *loco cit.*, p. 41.

Mac Cormac. — *Saint Thomas's Hosp. Rep.*, 1874, — cité par Wagstaffe (kyste de la région intersourcilière).

Max Schede. — *Langenbeck's Archiv f. klin. Chir.*, 1872, Bd. XIV, s. 18 (kyste de la région intersourcilière).

Nicaise. — *Note sur la pathogénie des kystes dermoïdes. Observation de kyste dermoïde huileux de la queue du sourcil.* — *Revue de chirurgie*, 1883, p. 806.

Ollier. — Fait cité par Cusset, *loco cit.*, p. 184.

Ormsby. — *Med. Press and Circular*, april 16, 1873, — d'après Stedman Bull.

Panas. — *Bull. de la Soc. de chirurgie*, 29 avril 1874, 3e série, t. III, p. 234, — et *Bull. et Mém. de la Soc. de chirurgie*, 21 janv. 1880, t. VI, p. 62 (kyste de la région intersourcilière).

Panum. — Fait communiqué à Lebert, *loco cit.*, *Soc. de biologie*, 1852.

Reclus. — Cité par Vassaux et A. Broca (kyste huileux prélacrymal).

Ch. Régnier. — *Étude sur les kystes dermoïdes de la queue du sourcil*, thèse de Paris, 1869, n° 177.

Richard. — *Bull. de la Soc. de chirurgie*, 25 avril 1855, t. V, p. 346 (kyste dermoïde de la voûte orbitaire).

Richet. — Plusieurs observations dans les thèses de Régnier et Lamps.

Rizet. — *Kyste osseux de la paupière supérieure gauche. Ann. d'oculistique*, 1867, t. LVII, p. 184.

Ryba. — *Genesis der Haarbalggeschwulst der Orbitalgegend. Prager Vierteljahrschrift f. die prakt. Heilk.*, 1844, Q. II; Analekten, s. 262.

Saint-Yves. — *Nouv. traité des mal. des yeux*, p. 147, — d'après F. Gacitua, *Essai sur les kystes de l'orbite*, thèse de Paris, 1877, n° 314.

J. et A. Sichel. — *Considérations sur les kystes pierreux ou calcaires des sourcils. Ann. d'oculistique*, 1867, t. LVII, p. 211, — et *Gaz. des hôpitaux*, 11 mai 1877, p. 221.

Taylor. — Cité par Wagstaffe, *loco cit.*, p. 203.

Trélat. — *Tumeur du sourcil droit; tissu osseux et substance crétacée. Bull. de la Soc. anatom.*, déc. 1872, p. 556.

G. Vassaux et **V. Broca.** — *Loco cit.* (kyste huileux du sourcil).

W. Wagstaffe. — *Congenital dermoid cysts occuring in the branchial and other clefts. Trans. of the Pathol. Soc. of London*, jan. 15, 1878, vol. XXIX, p. 194, — 3 cas.

W. Sp. Watson. — *An intra-orbitar dermoid cyst, resulting in abcess; the cyst removed subsequently; satisfactory result. The Lancet*, july 27, 1872, vol. II, p. 118.

— *Congrès d'ophthalm. de Londres*, 1872, d'après Cusset, *loco cit.*, p. 198.

Zethermann. — *Rapport sur les travaux de la Soc. méd. de Suède,* par Demangeon, 1810, — d'après Cruveilhier, *Essai,* t. II, p. 188, et *Traité d'anat. pathol.,* t. III, p. 340.

Observations personnelles I à XIX, p. 179 à 187.

KYSTES DERMOÏDES DU CUIR CHEVELU

M. Hoffmann. — *Miscell. cur.,* déc. 2, an. V, — d'après Cruveilhier, *Essai,* t. II, p. 186.

Lobstein. — *Traité d'anat. pathol.,* Paris, 1829, t. I, p. 350, — d'après Lebert.

Auvert. — Cité par Prescott Hewett.

Lenoir. — Cité par Prescott Hewett.

Picard. — Cité par Prescott Hewett.

Heschl. — *Prager Viertelj.,* 1860, *loco cit.,* s. 49.

Giraldès. — *Bull. de la Soc. anatom.,* 41e année, juin 1866, p. 297 (kyste dermoïde de la fontanelle antérieure).

Busk. — Cité par Prescott Hewett, p. 92.

Athol Johnson. — Cité par Prescott Hewett, p. 98.

Prescott Hewett. — *Contributions to the surgery of the head. Sebaceous tumours of the cranial region. Saint George's Hosp. Reports,* vol. IV, 1869, p. 100.

Hueter. — In : *Virchow's und Hirch's Jahresberìcht f.* 1870, Bd. II, s. 355.

A. Wrany et **Th. Neureutter.** — *Œsterr. Jahrb f. Pædiatrik,* d'après *Rev. des sc. méd.,* 1873, t. I, p. 228 (kyste dermoïde de la fontanelle antérieure).

H. Arnott. — *Dermoid cyst of the scalp simulating meningocele. Trans. of the Pathol. Soc. of London,* jan. 20, 1874, vol. XXV, p. 228 (kyste dermoïde de la fontanelle antérieure).

Heurtaux. — *Gaz. des hôpitaux,* 1874, p. 547, — et article *Kystes* du *Nouv. Dictionn. de méd. et de chir. prat.,* p. 755 (kyste dermoïde de la fontanelle antérieure).

E. Gironde. — *Contribution à l'étude des kystes dermoïdes. Lyon médical,* 17 août 1879, t. XXXI, p. 537.

E. Tachard. — *Kyste dermoïde de la région temporale droite. Revue médicale de Toulouse,* XIVe année, mai 1880, p. 147.

R. Trzebicky. — *Ein Beitrag zur Lokalisation der Dermoidcysten. Wiener med. Wochensch.,* 1885, n° 13 u. 14, — d'après *Centralbl. f. Chir.,* 1885, s. 536.

Observation personnelle XXII, p. 189.

— — XXIII, p. 189.

— — XXIII *bis,* p. 190.

KYSTES DERMOÏDES DE LA CAVITÉ CRANIENNE

V. Menghinus. — *De Bononiensi scientiarum et artium Instituto atque Academia,* Bonon., 1745, t. II, pars prima, p. 184, — d'après Lebert, Mém. cité. — Femme de cinquante ans ; masse pileuse du volume d'un pois, dans le ventricule gauche ; poils implantés.

Morgagni. — *De sedibus et causis morborum,* epist. XXIV, n° 4, — et *Epist. anatom.,* XX, n° 58, — d'après Lebert, Mém. cité. — Fœtus ; la tente du cerveau renfermait un kyste contenant de la matière grasse et des poils.

Paget. — *Lectures on tumours,* London, 1851, p. 31, — d'après Lebert, Mém. cité. — Homme ; dans le tissu de la pie-mère, sous le cervelet, masse de graisse granuleuse mêlée de poils.

Hawkins. — D'après Paget, *ibib.,* cité par Lebert, et d'après Holmes, *op. cit.,* p. 53. — Pièces du Musée de Saint George's Hosp., série II, n° 249 et série VIII, n° 100. — Enfant de deux ans et demi ; à la surface interne de la dure-mère, près du pressoir d'Hérophile était attachée une masse de matière grasse avec une boucle de cheveux foncés de 1 à 1 pouce 1/2 ; l'occipital le recevait dans une dépression et présentait même une légère perforation.

J. Pearson Irvine. — *Trans. of the Patholog. Soc. of London,* nov. 19, 1878 ; vol. XXX, p. 195. — *Dermoid cyst of the brain.* — Fille de sept ans. Adhérence des méninges à la partie postérieure de la calotte crânienne ; abcès comprenant la plus grande partie du cervelet, la région postérieure de la moelle allongée et la partie supérieure de le m oelle cervicale ; pus, matière caséeuse, touffes de cheveux. Ventricules distendus par du liquide limpide.

F. Widal. — *Soc. anatom.,* 1885. V. obs. XXIV, p. 191.

Milliarésis (de Céphalonie). — Fait communiqué à la *Soc. royale d'Athènes,* par Th. Aretacos, — d'après Gegg-Markheim, thèse citée, p. 25. — Fœtus de sept mois ; hydrocéphalie ; dans le cerveau, deux fœtus parasites constitués par des masses de tissu conjonctif qui représentent le tronc et auxquelles viennent aboutir les extrémités, nettement définies, des membres supérieurs et inférieurs ; en outre, poches contenant des poils, dents, fragments osseux, en sorte que dans ce cerveau olympien, dit l'auteur, il y avait au moins deux parasites et peut-être quatre.

KYSTES DERMOÏDES DU NEZ

W. Lawrence. — *Encysted tumors of the Eyelids, containing Hair. London medical Gazette,* new series, vol. I, 1837-38, december 16, 1837, p. 472.

J. Cruveilhier. — *Anat. pathol.,* t. I, 18e livr., p. 3 de l'explication des planches III, IV et V.

J. Cruveilhier. — *Traité d'anat. pathol. gén.*, t. III, p. 340-341.

En 1847, à la *Société anatomique*, il cita le même cas disant que l'orifice était placé sur l'aile du nez. *Bull. de la Soc. anatom*, 22e année, mars 1847, p. 96.

Observation personnelle XX, p. 187.

— — XXI, p. 188.

KYSTES DERMOÏDES DE LA JOUE

Verneuil. — *Kyste dermoïde profond de la face, situé au niveau de la commissure intermaxillaire et accolé à la face externe du maxillaire supérieur. Extirpation. Guérison.* — Cusset, thèse citée, p. 201, obs. XXXVII. — Femme de vingt-quatre ans, début remontant à plusieurs années, côté droit. Kyste principal contenant une matière muqueuse et des amas de matière caséeuse avec cellules épithéliales semblables à celles des glandes sébacées ; poils follets ; saillies papilliformes de la paroi ; épithélium pavimenteux. Nombreux petits kystes secondaires à contenu muqueux et à revêtement d'épithélium pavimenteux.

Il faut peut-être considérer comme dermoïde un kyste stéatomateux développé dans l'épaisseur de la joue droite, observé par Rigal (de Gaillac), *Bull. de la Soc. de chir.*, 30 juill. 1851, t. II, p. 218.

KYSTES DU COU

1° *Kystes dermoïdes.*

Dupuytren. — *Kystes séreux développés au cou entre l'os hyoïde et le cartilage thyroïde. Gazette des hôpitaux*, t. V, 26 juill. 1831, n° 26, p. 101. — Kyste thyro-hyoïdien, chez une fille de treize ans, existant depuis l'âge de quatre ans, renfermant une matière mélicérique dans laquelle le chirurgien croit apercevoir quelques poils.

Giraldès. — *Bull. de la Soc. anatomique*, 22e année, mars 1847, p. 96. — Homme de vingt et quelques années ; début incertain ; siège au milieu de la distance qui sépare le cartilage thyroïde de la fourchette sternale ; contenu : pus crémeux, quelques poils blancs.

Heschl. — *Ueber die Dermoid-Cysten. Prager Vierteljahrschrift f. die prakt. Heilk.* XVII[ter] jahrg., 1860, IV[ter] Bd. *Original Aufsætze*, s. 48. — V. p. 22.

R. Virchow. — *Ein tiefes auriculares Dermoid des Halses. Virchow's Archiv f. pathol. Anat.*, 1866, Bd. XXXV, h. 1, s. 208. — Femme de vingt-quatre ans, tumeur remarquée à l'âge de quatorze ans, occupant la région parotidienne gauche. Contenu blanc jaunâtre. Adhérence de la paroi à la gaine de la carotide ; plaque dure à ce niveau composée de cartilage et de fibrocartilage ; paroi dermoïde avec glandes sébacées.

P. Broca. — *Tr. des tumeurs,* Paris, 1869, t. II, p. 79, note 1. — Jeune homme de dix-sept ans. Kyste thyro-hyoïdien, apparu vers treize ans, contenant de la matière sébacée et des poils.

Max Schede. — *Ueber die tiefen Atherome des Halses. Langenbeck's Archiv f. klin. Chirurgie,* 1872, Bd. XIV, s. 1.

I. Obs. 2. — Garçon de quinze ans, début vers treize ans et demi. Kyste siégeant vers le milieu du sterno-mastoïdien gauche et s'étendant jusqu'aux vertèbres cervicales, contenant de la matière athéromateuse avec des cellules cornées. Paroi dermoïde sans poils ni glandes.

II. Obs. 3. — Fille de vingt-deux ans, début à l'âge de onze ans; tumeur siégeant à gauche immédiatement en avant du sterno-mastoïdien, ouverte une première fois, puis récidivée. Contenu athéromateux. Paroi dermoïde sans poils ni glandes.

Bordeaux médical, 1re année, 1872, 25 août, n° 27, p. 211. *Kyste dermoïde thyro-hyoïdien.* — Jeune homme de dix-huit ans; tumeur remarquée à l'âge de six mois; adhérence à l'os hyoïde. Contenu graisseux, poils soyeux et blanchâtres.

A. Heurtaux. — *Nouv. Dictionn. de méd. et de chir. pratiques,* t. XIX, 1874, art. *Kystes,* p. 753. — Jeune homme de dix-neuf ans; division congénitale du voile du palais; kyste thyro-hyoïdien, remarqué à l'âge d'un mois, adhérent au périoste de l'os hyoïde; contenu formé de cellules épidermiques et de quelques poils.

Panas. — *Bull. de la Soc. de chirurgie,* 29 avril 1874, 3e série, t. III, p. 235, et *Gaz. des hôpitaux,* 19 mai 1874, n° 57, p. 451. — Jeune homme de vingt ans, tumeur remarquée deux mois avant; siège thyro-hyoïdien; adhérence à l'os hyoïde; contenu sébacé avec des cheveux blonds.

R. Neumann et **P. Baumgarten.** — *Zwei Fælle von Fistula Colli congenita cystica* (*Kiemengangscyste* Roser). *Langenbeck's Archiv f. klin. Chir.,* 1877, Bd. XX, s. 819.

1. Fall Neumann, s. 819. — Femme de vingt-trois ans; tumeur congénitale à la partie antéro-inférieure droite du cou. Contenu analogue à la terre glaise. Paroi revêtue d'épithélium pavimenteux et d'épithélium vibratile.

2. Fall Baumgarten, s. 821. — Homme de cinquante-huit ans; tumeur remarquée un an avant; occupant la partie latérale droite du cou. Contenu jaune pâteux. Paroi tapissée d'un mélange d'épithélium pavimenteux stratifié et d'épithélium vibratile.

R. Tachard. — *Kyste dermoïde pili-graisseux dans la région sous-hyoïdienne, Extirpation.* — *Revue médicale de Toulouse,* octobre 1878, n° 10, p. 321. — Jeune homme de dix-huit ans; kyste remarqué à huit ans, situé à la partie inférieure de la région sous-hyoïdienne, au-dessus du sternum. Adhérence postérieure à la trachée. Contenu comparé à du fromage blanc, à du mastic mou de vitrier; poils.

R. Gironde. — *Contribution à l'étude des kystes dermoïdes. Lyon médical,* 17 août 1879, t. XXXI, p. 537; obs. 1. — Homme de vingt-trois ans; kyste reconnu à onze ans, thyro-hyoïdien, adhérent à l'os hyoïde. Con-

tenu blanc crémeux avec de nombreux poils. Paroi dermoïde sans papilles ni glandes sudoripares.

T. Bryant. — *Case of oil cyst removed from the parotid region. Transact. of the Pathol. Soc. of London,* vol. XXXIII, oct. 15, 1881. — Femme de dix-neuf ans, tumeur congénitale au-dessous de l'oreille gauche et seconde tumeur plus petite au-devant du lobule et communiquant avec la première. Adhérence au nerf facial. Contenu huileux. Paroi cutanée dans laquelle on trouva un poil rudimentaire (examen par Goodhart).

Observation personnelle XXV, p. 193.

— — XXVI, p. 194.

2° *Kystes branchiaux probablement dermoïdes.*

Quain. — *Encysted tumour of the neck. Operation.* — *The medical Times,* vol. XXI, april 20, 1850, p. 295. — Femme de trente-six ans; début à vingt-un ans; tumeur siégeant sous la base du maxillaire inférieur, un peu au-devant de l'angle. Contenu : sérosité et matière athéromateuse.

Chassaignac. — *Bull. de la Soc. anatom.*, 33e année, juin 1858, p. 274. — Enfant de quinze ans; kyste de la région sus-hyoïdienne, opéré déjà six ans auparavant et récidivé. Contenu sébacé : cellules épithéliales et cristaux de cholestérine (examen par Dufour).

Langenbeck. — *Beitræge zur chirurgischen Pathologie der Venen. Archiv f. klin. Chir.*, 1861, Bd. I.

I, s. 14. — *Dermodicyste ander Gefæsscheide der Vena jugularis interna. Extirpation mit ausgedehnter Ablœsung der Vene. Heilung.* — Jeune fille de dix-sept ans; côté gauche, tumeur étendue de l'angle de la mâchoire au cartilage cricoïde; adhérence à l'apophyse styloïde et à la gaine des vaisseaux. Contenu athéromateux (cellules épithéliales et cholestérine).

Examen histologique par A. Lücke, ibid., *Ueber Atheromcysten der Lymphdrüsen*, s. 356. — Paroi tapissée d'épithélium pavimenteux stratifié, au-dessous duquel on trouve du tissu réticulé, mais séparé de l'épithélium par une mince couche cellulaire. Lücke considère ce kyste comme un kyste athéromateux développé dans un ganglion; mais peut-être s'agit-il seulement d'un ganglion adhérent à la paroi d'un kyste athéromateux. *V.* 1er cas de Max Schede.

II, s. 25. — *Exstirpation einer Dermoidcyste von der Scheide der grossen Halsgefæsse. Verwunderung der Vena jugularis communis. Stillung der Blutung durch Compression. Heilung.* — Fille de vingt ans, début à neuf ans, côté gauche; tumeur entre le cartilage thyroïde et le sterno-mastoïdien. Contenu athéromateux, cholestérine.

P. Broca. — *Tumeurs,* t. II, p. 79, note 2. — Fille de dix ans, kyste thyro-hyoïdien, reconnu à six ans. Contenu granuleux, sébacé.

Max Schede. — *Ueber die tiefen,* etc., *loco cit.* Obs. I. — Jeune homme de dix-sept ans; tumeur siégeant sous le bord antérieur du sterno-mastoïdien gauche; quelques adhérences à la gaine des vaisseaux, prolongement

entre le larynx et le pharynx. Contenu crémeux (cellules épithéliales). Au-dessous de l'épithélium stratifié qui tapissait la cavité kystique, on trouva un tissu conjonctif très riche en leucocytes, surtout au voisinage immédiat de l'épithélium; mais nulle part il ne présentait de structure folliculaire. Au-dessous de ce tissu conjonctif, et séparé de lui par une zone de tissu conjonctif normal, on trouva du tissu ganglionnaire ordinaire avec des follicules bien caractérisés; il n'y avait aucune communication vasculaire entre ce dernier tissu et la couche conjonctive sous-épithéliale. Il y a lieu de penser que l'aspect de la couche sous-épithéliale était dû à un état inflammatoire produit par l'injection iodée et que le tissu ganglionnaire observé provenait d'un ganglion intéressé par l'opération et extirpé avec la paroi du kyste qui adhérait à la gaine carotidienne.

La sœur jumelle de ce malade avait deux fistules branchiales externes en avant des conduits auditifs.

Volkmann. — Fait rapporté par Max Schede (*loco cit.*, p. 19). — Jeune homme de dix-huit ans; kyste existant depuis quelques années sous le bord antérieur du sterno-mastoïdien, contenant une bouillie assez épaisse.

Luecke. — *Die Lehre vond en Geschwülsten. Handb. der allgem. u. spec. Chir. v. Pitha u. Billroth,* Bd. II, Abth. I, s. 126. — Femme de vingt-quatre ans; kyste dermoïde; région sous-maxillaire droite; adhérence principale à l'apophyse styloïde.

Campenon. — Obs. du service de Giraldès, in : L.-F. Guérin, *Des kystes congénitaux du cou et de leur traitement,* thèse de Paris, 1876, n° 392; obs. VII, p. 28. — Garçon de onze ans; tumeur congénitale de la région parotidienne gauche. Excision partielle et cautérisation; contenu consistant en une bouillie brunâtre; paroi tapissée d'une couche épithéliale à cellules polygonales inégales, reposant sur un tissu cellulo-fibreux dense.

Esmarch. — *Zur Behandlung der tiefen Atheromcysten des Halses. Langenbeck's Archiv f. kl. Chir.*, 1876, Bd. XIX, s. 224.

I. Cas de la fig. 1. — Jeune fille de vingt-deux ans; kyste existant depuis plus de deux ans, côté droit. Contenu purulent (épithélium et corpuscules de pus).

II. Cas de la fig. 2. — Garçon de cinq ans; région sous-maxillaire droite. Liquide brun trouble, beaucoup d'épithélium plat et cholestérine.

III. Cas de la fig. 3. — Jeune homme de vingt ans; kyste existant depuis quinze mois à la partie supérieure et latérale du côté droit. Liquide jaunâtre mélangé de grumeaux blanchâtres riches en cellules épithéliales.

IV. Cas de la fig. 4. — Homme de vingt-huit ans; début à vingt-sept ans; côté droit.

A. Bidder (de Mannheim). — *Zur Casuistik und Behandlung der tiefen Atheromcysten des Halses. Langenbeck's Archiv f. klin. Chir.*, 1877, Bd. XX, s. 434.

Jeune fille de vingt-cinq ans; tumeur remarquée à douze ans, immédia-

tement au-dessus de la fourchette sternale. Contenu caséeux (détritus graisseux, cellules épithéliales).

De Saussure Ford. — *Extirpation of teratoma; or teratoid tumour. The American Journ. of the medical sciences,* jan. 1879, new series, vol. LXXVII, p. 91. — Femme de quarante-quatre ans; tumeur remarquée à dix-huit ans derrière l'oreille, ayant envahi la face et le cou. Examen par R.-H. Fitz : îlots cartilagineux dans du tissu fibreux, graisse, tissu muqueux, bandes épithéliales ressemblant au corps muqueux, et corps arrondis composés d'écailles épidermiques.

Tillaux. — *Kyste dermoïde de la région sus-hyoïdienne. Gaz. des hôp.,* 23 juin 1885, n° 72, p. 569. — Femme de vingt-huit ans; tumeur remarquée à 7 ans; développement successif; région sus-hyoïdienne, médiane et latérale gauche. Extirpation.

3° *Kystes branchiaux mucoïdes.*

F. Jouon. — *Kyste du cou muni d'épithélium vibratile. Journ. de la sect. de méd. de la Soc. académ. de la Loire-Inférieure,* 40e vol., 211e livr., p. 23, Nantes, 1864, — d'après Heurtaux, art. *Kystes,* p. 736. — Jeune homme; tumeur remarquée vers dix ans; médiane, immédiatement au-dessous du larynx. Contenu : boue noirâtre. Paroi conjonctive revêtue d'épithélium cylindrique vibratile.

Nélaton. — Obs. recueillie par Anger. — J.-Ch. Dumoulin, *De quelques productions hétérotopiques de muqueuses à épithélium prismatique cilié,* thèse de Paris, 1866, n° 256; obs. I, p. 22. — Garçon de douze ans, début à neuf ans; tumeur médiane, thyro-hyoïdienne, contenant un liquide filant. Incision, fistule consécutive. Paroi muqueuse avec épithélium prismatique vibratile.

Houel. — *Fistule prélaryngée thyro-hyoïdienne. Bull. de la Soc. de chirurgie,* 22 avril 1874, 3e série, t. III, p. 220, — et *Gaz. des hôpitaux,* 30 mai 1874, n° 62, p. 491. — Garçon de douze ans et demi; kyste thyro-hyoïdien remarqué à sept ans; incision fistuleuse, trajet recouvert d'épithélium cylindrique vibratile (examen par Th. Anger).

Tapret. — Obs. in : V. Affre, *Des kystes thyro-hyoïdiens,* thèse de Paris, 1875, n° 373; obs. II, p. 36. — Fille de cinq ans et demi; tumeur médiane, thyro-hyoïdienne, augmentant de volume après le repas et quand on provoquait une salivation abondante; ouverture spontanée et fistule consécutive, donnant issue à un liquide filant, opalin, plus abondant pendant la mastication. Un stylet pénétrait vers la base de la langue au niveau de l'épiglotte. Un bourgeon charnu, saillant à l'extérieur et excisé, présentait un revêtement d'épithélium vibratile.

4° *Kystes branchiaux de nature indéterminée.*

Dupuytren. — Obs. recueillie par Rognetta : *Revue médicale française et étrangère,* 1834, t. I; p. 379, obs. VI. — Homme de cinquante ans; kyste

thyro-hyoïdien, datant de l'enfance; accidents dyspnéiques. Contenu : matière liquide jaunâtre et épaisse.

Flaubert. — Obs. recueillie par Laloy, in : Fleury et Marchessaux, *De quelques tumeurs enkystées du cou,* etc. *Arch. gén. de méd.,* 1839 (3e série, t. V), p. 435, obs. V. — Femme de trente ans; tumeur remarquée à vingt-cinq ans; rég. latérale gauche du cou. Paroi ressemblant à la muqueuse stomacale; liquide café au lait, chargé de paillettes brillantes.

Paget. — Cité par Heurtaux, art. *Kystes,* p. 753. — Pièce du musée du Collège des chirurgiens. — Kyste adhérent à l'os hyoïde, chez un matelot de cinquante à soixante ans et datant d'aussi longtemps que le malade pouvait se souvenir. Contenu mélicérique.

J. Gilles. — *De hygromaticis cysticis congenitis,* etc., Bonn, 1852, — et *Arch. gén. de méd.,* 1853, t. I, p. 82. — Kyste du cou chez un nouveau-né ; côté gauche ; ponction, ligature à la base ; mort. Contenu albumineux ; paroi ressemblant à une muqueuse ; deux loges communiquant par un canal étroit.

Ce cas, cité par Cusset (p. 142) comme kyste branchial, nous paraît se rapporter plutôt à un kyste séreux.

Larrey. — *Bull. de la Soc. de chir.,* 20 avril 1853, t. III, p. 489 ; 27 avril, p. 503, et 15 juin, p. 607. — Soldat ; kyste préthyroïdien, développé depuis quatre ans, communiquant par un trajet canaliculé avec une tumeur sus-sternale dont l'ouverture reste fistuleuse. Sérosité roussâtre, fausses membranes tubulées. Guérison par les injections iodées.

Rouget. — Obs. citée dans Verneuil, *Recherches anat. pour servir à l'histoire des kystes de la partie sup. et méd. du cou. Arch. gén. de méd.,* 1853, vol. I, p. 189. — Kyste médian thyro-hyoïdien existant depuis longtemps chez un adulte. Contenu crémeux renfermant de nombreuses cellules épithéliales et des cristaux de cholestérine.

Considéré par Verneuil comme développé aux dépens de la pyramide de Lalouette, ce kyste nous paraît être d'origine branchiale.

Paucon. — *Note sur deux cas de fistules branchiales. Bull. de la Soc. de chir.,* 22 avril 1874, 3e série, t. III.

Obs. I, p. 213. — Femme de trente-neuf ans ; fistule branchiale borgne externe, du côté gauche, au niveau du cartilage thyroïde ; tumeur ouverte à sept ou huit ans. Sécrétion analogue au mucus utérin.

Obs. II, p. 215. — Femme de vingt-huit ans ; à l'âge de deux ans, formation d'une tumeur qui s'ouvrit et laissa une fistule médiane, thyro-hyoïdienne. Dissection. Adhérence du trajet à la membrane thyro-hyoïdienne.

Phafontaki (d'Écouen). — *Fistule bronchiale. Union médicale,* 27 juin 1874, p. 1036. — Fille de trois mois ; fistule congénitale à égale distance du cartilage cricoïde et de la fourchette sternale ; la fistule s'étant fermée, formation d'une tumeur à contenu sébacé.

Cette observation de fistule bronchiale (?) est considérée avec raison par Cusset (p. 94) comme un cas de fistule branchiale transformée en kyste.

V. Affre. — *Des kystes thyro-hyoïdiens,* thèse de Paris, 1875, n° 373; obs. I, p. 31. — Malade du service de Tillaux ; homme de vingt et un ans; à six ans tumeur médiane, à l'union des régions sus- et sous-hyoïdiennes, qui disparut, puis reparut à dix ans. Contenu jaunâtre, granuleux, semi-liquide.

De Saint-Germain. — *Kyste prélaryngé, — séton filiforme. — Guérison.* — *Ann. des mal. de l'oreille et du larynx,* t. I, 1875, p. 398. — Fille de quatre ans; tumeur remontant à sept mois, médiane, adhérente profondément au cricoïde, contenant un liquide assez épais, un peu rougeâtre.

S. Duplay. — *Des fistules congénitales du cou (fistules branchiales). Arch. génér. de méd.,* 1875, vol I, p. 85. — Soldat de vingt-deux ans; tumeur remarquée depuis quelques mois vers la partie inférieure et droite du cou; continue en haut avec un cordon induré qui semble adhérer à la grande corne droite de l'os hyoïde.

— *Fistule congénitale du cou consécutive à l'ouverture d'un kyste branchial. Pathogénie. Diagnostic. Traitement.* — *Progrès médical,* 28 avril 1877, p. 321. — Fille de quatorze ans, portant depuis un an une petite tumeur sus-sternale; celle-ci s'ouvrit et laissa une fistule; écoulement semblable au mucus nasal; cordon canaliculé reliant l'orifice à la partie droite du corps de l'os hyoïde.

Ollier. — Observation recueillie par Cusset, thèse citée, p. 66, obs. I. — Femme de vingt-huit ans; à l'âge de deux mois, tumeur sus-sternale dont l'ouverture resta fistuleuse. Traitements divers; liquide contenant des cellules muqueuses et des leucocytes.

Demons. — *Kystes congénitaux canaliculaires du cou.* Observations présentées devant la *Soc. de méd. et de chir. de Bordeaux,* 3 juillet 1885. — Anal. in : *Rev. mens. des mal. de l'enfance,* août 1885, p. 377.

1er cas : jeune fille ; à cinq ans, tumeur au niveau de l'os hyoïde, ouverte spontanément; fistule consécutive; dissection du trajet jusqu'en arrière de l'os hyoïde.

2e cas : enfant de dix ans; à dix mois, tumeur au niveau du cartilage cricoïde, ouverte spontanément ; fistule consécutive.

Dubar (de Lille). — *Soc. de chirurgie,* 22 juillet 1885 ; rapport par Monod. — Jeune fille de dix-neuf ans ; kyste congénital de la région hyoïdienne; deux opérations. Bourgeons épithéliaux.

Observation personnelle XXVII, p. 195.

KYSTES DERMOÏDES DU PLANCHER BUCCAL

Pierre de Marchettis. — *Observ. de tumeur mélicérique au-dessous de la langue avec gêne de la respiration,* in : Warmont, *Recueil d'observations rares de médecine et de chirurgie,* par Pierre de Marchettis, traduit en français et précédé d'une étude historique sur la vie et les ouvrages de l'auteur. Thèse de Paris, 1858, n° 105, p. 69, obs. XXXI.

Jourdain. — *Traité des maladies de la bouche*, t. II, 1778, p. 558 et 559 (cité d'après la thèse de Landeta, p. 39). — Deux observations empruntées au *Dictionnaire raisonné d'anatomie*, t. I, p. 620. — Ces deux observations sont peu précises : dans la 1re le contenu est comparé à la substance cérébrale, mais un peu moins consistant ; dans la 2e c'était une humeur de la nature du mélicéris.

Desault. — *Œuvres chirurgicales*, édition Bichat, t. II, Paris, 1813, p. 216; observ. de Hernu. — Femme de vingt-quatre ans ; tumeur datant de l'enfance, renfermant une matière blanchâtre grumelée.

Sicherer. — *Rapport annuel sur l'hôpital d'Heilbronn*, 1837-38 (d'après la thèse de Bertherand, p. 9). — Observ. de tumeur à contenu athéromateux, du côté droit, chez un jeune homme de dix-sept ans, datant de deux ans.

Syme. — Observation citée d'après la thèse de Bertherand, p. 9. — Tumeur datant de l'enfance, chez une jeune fille de vingt-quatre ans, contenant une matière grisâtre, lardacée. Un autre fait de Syme, relatif à un kyste congénital médian, chez un garçon de dix-sept ans, est mentionné dans le mémoire de Combalat.

Rigaud. — In : Bertherand, *Recherches sur les tumeurs sublinguales*, thèse de Strasbourg, 1845, 2e série, n° 151, p. 9. — Femme de vingt-quatre ans, tumeur sublinguale du côté droit, contenant une matière grasse comparée à du suif ramolli.

Linhart. — Observ. de Dehler, *Œsterreichische Zeitung*, 1857, n° 3, — in : *Gazette hebdomadaire*, 20 févr. 1857, n° 8, p. 134. — Kyste athéromateux chez une femme de vingt-un ans, datant de deux ans.

— *Œsterreich. Zeitschr.*, n° 14, — in : *Gazette hebdomadaire*, 9 juill. 1858, n° 28, p. 502. — Kyste médian, chez un homme de vingt-huit ans, empêchant le rapprochement des mâchoires, gardant l'empreinte du doigt, contenant une matière épaisse et blanche et des poils courts et incolores.

Richet. — In : J.-B. de Landeta, *Réflexions sur quelques tumeurs sublinguales*, thèse de Paris, 1863, n° 40, p. 45, obs. XIII. — Tumeur médiane à contenu sébacé chez un enfant de quelques jours.

Denonvilliers et **Verneuil.** — Observation publiée in : *Compendium de chirurgie pratique*, Paris, 1852-1861, t. III, p. 731, et complétée dans la thèse de Landeta, p. 47, obs. XIV. — Tumeur médiane chez un homme de vingt-huit ans, datant de l'enfance, ouverte par Denonvilliers et contenant une matière caséeuse. Récidive un an après avec déviation des dents et de la mâchoire inférieure; extirpation par Verneuil; adhérences médianes du menton à l'os hyoïde; elle contenait des poils follets et était revêtue d'épithélium pavimenteux stratifié.

Ed. Cruveilhier. — *Bull. de la Soc. anatomique*, 37e année, 1862, p. 43. — Tumeur médiane, chez un homme de soixante-deux ans; contenu sébacé, magma blanchâtre avec de petits corps jaunes plus résistants (cellules épithéliales).

T. Gallard. — *Bull. de la Soc. anatomique*, mai 1865, p. 301. *Kyste buccal*

observ. lue par de Montfumat. — Jeune fille de vingt ans; tumeur constatée à douze ans, gardant l'impression du doigt, gênant la phonation et la déglutition. Le contenu, semblable à de la châtaigne cuite, fut examiné par Cornil; il présentait des amas de cellules épithéliales pavimenteuses très grosses.

Denonvilliers. — Observ. publiée par Paquet, *Arch. génér. de médecine,* 1867, vol. II (6e série, t. 10), p. 27, — et *Bull. de la Soc. anatomique,* juin 1867, p. 428. — Tumeur latérale gauche, chez une femme de dix-sept ans, ayant débuté à douze ans; contenu sébacé; paroi formée de derme et d'épiderme sans poils ni glandes.

Verneuil. — *Kyste dermoïde du plancher de la bouche. Bull. de la Soc. anatomique,* mars 1872, p. 110. — Jeune fille de dix-huit ans; début incertain remontant à trois ans au moins; siège médian; adhérences à l'os hyoïde; contenu formé d'une bouillie stéatomateuse (cellules pavimenteuses et épithélium sébacé).

A. Padieu (d'Amiens). — *Kyste dermoïde de la partie latérale droite du plancher de la bouche. France médicale,* 22 avril 1874, n° 32, p. 249. — Femme de vingt-trois ans; tumeur remarquée à dix-huit ans; fluctuation; plusieurs ponctions ne ramenant aucun liquide; contenu graisseux semblable à du suif demi-fluide.

P. Gueterbock. — *Ueber eine Dermoidcyste am Boden der Mundhœhle (Kiemengangscysten). Langenbeck's Archiv f. klin Chirurg.,* 1878, Bd. XXII, h. 4, s. 985. — Homme de vingt-six ans, début un an avant; tumeur de la région sublinguale gauche, fluctuante, gênant la parole, la mastication, la déglutition et la respiration. Contenu comparé à de la bouillie de gruau avec des cheveux crépus de 1 à 2 centimètres. Adhérence solide de la poche à l'os hyoïde.

Richet. — In : E. Barbes, *Contribution à l'étude des kystes dermoïdes du plancher de la bouche,* thèse de Paris, 1879, n° 203; p. 48, obs. XIV. — Femme de vingt-huit ans; siège latéral droit; contenu consistant en une matière grisâtre, épaisse (granulations graisseuses, paillettes de cholestérine, plaques épithéliales), avec un bouquet de poils.

— In : E. Barbes, *op. cit.,* p. 48, obs. XV. — Fille de quatorze ans; tumeur datant de sept à huit mois, médiane, fluctuante, à contenu caséeux et sébacé.

W. Gruber. — *Cystis atheromatosa præhyoidea submuscularis. Virchow's Archiv f. path. Anat.,* 1880, Bd. LXXXI, s. 442. — Kyste trouvé sur le cadavre d'un jeune homme d'une vingtaine d'années. Contenu athéromateux; considéré comme dermoïde.

Després. — Observ. publiée par Meunier, *Gazette des hôpitaux,* 31 mars 1881, et *Bull. de la Soc. anatomique,* février 1881, p. 122. — Homme de cinquante-deux ans; tumeur inaperçue jusque-là, mais ayant déterminé un timbre particulier de la voix, siège médian, contenu grisâtre. Examen histologique par Variot : cristaux de cholestérine et d'acides gras, paroi formée d'un chorion et d'un épithélium pavimenteux stratifié, sans poils ni glandes.

Hofmokl. — *Drei Fælle von echten Dermoidcysten des Unterhautbindegewebes. Exstirpation. Heilung.* — *Wiener medizinische Presse,* 12 juni 1881, n° 24, s. 761; 3 Fall, s. 762. — Femme de vingt-huit ans; tumeur remarquée depuis six mois, médiane, renfermant une matière grasse. Paroi, examinée par Chiari, à structure épidermique.

Th. Anger. — *Bull. et Mém. de la Soc. de chirurgie,* 22 juin 1881, t. VII, p. 478. — Kyste dermoïde, latéral, chez une jeune fille.

Duplay, *ibid.,* cite un cas personnel inédit, diagnostiqué et opéré facilement.

Nicaise. — *Bull. et Mém. de la Soc. de chirurgie,* 29 juin 1881, t. VII, p. 498. — Kyste dermoïde canaliculé de la bouche. Petite fille de trois ans; tumeur située à gauche, mais rattachée par un cordon exactement médian et canaliculé au milieu des apophyses géni.

Combalat (de Marseille). — *Mémoire sur une observation de kyste dermoïde du plancher de la bouche.* Rapport par Polaillon. *Bull. et Mém. de la Soc. de chirurgie,* 29 juin 1881, t. VII, p. 505. — Homme de trente-cinq ans; tumeur congénitale, médiane; légère dépression osseuse au-dessous des apoplyses géni. Paroi dermoïde avec poils et glandes.

E. Ozenne. — *Des kystes dermoïdes sublinguaux. Arch. génér. de médecine,* 1883, vol. Ier, mars, p. 278; observ. I, p. 281. — Femme de vingt-un ans; tumeur remarquée peu après la naissance, médiane, gênant la phonation; adhérences profondes non osseuses. Examen de la paroi par Dubar : structure dermoïde, poils, glandes sébacées, pas de papilles. Derrière ce kyste s'en trouvait un autre plus petit contenant du mucus.

Barker. — *A case of Large Sebaceous or Dermoid Cyst in the Tongue, Removed by operation; with cure. Clinical Society of London,* june 1, 1883. *The British medical Journal,* 1883, vol. I, june 9, p. 1122. — Femme de vingt-huit ans; début à vingt-un ans, tumeur médiane, immédiatement derrière la symphyse maxillaire, repoussant la langue contre la voûte palatine, située entre les génio-glosses et contenant de la matière sébacée (examen microscopique, *typical sebaceous matter*). Il mentionne un autre cas personnel, sans détails.

F. Dardignac. — *Observation de tumeur dermoïde du plancher buccal. Revue de chirurgie,* 1884, p. 655, et *Bull. et Mém. de la Soc. de chirurgie,* 3 oct. 1883, t. IX, p. 710, rapport de Chauvel. — Jeune homme de vingt-un ans; tumeur datant de quelques mois, médiane, adhérant intimement aux apophyses géni. Paroi dermoïde sans papilles, ni poils, ni glandes; contenu stéatomateux.

J. Williston Wright. — *Case of congenital Cyst of the Tongue. The medic. Record, New-York,* vol. XXVII, may 16, 1885, p. 537. — Fille de six ans; langue volumineuse depuis la naissance, saillante hors de la bouche; troubles fonctionnels. Extirpation d'un kyste renfermant un liquide épais, jaunâtre (détritus granuleux, cellules graisseuses, corpuscules granuleux). S'agit-il d'un kyste dermoïde?

KYSTES DERMOÏDES DU STERNUM

Venot. — *Gazette méd. de Paris,* 2e série, t. V, 30 sept. 1837, p. 618, d'après le *Journal de méd. pratique ou recueil des travaux de la Soc. de méd. de Bordeaux.*

J. Cloquet. — *Bull. de la Soc. de chirurgie,* 3 janv. 1855, t. V, p. 235.

Ed. Simon. — *Bull. de la Soc. anatomique,* avril 1858, p. 129.

Nélaton. — in : J.-Ch. Demoulin. *De quelques productions hétérotopiques de muqueuses à épithélium prismatique cilié,* thèse de Paris, 1866, n° 256; p. 26, observ. V. — Kyste muqueux présternal avec épithélium prismatique à cils vibratiles. Traitements divers. Récidives. Ablation totale. Guérison. Observ. par Fontaine ; examen histologique par Robin, p. 31.

Landrieux. — *Bull. de la Soc. anatomique,* juillet 1868, p. 439.

Observation personnelle XXVIII, p. 195.

KYSTES DERMOÏDES DE LA RÉGION MAMMAIRE

Gerdy. — *Bull. de la Soc. anatom.,* 27e année, févr. 1852, p. 42; — pièce présentée par Rombeau. — **Jarjavay.** *Anat. chirurg.,* t. Ier, p. 422, Paris, 1852. — **E. Guyot.** *Quelques observations de tumeurs de la mamelle,* thèse de Paris, 1853, n° 119, p. 22, observ. VII.

Lebert. — *Bull. de la Soc. anatom.,* ibid.

Burggræve. — Observation tirée des *Annales et Bulletins de la Soc. de médecine de Gand,* — citée par Paul Horteloup, *Des tumeurs du sein chez l'homme,* th. agrég., Paris, 1872, p. 53.

Albers. — Cité par Cornil et Ranvier, *Manuel d'histol. pathol.,* 2e édit., t. II, p. 746, Paris, 1884.

KYSTES DERMOÏDES DE LA RÉGION OMBILICALE

Blot. — *Bull. de la Soc. de chirurgie,* 29 avril 1874, 3e série, t. III, p. 236.

E. Küster. — *Die Neubildungen am Nabel Erwachsener und ihre operative Behandlung. Langenbeck's Archiv f. klin. Chirurgie,* 1874, Bd. XVI, s. 234; Fall 7, *Dermoid am Nabel,* s. 237.

Guelliot (de Reims). — *Observation de kyste sébacé pédiculé de l'ombilic. Revue de chirurgie,* 1883, p. 193.

Lannelongue et **Frémont.** — *De quelques variétés de tumeurs congénitales de l'ombilic. Arch. génér. de médecine,* 1884, vol. Ier, janv., p. 36 ; observ. VII, *Kyste sébacé congénital de l'ombilic,* p. 56.

Observation personnelle XXIX, p. 195.

KYSTES DERMOÏDES DES MEMBRES

Vénot. — *Kyste pileux sur la face antérieure de la jambe. Gazette médicale de Paris,* 30 sept. 1837, p. 618, — d'après le *Journal de médecine pratique ou recueil des travaux de la Société de médecine de Bordeaux.*

Hofmokl. — *Wiener medizinische Presse,* 1881, 12 juni, s. 761.

Josias. — *Tumeur de la région trochantérienne, grande difficulté du diagnostic. Examen histologique (kyste dermoïde). Bull. de la Soc. clinique de Paris,* 1878, 15 nov., p. 224.

Variot et **Ch. Remy.** — *Kyste sébacé de la cuisse. Bull. de la Soc. anatomique,* nov. 1879, p. 673.

Panas. — *Kyste mélicérique, situé sous la patte d'oie entre celle-ci et le tibia, du volume d'un œuf de pigeon, chez une jeune fille de huit ans. Bull. de la Soc. de chir.,* 2e série, t. X, 5 mai 1869, p. 198.

KYSTES DERMOÏDES DES DOIGTS

Polaillon. — *Kyste dermoïde de la face palmaire de la main* (Soc. de méd. de Paris, 28 juin 1884). *Union médicale,* 38e année, n° 104, 24 juillet 1884, et *Dictionn. encyclop. des sciences méd.,* art. *Doigt,* p. 281.

Kirmisson. — *Kyste dermoïde du médius gauche,* thèse de Lalitte, p. 16, VIIe obs.

Heydenreich. — *Kyste dermoïde de la face palmaire de la deuxième phalange de l'index droit,* thèse de Lalitte, p. 18, VIIIe obs.

KYSTES DERMOÏDES DE LA CAVITÉ THORACIQUE

Al. Gordon. — *Case of tumor in the anterior mediastinum containing bone and teeth. Medico-chirurg. Transact.,* nov. 25, 1823, vol. XIII, p. 12, London, 1827; — pièce du St Barthol. Hosp. Mus.; ser. 3368 A, — d'après Holmes.

Mohr et **Kœlliker.** — *Berlin. med. Centralzeitung,* 1839, n° 13, — et **Kœlliker,** *Mikroscop. Anat.,* t. II, p. 172, Leipzig, 1850, — d'après Lebert et Gegg-Markheim; — pièce du musée de Wurtzbourg.

L. Büchner. — *Ein seltener Sectionsbefund, Deutsche Klinik,* 1853, 9 juli, n° 28, s. 311.

Lebert. — *Beobachtungen u. klin. Bemerk.,* etc., *loco cit.,* s. 25; obs. III. *Fall einer merkwurdigen Dermoidcyste in vorderen Mediastinum zwischen beiden Lungen bei einem am Emphysem Verstorbenen.*

Cordes. — *Dermocystoid im Mediastinum anticum. Virchow's Archiv f. path. Anat.,* 1859, Bd. XVI, h. 3 u. 4, s. 290.

Cloetta. — *Ueber das Vorkommen einer Dermoidcyste in der Lunge. Virchow's Archiv f. path. Anat.*, 1861, Bd. XX, h. 1 u. 2, s. 42.

Villard. — *Kyste dermoïde développé sur la plèvre. Bull. de la Soc. anatom.*, août 1869, p. 216.

Waldeyer. — *Dermoidkystom des vorderen Mediastinalraumes. Langenbeck's Archiv f. klin. Chir.*, 1871, Bd. XII, s. 843, — cas décrit in : Collenberg, *Zur Entwickelung der Dermoid-kystome*, Inaug. Dissert., Breslau, 1869.

Virchow. — *Teratoma myomatodes Mediastini. Virchow's Archiv f. pathol. Anat.*, 1871, Bd. LIII, h. 4, s. 444.

Glæser. — Cité par Danzel, *Langenbeck's Archiv f. klin. Chir.*, 1874, Bd. XVII, p. 443, note, et 444, note.

J. Paget et **C.-H. Moore.** — Cas cité in : T. Holmes et J.-W. Hulke, *A system of surgery*, 3e éd., London, 1883, vol. Ier, p. 259, *Tumeurs*, par sir J. Paget et C.-H. Moore, rev. par H.-T. Butlin.

KYSTES DERMOÏDES DE L'OVAIRE

Nous ne mentionnons pas dans cette bibliographie les indications données par Lebert dans son mémoire, et relatives à 129 cas.

Alquié. — *Tumeur considérable composée de dix poches embryonnaires contenues dans les ovaires d'une femme adulte, considérée comme des grossesses ovariques avec débris de dix fœtus. Gaz. des hôpit.*, 16 mai 1857, p. 230.

T. Anger. — *Gaz. hebdomad.*, 12 juin 1874, p. 387.

Aron. — *Kyste dermoïde pileux de l'ovaire chez une femme de soixante-quinze ans. Gaz. des hôpit.*, 20 nov. 1873, p. 1065.

Babinski. — *Deux cas d'épithélioma pavimenteux ayant vraisemblablement pour point de départ un kyste dermoïde de l'ovaire. Bull. de la Soc. anatom.*, mai 1883, p. 234.

A. Bander. — *Dystocie causée par un kyste dermoïde de l'ovaire : rupture du kyste ; mort. Corresp. Bl. f. schweiz. Aerzte*, 15 août 1876, — d'après la *Rev. des Sciences méd.*, t. VII, p. 836.

Barnes. — *Trans. of the Obst. Soc. of London*, july 7, 1875, vol. XVII.

— *Dermoid cyst of the ovary : abdominal section ; drainage of the cyst ; cure. The Brit. Med. Journ.*, aug. 16, 1884, vol. II, p. 321.

Bernutz. — *Kystes pileux suppurés de l'excavation pelvienne. Arch. de tocologie*, oct. 1876, p. 577 ; obs., p. 580 ; 2e cas cité, p. 588.

N.-P. Blaker. — *Pelvic Hæmatocele with dermoid cyst of ovary* (*Brighton and Sussex, Medico-chir. Soc. The Brit. Med. Journ.*, jan. 3, 1885, vol. I, p. 25.

Blich. — 1871, 294, — d'après G. Nepveu [1].

1. G. Nepveu, *Rupture des kystes de l'ovaire dans le péritoine*, etc. *Ann. de gynéc.*, 1875, t. IV, p. 14.

Boéchat. — *Kystes de l'ovaire contenant les uns de la matière athéromateuse ou des débris d'os, un autre de la sérosité. Bull. de la Soc. anat.*, déc. 1871, p. 351.

W. Boestler. — *Amer. journ. of Obstetrics*, febr., 1885, p. 150, — d'après *Centralbl. f. Gynæk.*, 1885, s. 491.

A. Boinet. — *Tr. prat. des maladies des ovaires et de leur traitement.* Paris, 1867, p. 112.

Caster. — (*Soc. obstét. de Londres*, 2 avril 1884.) *Ann. de gynécol.*, juin 1884, t. XXI, p. 457.

Chadwick. — (*Soc. obst. de Boston*, 9 févr. 1884.) *Arch. de tocol.*, oct. 1884, p. 867.

P.-F. Chambers. — *Dermoid cyst* (*New-York Pathol. Soc.*, dec. 13, 1882). *The Medical Record*, jan. 6, 1883, vol. 23, p. 19.

Chantreuil. — *Bull. de la Soc. anat.*, déc. 1866, p. 488, et juin 1867, p. 395.

— *Kyste sébacé de l'ovaire. Bull. de la Soc. anat.*, févr. 1870, p. 160.

J. Cruveilhier. — *Anat. pathol.*, t. I, XXXVIe livr., pl. VI, fig. 6 et 6', p. 2 de l'explicat. (non cité dans Lebert).

Decès. — *Bull. de la Soc. anatom.*, sept. 1854, p. 265.

Demarquay. — *Kyste de l'ovaire adhérent de toutes parts, présentant dans ses parois des os parfaitement accusés et des dents; autopsie. Bull. de la Soc. de chir.*, 19 nov. 1862, 2e série, t. III, p. 534.

E.-H. Dickinson. — *Ovarian tumour from a Girl, aged ten years. Trans. of the Pathol. Soc. of. London*, may 5, 1874, p. 192.

Dohrn. — 25 *Ovariotomien. Deutsche med. Wochensch.*, 1878, n° 46 u. 47. — d'après *Centralbl. f. Chir.*, 1879, s. 27.

Alban Doran. — *Twisting of Pedicle in an Incipient Dermoid ovarian Cyst* (*Obstetr. Soc. of London*, june 7, 1882). *The Brit. med. journ.*, july 1, 1882, vol. II, p. 17.

— *Notes on so-called non-ovarian dermoid abdominal tumours. Medico-chirurgical Transactions*, april 28, 1885, vol. LXVIII, p. 235.

Dubar. — *Kyste dermoïde de l'ovaire* (*Soc. centrale de méd. du départ. du Nord*). *Bull. méd. du Nord*, mai 1885, t. XXIV, p. 254.

Duplay. — *Deux cas d'ovariotomies doubles suivies de guérison. Arch. gén. de méd.*, 1879, vol. Ier, p. 471; obs. I, *Kystes dermoïdes des deux ovaires.*

Edis. — *Dermoid Cyst* (*Obstetr. Soc. of London*, april 4, 1883). *The Brit. med. Journ.*, april 21, 1883, vol. Ier, p. 773.

F.-W. Elsner. — *On dermoid cysts, especially those of the ovary. Dublin journ. of med. sc.*, may. 1882, — d'après *Rev. des Sciences méd.*, 1882, t. XX, p. 602.

Féré. — *Kystes dermoïdes des ovaires; kystes séreux de la trompe. Bull. de la Soc. anat.*, janv. 1876. p. 11.

E. Flaischlen. — *Ein Fall von combinirten Dermoid des Ovarium. Zeits. f.*

Geburt. u. Gynæk., Bd. VI, — d'après. *Rev. des sciences méd.*, 1882, t. XX, p. 612.

A. Frænkel. — *Ueber Dermoidcysten der Ovarium und gleichzeitige Dermoide (mit Haaren) im Peritoneum. Wiener mediz. Wochensch.*, 1883, s. 865, 909, 940.

Friedlænder. — *Ein Fall von zusammengesetstem Dermoid des Ovarium. Virchow's Archiv f. path. Anat.*, 1872, Bd. LVI, s. 365.

N. Friedreich. — *Zusammengesetzte, theilweise dermoide Eierstockscyste mit Flimmerepithel und neugebildetem Nervengewebe. Virchow's Archiv f. pathol. Anat.*, 1858, Bd. XIII, s. 498.

Gibert. — *Bull. de la Soc. anatom.*, juill. 1856, p. 280.

J. Giraldès. — *Bull. de la Soc. de chir.*, 20 févr. 1867, p. 64, et *Leç. clin. sur les mal. chirurg. des enfants*, p. 296 et 307.

Goodell. — (*Soc. obst. de Philadelphie*, 2 oct. 1884.) *Ann. de gynécol.*, 1885, t. XXIII, p. 141.

H. Gray. — *An account of a dissection of an ovarian cyst which contained brain. Medico-chirurgical Transactions*, 1853, vol. XXXVI, p. 433.

Griffiths. — *Dermoid ovarian tumours. Pathol. Soc. of London*, nov. 21, 1876. *The Brit. med. Journ.*, nov. 25, 1876, vol. II, p. 682, — 2 cas.

Guichard (d'Angers). — *Contribution à l'étude des kystes dermoïdes de l'ovaire développés dans la cavité pelvienne.* (*Soc. obstét. et gynécol. de Paris*, 11 juin 1885.) *Arch. de tocol.*, juill. 1885, p. 676.

Guyon. — In : F. Terrier, *Contrib. à l'étude des résultats obtenus par l'ablation incomplète des kystes de l'ovaire. Rev. de chirurgie*, août 1881, t. Ier, obs II, p. 631.

Haffter. — *Loco cit.;* 10 obs. de kystes dermoïdes ovariens.

Hardy (de Hull). — *Lancet*, 1845, — d'après G. Nepveu.

Hartmann. — *Soc. anatom.*, 1884. *Progrès médical*, 1884, p. 393.

Heinrich. — *Z. f. rat. Med.*, 1846, V, p. 59, — d'après G. Nepveu.

Herapath. — *Edinburgh Med. Jour.*, 1849, — d'après G. Nepveu.

Heschl. — *Prager Viertelj., loco cit.*, p. 58.

Heslop. — *Amer. Jour. of the med. Sc.*, july 1850, p. 183, — d'après Blackman, *Amer. Journ. of the med. Sc.*, jan. 1869, p. 51.

F. Heuston. — *Dermoid tumour of ovary* (*Acad. of medicine in Ireland*, jan. 5, 1883). *The Brit. med. Journ.*, febr. 10, 1883, vol. I, p. 256.

F. Howitz (de Copenhague). — *Gynækol. og. obstetr. Meddel.* Bd. V, h. 3, — d'après *Centralbl. f. Gynækol*, 1885, s. 555.

J.-B. Hunter. — (*Soc. obstetr. de New-York*, 19 févr. 1884.) *Ann. de gynécol.*, 1885, t. XXIII, p. 131.

Jarjavay. — *Bull. de la Soc. anatom.*, juin 1852, p. 202.

Th. Keith. — (*Medico-chirurg. Soc. of Edinburgh*, febr. 2, 1876.) *The British med. Journ.*, april 15, 1876, vol. I, p. 491.

E. Kœberle. — Deux obs. : *Gaz. des hôpitaux,* 1869, 27 févr., p. 95; 12 juin, p. 262.

Krogmann. — *Ein Fall einer durch die Bauchdecken perforirten Dermoid-cyste des Ovariums.* Inaug. Diss., Kiel, 1878, — d'après *Centralbl. f. Chir.,* 1879, s. 223.

Lebert. — *Merkwurdiger Fall von mehrfachen Dermoidcysten der Ovarien,* etc. *Prager Viertelj,* 1858, *loco cit.,* p. 25.

R. Lee. — *On the nature of ovarian cysts which contain teeth, hair and fatty matter, Medico-chirurgical Transactions,* 1860, vol. XLIII, p. 104, — 4 cas.

C.-C. Lee. — *Dermoid cyst of ovary* (*New-York Pathol. Soc.,* march 10, 1880). *The Medical Record,* 1880, vol. 17, p. 434.

G. Leopold. — *Dreissig Laparotomien. Archiv. f. Gynækol,* Bd. XX.

Leroy. — *Bull. de la Soc. anatom.,* mai 1866, p. 182.

Levin. — *Geburtsk,* 1853, II, 154. *Hygiœa,* vol. 13, 1847, — d'après G. Nepveu.

Lhonneur. — *Bull. de la Soc. anatom.,* mai 1856, p. 158.

Liégeois. — *Kyste dermoïde purulent. Ovariotomie. Mort.* — *Bull. de la Soc. de chir.,* 17 nov. 1869; 2e série, t. X, p. 458.

F.-A. Mahomed. — *Trans. of the Pathol. Soc. of London,* febr. 6, 1883, vol. XXXIV, p. 72.

Mahot. — *Bull. de la Soc. anatom.,* févr. 1867, p. 102.

Mauriac. — *Bull. de la Soc. anatom.,* juin 1853, p. 183.

Mesnet. — *Bull. de la Soc. de chir.,* 28 sept. 1859, t. X, p. 133.

Meyer. — *Deutsche Klinik,* 1860, — d'après G. Nepveu.

H. Morris. — *Dermoid cyst of right ovary; rupture; slow extravasation of contents into peritoneal cavity with tendency to discharge through abdominal wall; death. The Brit. Med. Journ.,* sept. 6, 1884, vol. II, p. 467.

Nélaton. — *Inclus. fœtale. Opération. Guérison.* — *Gaz. des hôpitaux,* 25 juin 1867, p. 294.

W.-C. Neville. — *Ovarian tumour removed from an infant* (*Obstetr. Soc. of Dublin,* dec. 20, 1879). *The British med. Journ,* 1880, vol. I, p. 246.

Péan. — Huit observ. dans la thèse de Cousin.

Perret. — *Bull. de la Soc. anatom.,* avril 1854, p. 105.

Polaillon. — *Kyste dermoïde de l'ovaire. Bull. et Mém. de la Soc. de chir.,* 11 août 1875, t. Ier, p. 705.

Polk. — (*Soc. obst. de New-York,* 19 févr. 1884.) *Ann. de gynécol.,* 1885, t. XXIII, p. 132.

Ponfick. — *Dermoidcyste des Eierstockes* (*Geburtsh. Gesellschaft in Berlin,* 28 mai 1872). *Berliner klin. Wochensch,* 23 dec. 1872, s. 630.

Poole. — (*Academy of medicine in Ireland,* dec. 22, 1882.) *The Brit. med. Journ.,* febr. 3, 1883, vol. I, p. 209.

Porter. — *Kyste pileux de l'ovaire et corps fibreux calcifié de l'utérus chez*

une femme de soixante ans, morte d'albuminurie. Proceedings of the Pathol. Soc. of Philadelphia, 1871, t. III, p. 192, — d'après la *Revue des sciences médicales*, t. Ier, p. 211.

Rendu. — *Bull. de la Soc. anatom.*, juin 1874, p. 493.

Ribell. — (*Soc. de méd. de Toulouse*, 11 avril 1874.) *Rev. méd. de Toulouse*, mai 1874, p. 147.

Roemer. — *Ovariotomie bei einem 1 Jahr 8 Monaten alten Kinde; Heilung. Deutsche medic. Wochensch.* 26 dec. 1883, s. 762.

S.-A. Salter. — *Case of ovarian tumour containing teeth, hair, etc., with remarks. Guy's Hops. Reports*, 3e série, vol. VI, 1860, p. 511.

Sangalli. — *Ann. univer. di med.*, Luglio 1859, — d'après G. Nepveu.

G.-F. Schrady. — *Dermoid cyst of the ovary* (*New-York Pathol. Soc.*, april 14, 1880). *The Medical Record.*, 1880, vol. 17, p. 517.

A. Schreiber. — *Ein Fall von zweifacher Dermoidcyste des Ovarium. Vereiterung. Incision. Drainage. Heilung.* — *Centralbl. f. Gynækol*, 1882.

Schrœder. — *Bericht über weiter 50 Ovariotomien. Berliner klin. Wochensch.*, 6 jan. 1879, — 6 oct. s. 606.

— (*Soc. obst. de Berlin*, 11 juill. 1884). *Arch. de tocol.*, 1884, p. 1051.

Siebold. — *Z. f. rat. Med.*, 1846, V, p. 59, — d'après G. Nepveu.

H. Marion Sims. — *Dermoid Cyst of the ovary. The medical Record*, jan. 6, 1883, vol. 23, p. 19.

Skene. — (*Soc. obst. d'Edimbourg*, 9 juil. 1884). *Arch. de tocol.*, 1884, p. 964.

W. Smith. — *Ovarian dermoid Cyst* (*Pathol. Soc. of Dublin*, jan. 14, 1882). *The Brit. Med. Journ.*, febr. 25, 1882, vol. I, p. 271.

Spiegelberg. — *Zur Casuistik der Ovarialschwangerschaft, Archiv f. Gynækol.*, 1878, Bd. XIII, h. I, s. 75.

Steinlin. — *Zeitschrift f. ration. Medizin*, vol. IX, p. 146, — d'après Ch. West, *Leç. sur les maladies des femmes*, trad. par Mauriac, Paris, 1870, p. 585.

F. Terrier. — *Kyste dermoïde de l'ovaire. Ovariotomie. Guérison.* — *Bull. et Mém. de la Soc. de chir.*, 17 févr. 1875, t. Ier, p. 194, — et *Ann. de Gynécol.*, 1875, t III, p. 392 et 454.

— *Remarques cliniques sur une première série de vingt-cinq ovariotomies. Rev. de chirurgie*, t. II, 1882, p. 349, — obs. 6 et 10.

— *Remarques cliniques sur une deuxième série de vingt-cinq ovariotomies. Rev. de chirurgie*, t. IV, 1884, p. 1, — obs. 38.

Terrillon. — *Réflexions à propos de trente-cinq observations d'ovariotomie et laparotomie. Bull. génér. de thérapeutique*, 30 oct. 1884, t. CVII, p. 349.

J. Knowsley Thornton. — *Dermoid ovarian Cyst. Trans. of the Pathol. Soc. of London*, febr. 17, 1874, vol. XXVI, p. 190.

— *Dermoid ovarian Cyst. Trans. of the Pathol. Soc. of London*, april 4, 1876, vol. XXVII, p. 209.

J. Knowsley Thornton. — *Dermoid Cyst (Obstetr. Soc. of London,* april 6, 1881). *The Brit. Med. Journ.,* april 30, 1881, vol. I, p. 684.

— *Dermoid ovarian tumour in a child aged seven years; ovariotomy : recovery.* — *The Brit. Med. Journ.,* dec. 10, 1881, vol. II, p. 933.

— *Dermoid tumour (Obstetr. Soc. of London,* april 5, 1882). *The Brit. Med. Journ.,* april 22, 1882, vol. I, p. 580.

Thouvenet. — *Soc. anatom.,* 25 mai 1883. *Prog. méd.,* 1884, p. 153.

Tixier. — *Kyste pileux de l'ovaire. Bull. de la Soc. anatom.,* janvier 1866, p. 13.

Torres (de Grenade). — *Kyste dermique de l'ovaire gauche. Ovariotomie. Guérison.* — *Ann. de gynécol.,* juin 1878, t. IX, p. 401.

Trélat. — *Bull. de la Soc. anatom.,* avril 1854, p. 105.

Unverricht. — *Sarkomatoses Dermoid des Ovarium mit secundærem Uterussarkom. Breslauer ærztliche Zeitschrift,* 1879, n° 2, — d'après *Centralbl. f. Chir.,* 1879, s. 239.

R.-E. Van Gieson. — *Dermoid cyst of the ovary. The Medical Record,* jan. 6, 1883, vol. 23, p. 19.

Van Santwoord. — *Case of dermoid cyst of an undescended ovary. The medical News,* jan. 21, 1882, — d'après *Revue des Sciences méd.,* 1882, t. XIX, p. 601.

Variot. — *Bull. de la Soc. anatom.,* déc. 1880, p. 616.

Wasseige. — *Grossesse extra-utérine abdominale ; kyste dermoïde ; gastrotomie ; mort de l'opérée le 19e jour, par hémorrhagie. Bull. de l'Acad. royale de méd. de Belgique,* 26 septembre 1885; 3e série, t. XIX, p. 544.

T. Spencer Wells. — *Diseases of ovary,* London, 1869, nos 459, 419 et 345, — d'après la thèse de Cousin.

— *On ovarian and uterine tumours ; their diagnosis and treatment,* London, 1882.

Wiart. — *Kyste dermoïde de l'ovaire ; dystocie. Gaz. méd. de Paris,* 15 avril 1882, p. 187.

Wieland. — *Bull. de la Soc. anatom.,* janvier 1858, p. 4.

Williams. — *Dermoid cyst of the ovary ; myxomatous growth of the peritoneum. Trans. of the Obst. Soc. of London,* may 3, 1882, vol. XXIV, p. 93.

KYSTES DERMOÏDES DE LA CAVITÉ ABDOMINALE

A. *Dans le sexe masculin.*

Frænk. Sammlung, t. III, p. 66, — d'après Meckel, *loco cit.,* p. 127. — Chez un homme hydropique le foie renfermait une bourse de 2 aunes de circonférence contenant une matière pultacée semblable à de la graisse, des poils et une masse cartilagineuse de la grosseur du poing.

Berliner Sammlung, Bd. III, s. 264, — d'après Meckel, *loco cit.,* p. 134.

— Sur un adulte, kyste s'appuyant sur le diaphragme et renfermant quatre dents, de la graisse, vingt et une pièces osseuses et un bouquet de poils.

Dupuytren. — *Rapport sur un fœtus humain trouvé dans le mésentère d'un jeune homme de quatorze ans. Mém. de la Fac. de méd. de Paris,* 1812, p. 231, cité d'après Geoffroy Saint-Hilaire, t. III, p. 294, note 3. — Dans le mésocôlon transverse, grande poche renfermant des cheveux et un embryon très imparfait, avec dents, colonne vertébrale affectée de fissure spinale, rudiments de crâne et d'axe encéphalo-rachidien, vestiges de membres supérieurs, ébauches de bassin et membre inférieur gauche à trois doigts.

G.-W. Young. — *Case of fœtus found in the abdomen of a boy* (*Med. chir. Soc. of London,* march 16, 1808). *Medico-chir. Transact.*, vol. I, 1809, p. 234, et édit. de 1815, p. 236, — d'après Geoffroy Saint-Hilaire, t. III, p. 295, note 1, — et thèse de Gegg-Markheim, p. 9 et p. 60, description des pièces. — Mort à dix mois. Entre les deux lames du mésocôlon transverse, fœtus très imparfait, avec intestin, masses osseuses, quatre membres mal conformés, les inférieurs présentant une augmentation du nombre des orteils.

Highmore. — Fait rapporté d'après Abr. Capadose (*De fœtu intra fœtum,* Dissert. inaug., Leyde, 1818, p. 74), par Ollivier (d'Angers), Mém. cité, obs. VI, p. 356. — Jeune homme de seize ans, mort d'une affection abdominale avec phénomènes aigus ; tumeur occupant l'épigastre, l'ombilic et l'hypochondre gauche, renfermant des poils, un rachis, un intestin, deux membres supérieurs, un membre inférieur avec six orteils difformes, et un cordon ombilical près de l'insertion duquel se trouvait un gros vaisseau rompu.

Scoutetten. — Fait mentionné par Lachèse, *De la duplicité monstrueuse par inclusion,* Paris, 1823, p. 44, — d'après Geoffroy Saint-Hilaire, t. III, p. 306, note 1. — Soldat à l'ouverture duquel on trouva dans le ventre des débris de fœtus.

Francfurt Ober-Post-Zeitung, mars 1831, — d'après Geoffroy Saint-Hilaire, *ibid.* — Cas analogue chez un homme de cinquante ans.

Pigné. — *Loco cit.*, p. 199. Fait cité p. 39. Il cite comme exemples de débris fœtaux rencontrés dans l'abdomen de jeunes garçons les faits de :

Highmor. — *London med. repository,* vol. II, 1814, p. 173; c'est peut-être le cas cité plus haut.

Cloquet. — *Arch. de Meckel,* vol. IV, cah. 3.

Meyer. — *Journal de Graefe,* vol. X, 1827.

Curtis. — *New-York med. Journal,* vol. V, p. 202.

Meissner. — *Forschungen,* etc., 1833, vol. VI, p. 106.

Ruysch. — *Advers. anatom.*, décad. III, t. II.

Wilks et **Curling.** — Samuel Wilks. *Two pounds of fat removed during life from a cyst near the bladder. Transact of the Patholog. Soc. of London,* vol. XIII, p. 148, march 18, 1862. — Jeune homme de vingt-un ans; trou-

bles vésicaux depuis un an; tumeur située entre la vessie et le rectum, dont on retira par ponction un liquide huileux (V. p. 62). — Curling. *Urinary calculus having a nucleus of human hair removed by operation from the bladder. Transact. of the Patholog. Soc. of London*, vol. XX, p. 238, may 18, 1869. — Huit ans après, Curling, chez ce même malade, enleva par la lithotomie un calcul phosphatique développé autour d'un noyau de cheveux courts, foncés, semblables aux cheveux humains.

W. Miller Ord et **Ch. Brodie Sewell.** — *An account of a large dermoïd cyst found in the abdomen of a man. Medico-chir. Transactions*, vol. LXIII, 1880, p. 1. — Jeune homme de vingt-huit ans; mort par péritonite à la suite d'une ponction; kyste pesant 14 livres 1/2, semblant à l'origine avoir été rétro-péritonéal, uni à la vessie et au rectum par des adhérences anciennes, contenant de la graisse, des cheveux, une masse ayant la consistance du savon. Derme, épiderme, glandes sébacées.

B. *Dans le sexe féminin en dehors de la sphère génitale.*

Ruysch. — *Obs. anatom.*, obs. XVIII, trad. franç., p. 26, Paris, 1734, — d'après Lebert. — Dans l'épiploon d'une femme hydropique, tumeur grosse comme le poing renfermant de la graisse et des poils.

Schutzer. — *Abhandl. der Schwedischen Academie*, Bd. XX, s. 177, — d'après Lebert. Dans le mésentère d'une fille de quinze ans, tumeur renfermant des poils, des os et quatorze dents.

Laflize. — Bacher, *Journal de médecine*, t. XLI, p. 304, 1792, — d'après Lebert. — Dans l'épiploon d'une fille de quinze ans, tumeur renfermant des cheveux et des dents.

Ed. Philips. — *Account of a case in which parts of a fœtus were found in a tumour situated in the abdomen of a girl two years and a half old. — Medico-chir. Trans.*, vol. VI, p. 124, july 18, 1815, — d'après Gegg-Markheim, thèse citée, p. 48. — Fille de deux ans et demi; début à l'âge de trois mois. Tumeur occupant presque tout l'hypochondre gauche et s'étendant du bord du diaphragme jusqu'auprès du bassin. Os.

Prochaska. — Ab. Capadose, *De fœtu intra fœtum*. Dissert. inaug., Leyde, 1818, p. 71, — d'après Ollivier (d'Angers), *loco cit.*, obs. III, p. 361. — Fille de huit mois; début à deux mois. Tumeur paraissant placée entre les deux lames du mésocôlon transverse au-dessous et derrière l'estomac. Membre rudimentaire (pied à dix orteils, deux os difformes et vestiges de bassin); poils, vestiges de membres supérieurs.

G. Andral. — *Précis d'anat. pathol.*, Paris, 1829, t. II, 2e partie, p. 712. — Dans le mésentère d'une négresse, kyste à parois cartilagineuses, rempli d'une matière sébacée avec des poils lisses, doux au toucher, blonds ou roux, quelques-uns argentés.

Roux (du Var). — *Monstruosité par inclusion. Acad. des Sciences*, 1er août 1836. *Gaz. médic. de Paris*, 13 août 1836, p. 523. — Grand kyste au-dessous de la grande courbure de l'estomac, fixé à l'intestin grêle par deux

larges replis du péritoine, multiloculaire, renfermant de la graisse, des cheveux, des os, des dents. Petit kyste dans les lames du mésentère.

Barth. — *Bull. de la Soc. anat.*, 18e année, mai 1843, p. 68. — Femme de quarante ans; deux masses de matière butyreuse sur le foie; dans le bas-ventre kyste avec débris fœtaux.

Demaux, *ibid.*, dit avoir vu deux kystes, l'un sur l'ovaire, l'autre sur la côte, renfermant une matière semblable et des cheveux.

Bonfigli. — *Rivista clinica di Bologna*, 2e série, V, nos 2 et 3, février-mars 1875. Anal. in *Rev. des Sciences méd.*, t. VI, p. 356, et t. IX, p. 76. — Femme de cinquante ans. Kyste dans l'épaisseur de l'épiploon gastro-hépatique; mucus jaunâtre; surface interne lisse, sauf 3 centimètres carrés de surface chagrinée couverte de poils. Paroi dermoïde; partie osseuse avec vingt et une dents, dont deux cariées.

Hosmer. — *Teratoma. Boston med. and surg. Journ.*, vol. CII, n° 3, p. 61, — d'après *Virchow's und Hirsch's Jahresbericht*, f. 1880, Bd. I, s. 294. — Fille de huit mois; tératome au côté droit de la base du mésentère; origine manifestement rétro-péritonéale; kystes variés : dermoïdes avec poils, muqueux à épithélium cylindrique et vibratile; parties solides : graisse, os, cartilage, tissus nerveux et musculaire.

PRODUITS DERMOÏDES DANS LES VOIES URINAIRES

Un grand nombre des faits que nous citons se trouvent rapportés dans les Mémoires suivants.

P. Rayer. — *Recherches sur le trichiasis des voies urinaires et sur la pili-miction. C. R. des séances et Mém. de la Soc. de Biologie*, t. II, 1850; Mémoires, p. 167.

Robert Lee. — *On the nature of ovarian cysts which contain teeth, hair, and fatty matter. Medico-chir. Trans.*, vol. XLIII, p. 93, 1860.

Faits dans lesquels une tumeur abdominale communiquait avec les voies urinaires ou coexistait avec l'émission de produits dermoïdes par l'urine.

De la Rivière le Jeune. — *Obs. sur plusieurs petites portions d'os et un peloton de poils trouvés dans la vessie. Journal de méd., chir. et pharmacie*, etc., de Vandermonde, janv. 1759, t. X, p. 516, — d'après Rayer, *loco cit.*, p. 184, obs. V. — Femme de cinquante-huit ans; douleurs dans le bas-ventre depuis sept ans; urines purulentes; mort. Poils et os dans la vessie.

Hamelin. — *Obs. sur des cheveux trouvés dans l'intérieur de la vessie* (extr. de la correspond. de Valentin. — *Bull. de l'École et de la Soc. méd.*, 1808, n° 4, p. 58, — d'après Rayer, *loco cit.*, p. 180, obs. II. Femme de vingt-quatre ans; strangurie; grossesse, accouchement à terme d'un enfant mort; fièvre puerpérale, mort. Tumeur de l'ova[illegible]

droit adhérente à la vessie qui contenait de la graisse, des poils et de l'os.

Philipps. — *Of a case in which some singular præternatural appearences were observed in the ovarium and female bladder. Med.-chir. Trans.*, june 24, 1818, vol. IX, p. 42. Pièce du mus. du Coll. des chir., — d'après Rayer, *loco cit.*, p. 182, obs. IV. — Femme de trente ans; dysurie depuis la jeunesse; tumeur abdominale; péritonite; mort. Kyste de l'ovaire droit communiquant avec la vessie; cheveux, dents.

Warner. — *Philosoph. Trans.*, vol. XLVII, d'après Humphry (cité plus loin), vol. XLIX, d'après R. Lee, *loco cit.*, p. 97.

Delpech. — *Obs. de pilimiction, reconnaissant pour cause un kyste pileux faisant saillie dans la cavité vésicale. Chirurgie clin. de Montpellier*, t. II, p. 521, Paris, 1828, — d'après Rayer, *loco cit.*, p. 181, obs. III, et *Arch. gén. de méd.*, 1827, t. XV, p. 609. (Acad. de méd., 16 nov.) — Femme de vingt-quatre ans; poils rendus avec l'urine, grossesse et accouchement normal; extraction d'un calcul vésical et de poils, puis d'un morceau de peau garni de cheveux, d'un petit os et d'une dent; guérison.

Marshall Paul. — *Communication entre les ovaires et la vessie. Rev. méd.*, mai 1828, — d'après *Arch. gén. de méd.*, 1828, t. XVIII, p. 283. — Femme de quarante ans, morte d'une affection abdominale; vessie énorme entourée par une tumeur contenant des cheveux, cinq dents et une masse graisseuse.

Hipp. Larrey. — *Kyste pileux de l'ovaire compliqué d'une fistule urinaire vésico-abdominale et d'un calcul dans la vessie; gastrotomie et taille hypogastrique. Mém. de l'Acad. roy. de médecine*, t. XII, 1846, p. 567. — Femme de trente-trois ans; tumeur dans la fosse iliaque gauche; abcès à l'hypogastre : fistule d'où sortaient du pus, des poils et de l'urine; calcul ayant des poils pour noyau; extraction d'une tumeur pileuse et d'un calcul; guérison.

Robert Lee. — *Loco cit.*, p. 104 (1e cas). — Femme de vingt-huit ans; tumeur abdominale dès l'âge de vingt-trois ans; issue par l'urèthre de cheveux incrustés de calcaire et de petits os; éclampsie puerpérale; mort. Kyste pileux de l'ovaire gauche communiquant avec la vessie.

G.-M. Humphry (de Cambridge). — *Bone, teeth, hair*, etc., *extracted from the bladder. The Lancet*, 1864, vol. II, july 30, p. 115.

1er cas. — Femme de trente-huit ans; douleurs dans le côté gauche du ventre depuis sept ans; signes de calcul; extraction de fragments d'os, de dents et de cheveux; deux ans plus tard, après dilatation de l'urèthre, le doigt introduit dans la vessie pénètre dans un sac communiquant avec la vessie vers le côté gauche; extraction d'une pierre contenant des poils. Guérison.

2e cas, p. 116. — Homme de quarante ans; extraction du périnée d'une pierre pesant 5 drachmes et de plusieurs petites formées de phosphate de chaux et de petits poils. Le sac qui les contenait s'ouvrait extérieurement par une fistule et communiquait avec l'urèthre juste

au-devant de la prostate. Pendant la convalescence, l'urine qui coulait par la fistule contenait souvent des poils courts, tandis que l'urine retirée de la vessie par le cathétérisme n'en contenait pas ou si peu qu'ils pouvaient y avoir été introduits accidentellement.

Curling. — Cas cité plus haut (V. *Tum. abdomin.*).

G.-C. Blackman. — *Case of urinary calculus with a Tooth for a Nucleus; and in which there was a Communication between the Bladder, Ovary and Rectum. The American Journ. of the Med. Sciences,* new series, vol. LVIII, jan. 1869, p. 49. — Femme de trente-six ans; à vingt-un ans douleurs du côté gauche; issue de gaz par la vessie et d'urine par le rectum; calcul phosphatique ayant une incisive pour noyau, émission par l'urèthre de poils incrustés de matière calcaire.

Blich. — 1871, — d'après G. Nepveu, *Ann. de gynécol.,* juill. 1875, t. IV, p. 33. — Polype fibreux dermoïde de la vessie dont l'origine est un kyste dermoïde. Sortie de cheveux. Mort quatre ans après.

Debout d'Estrées. — *Note sur la gravelle pileuse. Congrès périod. internat. des Sciences méd.,* 15 sept. 1877. *C. R. et Mém.,* Genève, 1878, p. 245, obs. III. — Femme de vingt-sept ans atteinte de kyste de l'ovaire; gravelle, expulsion de poils avec l'urine.

Thompson et **Bryant.** — Fait cité par R. Jamin, *Nouv. dictionn. de méd. et de chir. prat.,* art. *Vessie,* p. 389. — Femme; symptômes de cystite; émission de poils et de phosphates par l'urine. Après dilatation de l'urèthre, extirpation d'une tumeur pédiculée, implantée sur la paroi vésicale; structure dermoïde.

Faits dans lesquels l'existence d'une tumeur n'a pas été constatée.

Abernethy. — 1816; lettre de W. Lawrence, citée par R. Lee, *loco cit.* — Lithotomie suivie de formation de calcul avec cheveux échappés de l'ovaire dans la vessie et sortant spontanément par l'urèthre.

W. Henry. — *On urinary and other morbid concretions. Med.-chir. Trans.,* march 2, 1819, vol. X, p. 143, — d'après Rayer, *loco cit.,* p. 196, obs. XIV. — Homme d'un âge avancé; gravelle urique, expulsion de poils en grande quantité.

J. Mitchell. — *Edinb. med. and surg. Journ.,* juill. 1828, p. 58, vol. XXX, n° 96. — *Journ. complém. des sciences méd.,* t. XXXIII, p. 90, 1829, — d'après Rayer, *loco cit.,* p. 199, obs. XVI. — Homme d'un certain âge; gravelle, poils.

Magendie. — *Rech. physiol. et méd. sur les causes, les sympt. et le trait. de la gravelle,* 1828, p. 40, — d'après Rayer, *loco cit.,* p. 198. — Deux cas de concrétions urinaires avec poils.

O'Brien. — *Dublin journ. of med. and chem. sc.,* vol. V, 1834, — cité par Blackman, *loco cit.,* p. 57. — Calculs vésicaux contenant des dents, chez une femme.

Benj. Brodie. — *Lectures on diseases of the urinary organs,* 1849, p. 262,

— cité par R. Lee. — Deux dents et fragment osseux extraits avec les débris d'un calcul broyé de la vessie d'une jeune fille.

Benj. Brodie. — d'après Rayer, *loco cit.*, p. 202. Expulsion de cheveux avec l'urine chez un homme atteint de calcul.

Parker. — *Case of urinary calculi containing hairs. Med. chir. Trans.*, vol. XXVII, p. 161, — d'après Rayer, *loco cit.*, p. 201, obs. XVII. — Femme de trente-trois ans ; expulsion de petits calculs phosphatiques formés autour de poils.

Rayer, *loco cit.*, p. 203, sur plus de cent calculs extraits par Civiale, a trouvé quatre fois des poils.

Paulin et **Rayer.** — Rayer, *loco cit.*, p. 195, obs. XIII. — Enfant de dix ans ; gravelle microscopique (cristaux d'acide urique) avec poils dans l'urine.

Denucé. — Cas communiqué à Lebert, *Prager Vierteljs.*, 1858, p. 38. — Poils expulsés avec l'urine, chez un homme.

Civiale. — *Bull. de l'Acad. imp. de Méd.*, 26 juin 1860, t. XXV, p. 795. — Femme de quarante-neuf ans ; émission avec l'urine d'une touffe de cheveux avec incrustation terreuse ; calcul renfermant une dent.

Broca. — *Bull. de la Soc. de Chir.*, 2e série, t. IX, 17 juin 1868, p. 260. — Homme de soixante-un ans rendant depuis trois ans et demi avec l'urine du sable fin et des poils ; en outre, deux petites lamelles de cartilage embryonnaire incrusté de granulations calcaires.

Debout d'Estrées. — *Loco cit.*, p. 245 :

Obs. I. — Homme de cinquante-deux ans : sable urique et poils.

Obs. II. — Homme de quarante-six ans ; magma de poils et de sable urique.

Le Dentu. — Voillemier et Le Dentu, *Traité des maladies des voies urinaires*, t. II, p. 396, Paris 1881. — Femme de 25 ans. Abcès à la partie latérale droite de la vulve ; troubles urinaires ; expulsion de poils avec l'urine. Exploration après dilatation de l'urèthre : le doigt rencontre à la partie latérale gauche de la vessie l'orifice d'un trajet inaccessible. A la suite, issue de poils.

Observation personnelle XXX, p. 196.

Thomas Paget. — *A case in which the urachus remained open, and a ring-shaped calculus formed upon a hair in the bladder was extracted through the ombilicus. Med.-Chir. Trans.*, june 11, 1850, vol. XXXIII, p. 293, — d'après Rayer, *loco cit.*, p. 197, obs. XV. — Homme de quarante ans ; persistance de l'ouraque ; calcul d'acide urique en forme d'anneau ayant un poil au centre, extrait avec succès par l'ombilic.

Martini. — *Ueber Trichiasis vesicæ. Langenbeck's Archiv f. kl. Ch.*, Bd. XVII, 1874, s. 449.

PRODUITS DERMOÏDES DANS LE RECTUM

Huntt. — D'après Geoffroy Saint-Hilaire, *op. cit.*, t. III, p. 309, note 2. — Jeune fille ; dents et poils rejetés par l'anus; guérison.

Martin. — D'après Cruveilhier, *Essai*, t. II, p. 177. — Femme de trente-quatre ans ; issue de cheveux par le rectum.

Millmann-Coley. — *Edinb. med. and chir. Journ.*, 1814, t. VI, p. 50, — d'après Lebert. — Femme de vingt-huit ans ; issue de cheveux, os, dents.

Bouchacourt. — *Gaz. méd.*, 1850, p. 635, — d'après Lebert. — Fille de cinq ans et demi ; excision d'une tumeur dermoïde du rectum avec cheveux et dents.

Danzel. — *Geschwulst mit Haaren im Rectum. Langenbeck's Arch f. klin. Chir.*, 1874, Bd. XVII, s. 442. — Femme de vingt-cinq ans ; tumeur dermoïde du rectum ; extirpation, mort. Peau avec papilles et glandes sébacées ; cheveux, dent, os, tissu nerveux.

Port. — V. la bibliographie des kystes dermoïdes de la région sacro-périnéale, p. 254.

Wiart. — V. la bibliographie des kystes dermoïdes de l'ovaire, p. 241.

PRODUITS DERMOÏDES DANS L'ESTOMAC

Ruysch. — *Hist. anatom.*, déc. III, n° 1, p. 2, — d'après Lebert et d'après Cruveilhier, *Essai*, t. II, p. 182. — A la partie supérieure de l'estomac, chez un homme, poils, os, quatre molaires.

PRODUITS DERMOÏDES DANS L'UTÉRUS

Fabrice de Hilden. — D'après Cruveilhier, *Essai*, t. II, p. 185. — Femme de cinquante ans. Cheveux, matière adipeuse et oléagineuse et ichor jaune dans l'utérus.

Sampson, Birch et **Tyson.** — *Philosoph. Trans.*, n° 150; — cité par Lebert d'après Meckel. — Immédiatement après l'accouchement d'un enfant mort, expulsion d'une masse informe composée de poils, d'os, de treize dents.

Meckel. — *Loco cit.*, p. 136. *Mel. Sil. satyr.*, spec. VII, obs. V, — d'après Lebert. — Dans un accouchement laborieux, l'enfant fut précédé d'une masse renfermant des poils.

Osiander. — *Epigr. in compl. mus. anatom. rel.*, n° 20, p. 29, — d'après Lebert. — Après l'accouchement, sac membraneux renfermant de la graisse, un os informe avec cinq dents et de longs poils.

E. Wagner. — *Arch. f. phys. Heilk.*, 1857, p. 147, — cité par Lebert, *Pra-*

ger Viertelj., 1858, p. 42. — Femme de trente-quatre ans; après un accouchement, extirpation d'une tumeur de la partie postérieure du col utérin, renfermant des cheveux, des dents, de l'os, du cartilage. Guérison.

KYSTES DERMOÏDES DU SCROTUM

Saint-Donat. — 1697; in : Pierre Amand, *Nouvelles observations sur la pratique des accouchements*, 2e éd., Paris, 1715, p. 79, — d'après Verneuil, *Mém. sur l'inclus. scrot., loco cit.*, p. 647. — Jeune homme; côté droit. Os comparés à un crâne avec des cavités orbitaires.

Prochaska. — Trad. d'après la thèse inaugurale d'Abraham Capadose (d'Amsterdam) : *Dissert. de fœtu intra fœtum*, 24 juin 1818. V. Geoffroy Saint-Hilaire, t. III, p. 299 et 308, notes.

I. — Garçon de trois ans; tumeur congénitale dans l'aine, prise pour une hernie. — Inflammation, suppuration et issue de débris fœtaux.

II. — Tumeur congénitale volumineuse ; parties fœtales.

Dietrich (de Glogau). — Wendt, *Tabulæ votivæ*, Vratislav, 1822; Froriep, *Notizen*, t. I, p. 287, t. XIV, p. 15. — *Rev. méd.*, t. VIII, p. 361. — *Journ. de Graefe*, t. V, p. 183, — d'après Lebert. — Garçon de cinq mois; tumeur scrotale du côté droit. Os comparés à une extrémité inférieure et un bassin avec muscles.

Ekl (de Landshut). — Froriep, *Notizen*, t. XIII, p. 282. — Tumeur congénitale. Os comparés à des côtes, un rachis, des orbites et un fémur.

André (de Péronne). — in : Ollivier (d'Angers), *Mém. de l'Acad. de méd.*, 1833, p. 480; — d'après Verneuil, *loco cit.*, 1855, t. I, p. 652. — Garçon de six ans; tumeur du côté droit, remarquée à un an et opérée pour une hydrocèle; os, dents, poils.

Velpeau. — *Clin. chirurgicale*, t. III, p. 198, 1841; — d'après Verneuil, *loco cit.*, 1855, t. I, p. 654. — Jeune homme de vingt-sept ans. Tumeur congénitale du côté droit. Fistules. Extirpation. Kystes; poils, matière sébacée, pièces osseuses comparées à divers os du squelette.

L. Corvisart. — D'après Verneuil, *loco cit.*, 1855, t. II, p. 24. — Enfant de vingt mois; tumeur congénitale du côté droit. Kystes, poils, os.

Duncan et **Goodsir.** — *Monthly journ. of med. science*, p. 533, Edinburgh, 1845, june, — d'après Verneuil, *loco cit.*, 1855, t. II, p. 25. — Enfant de huit ans; tumeur congénitale. Poils, cartilage et os.

Guersant et **Verneuil.** — Verneuil, *loco cit.*, 1855, t. II, p. 27. — Enfant de deux ans; tumeur congénitale. Substance grise nerveuse, cavités dermoïdes avec poils; cartilage ; tissu adipeux.

J. Bœckel. — *Inclusion péritesticulaire. Bull. et Mém. de la Soc. de Chir.*, 24 avril 1878, t. IV, p. 302. — Homme de trente-huit ans; tumeur apparue un an avant, du côté droit. Kystes : parois dermoïdes, poils, épithé-

lium cylindrique vibratile, glandes muqueuses, tissus osseux et cartilagineux.

Labbé et **Verneuil.** — *Inclusion post-testiculaire chez un jeune garçon, castration, guérison. Bull. et Mém. de la Soc. de Chir.*, 1878, *loco cit.*, p. 306. — Garçon de quatorze ans; début remontant à la première enfance; côté droit. Kystes; matière sébacée, poils; épithélium vibratile, glandes en grappe; segments d'intestins; cartilage.

Tilanus. — *Schmidt's Jahrbücher*, 1858, t. CXV, p. 171. — Jeune homme de vingt ans; tumeur congénitale du côté gauche. Kystes dermoïdes; poils, os et cartilages.

Heschl. — *Prager Viertelj., loco cit.*, p. 56. — Enfant de huit ans; tumeur congénitale, du côté droit. Poils, glandes sébacées, os.

Th. Kocher. — *Verletzungen und Krankheiten des Hodens und seiner Hüllen*, in : V. *Pitha und Billroth, Handb. der allgem. und speciell. Chir.*, Stuttgart, 1871-1875, Bd. III, Abth. II. — Teratome des Hodens, s. 391.

I. — Pièce de la collection de Giessen. Poils et lobules graisseux.

II. — Pièce de la collection de Gœttingen. Cheveux, plaques calcaires.

Geinitz. — *Deutsche Klinik*, 1862, n° 22, p. 216. — Enfant de trois ans; début à six mois; côté droit. Cavités dermoïdes, poils, os.

Spiess. — *Inclusion scrotale viscérale. Encéphaloïde de l'épididyme. Infection générale. Mort six semaines après la castration. Bull. de la Soc. anatom.*, 1864, p. 277. — Jeune homme de vingt-sept ans; début à vingt-un ans. Cavités dermoïdes; poils, os, cartilage.

Lang. — *Ein Beitrag zur Kenntniss sog. Dermoidcysten. Virchow's Archiv f. pathol. Anat.*, 1871, Bd. LIII, s. 129. — Enfant de un an et demi; tumeur congénitale, côté gauche. Kystes, poils, épithélium cylindrique, glandes, tissu lymphoïde; cartilage, os; tissu nerveux.

Erichsen. — *Science and art of surgery*, 1re édit., p. 931, — d'après le rapport de Nepveu (1880), et d'après Curling, *Tr. prat. des mal. du testicule*, trad. par Gosselin, Paris, 1857, p. 436, note. — Homme d'une trentaine d'années; tumeur remontant à l'enfance. — Liquide huileux, comme du beurre fondu, se solidifiant par le refroidissement. Débris fœtaux.

Kalning. — *Zur Casuistik und Kenntniss der Dermoidcysten des Hodens*, Inaug. Dissert., Dorpat, 1876, — d'après *Centralbl. f. Chir.*, 1877, s. 139. — Jeune homme de vingt ans; tumeur depuis l'enfance, du côté gauche. Poils, glandes sébacées et sudoripares; cartilage, os.

W. Mac-Ewen. — *A case of scrotal inclusion. The Glasgow Med. Journ.*, vol. X, n° 10, oct. 1878, — d'après le Mém. de Nepveu, d'après Holmes et Hulke, *A syst. of surg.*, 3e éd., London, 1883, vol. III, p. 547, et *Centralbl. f. Chir.*, 1879, s. 239. — Garçon de quinze ans; tumeur congénitale du côté droit. Cheveux, os, cartilage.

Pilate (d'Orléans). — *Kyste dermoïde pileux et ossifère du testicule. Bull. et Mém. de la Soc. de chir.*, 8 déc. 1880, t. VI, p. 689. — Rapport de Nepveu. — Jeune homme de dix-huit ans; tumeur congénitale du côté gauche.

Cavités dermoïdes; cavités à épithélium cylindrique. Cartilage, os; cellules pigmentées.

Cornil et Berger. — *Note sur un cas d'inclusion scrotale. Bull. de l'Acad. de méd.*, 3 mars 1885, p. 275, et *Arch. de physiologie*, 15 mai 1885, n° 4. — Garçon de onze ans; tumeur remontant à la première enfance, du côté droit. Extirpation. Cavité dermoïde, poils, glandes sudoripares; cavité mucoïde à épithélium cylindrique; ganglions nerveux, fibres de Remak.

A. Malherbe. — Cité par Heurtaux, article *Tumeurs* du *Nouv. Dictionn. de méd. et de chir. prat.*, t. XXXVI, 1884, p. 391. — Enfant de neuf mois et demi; kystes à épithélium polymorphe, cellules pigmentées, follicules pileux, fibres musculaires striées, tissus adipeux, fibreux, myxo-sarcomateux, muqueux.

RÉGION SACRO-PÉRINÉALE

1° *Fistules et dépressions congénitales.*

Kuhn (de Gaillon). — *Bull. de la Soc. de chir.*, 24 juillet 1867, 2e série, t. VIII, p. 320 et p. 335.

Ch. Féré. — *Cloisonnement de la cavité pelvienne; utérus et vagin doubles; infundibulum cutané de la région sacro-coccygienne. Bull. de la Soc. anatom.*, 52e année, mai 1878, p. 312.

Féré. — *Ibid.*, déc., p. 532.

Terrillon. — *Fistule congénitale de la région lombo-sacrée. Bull. et Mém. de la Soc. de chir.*, 23 janv. 1882, t. VIII, p. 54.

Lannelongue. — *Mémoire sur les fistules et les dépressions cutanées congénitales paravertébrales inférieures : observat. d'un kyste dermoïde de la région sacro-coccygienne. Bull. et Mém. de la Soc. de chir.*, 15 mars 1882, t. VIII, p. 185.

Heurtaux (de Nantes). — *Infundibulum coccygien; fistule paracoccygienne. Bull. et Mém. de la Soc. de chir.*, 15 mars 1882, t. VIII, p. 194.

W. Hardman. — *Congenital sacral fistulæ. The Lancet*, march 25, 1882, vol. I, p. 504.

Peyramaure-Duverdier. — *Des dépressions et fistules congénitales cutanées de la région sacro-coccygienne.* Thèse de Paris, 1882, n° 130.

J. Couraud. — *Contribution à l'étude des dépressions congénitales cutanées et kystes dermoïdes de la région sacro-coccygienne.* Thèse de Paris, 1883, n° 262.

Observation personnelle XXXIX, p. 208.

2° *Tumeurs dermoïdes.*

Volfart. — Ἀσκληπίειον. *Allgemeines medicines Wochenblatt*, Berlin, 1811, n° 47, s. 743, — d'après C. Paul, *loco cit.*, vol. I, p. 665, obs. VII. — Gar-

con à terme; tumeur périnéale repoussant l'anus à gauche et le coccyx en arrière; dans l'intérieur du sac, corps charnu recouvert de peau garnie de cheveux; dans la masse charnue, chair musculaire, cartilage, tendons, os, graisse.

Ollivier (d'Angers). — *Mém. sur la monstruosité par inclusion. Arch. génér. de méd.*, t. XV, 1827, obs. XIV, p. 548. — Fille mort-née; tumeur coccygienne; dans le pédicule, vaisseaux venant de la sacrée moyenne qui représentait par son volume une trifurcation de l'aorte; poche tapissée par une membrane séreuse; os irréguliers, quelques-uns formant un canal aplati et vide; portion de peau avec des poils blonds soyeux; prolongement ressemblant à une langue; kystes; phalange.

Himly. — *Beitrage zur Anatomie und Physiologie*, II Lief., *Gesch. des Fœtus in Fœtu*, Hannover, 1831, — d'après C. Paul, *loco cit.*, vol. I, p. 657, obs. VI. — Fille de vingt-cinq semaines; tumeur sacrée qui envahit la fesse gauche et vint pendre jusqu'au genou; ponctions; suppuration; mort. La tumeur se prolongeait par l'échancrure sciatique dans le bassin, derrière l'utérus; spina bifida lombo-sacré [1]. Dans la tumeur, plusieurs kystes dont l'un renfermait une dent molaire; masse ressemblant à la substance corticale du cerveau; plusieurs os plus ou moins méconnaissables.

Laugier. — *Tumeur congénitale de la région sacrée. Monstruosité par inclusion cutanée, guérie par l'extirpation, sur un enfant de onze mois. Examen de cette tumeur par Rouget. C. R. des séances de l'Acad. des sciences*, t. XL, 16 avril 1855, p. 895. — Fille; tumeur attachée par un large pédicule à la région sacrée; tissu adipeux abondant; kystes à contenu séreux avec grumeaux caséiformes, ou à contenu crémeux semblable à celui des loupes et tannes (plaques et cellules épidermiques); poils implantés sur la paroi d'un kyste; fragments osseux enfouis dans le tissu adipeux.

Virchow. — *Monatsschrift f. Geburtsk.*, 1857, s. 259, — cité par Bergmann. — Enfant mort-né, du sexe féminin; tumeur grosse comme la tête d'un enfant de deux ans. Large ouverture des vertèbres sacrées inférieures; hernie de la dure-mère. Kystes et parties solides; masses cérébriformes, cartilage, os, peau avec poils, glandes sébacées et sudoripares.

Heschl (de Cracovie). — *Oesterreichische Zeitschrift f. prakt. Heilk.*, n° 14, 1860, — in *Gazette hebdom.*, t. VII, n° 38, 21 septembre 1860, p. 620. — *Note sur un cas d'hypertrophie de la glande de Luschka.* — Fœtus à terme; rectum imperforé, duplicité du vagin et de l'utérus; tumeur grosse comme une noix, attachée au sommet du coccyx par quelques filaments blanchâtres; aspect extérieur d'une glande salivaire; plusieurs cavités à contenu cholestéatomateux; épithélium pavimenteux.

Giraldès. — *Bull. de la Soc. de chir.*, 2e série, t. II, 1861, 27 mars, p. 189, et 10 avril, p. 238, — et C. Paul, *loco cit.*, vol. II, p. 201. — Fille de deux ans et demi; tumeur congénitale occupant la fesse droite depuis la rainure interfessière jusqu'au niveau de l'angle sacro-vertébral. Opération;

1. V. p. 131.

mort par pneumonie. Pédicule se prolongeant dans le bassin et se continuant avec le tissu conjonctif; masse fibro-graisseuse, os revêtus de périoste; kystes à contenu sébacé et pileux.

Chédevergne. — *Bull. de la Soc. anatom.*, 36e année, novembre 1861, p. 411. Extr. du rapport de C. Paul sur un cas de monstruosité par inclusion, — et C. Paul, *loco cit.*, vol. I, p. 649. — Fille à terme, mort-née; tumeur entre les lombes et le périnée, derrière l'anus; une première poche contenait un liquide séro-sanguin; une deuxième, à contenu séreux, communiquait avec le canal rachidien et sa paroi se continuait avec la dure-mère; parties solides formées d'une masse graisseuse, de petits kystes à paroi dermoïde (derme, épiderme, glandes, poils); cartilage embryonnaire, segments d'intestin, petite masse carrée constituée par des fibres musculaires striées. V. quelques détails p. 72 et 131.

Molk. — *Des tumeurs congénitales de l'extrémité inférieure du tronc.* Thèse de Strasbourg, 1868, 3e série n° 106. Obs., p. 4. — Fille de huit mois; tumeur congénitale; pédicule implanté entre les deux fesses, sous le coccyx, derrière l'anus; dissection; adhérence au coccyx. Kystes à contenu crémeux, à paroi connective tapissée d'épithélium pavimenteux stratifié; dans un kyste, poils englobés dans la matière sébacée et paroi tapissée de cellules épithéliales vibratiles.

Czerny. — *Beitræge zur Geschwulstlehre.* I. *Entwickelung eines Epithelialcarcinoms aus einer angeborenen Sacralgeschwulst. Langenbeck's Archiv f. klin. Chir.*, 1869, Bd. X, s. 894. — Femme de cinquante-cinq ans; tumeur sacrée congénitale, du volume d'une noix, ayant augmenté depuis quelques années. Extirpation. Squelette cartilagineux avec ossification; kystes à contenu colloïde, revêtus d'épithélium cylindrique vibratile, avec glandes de Lieberkühn un peu plus grandes que celles du duodénum et tissu lymphoïde; kystes à contenu athéromateux tapissés d'épiderme; cancer épithélial.

A. Després. — *Kyste de la région ano-coccygienne. Bull. de la Soc. anatom.*, 49e année, juin 1874, p. 502. — Enfant de treize ans; tumeur existant depuis longtemps, derrière l'anus, médiane, adhérente à la peau. Contenu comparé au blanc de baleine; paroi tapissée d'épiderme sans glandes ni poils (examen par Troisier).

A. Deahna. — *Retrorectale Dermoidcyste. Ein Beitrag zur Casuistik des Unterleibes. Archiv für Gynækol.*, 1873, Bd. VII. s. 305. — Jeune fille de dix-huit ans; kyste dermoïde volumineux renfermant des cellules épidermiques et des poils; fistule uréthro-vaginale.

Krœnlein. — *Teratoide Geschwulst der Steissbeingegend. Langenbeck's Archiv f. klin. Chir.*, 1877, Bd. XXI, Supplement, s. 189. — Enfant nouveau-né du sexe féminin; tumeur du siège renfermant des rudiments de maxillaire avec des dents, des kystes à épithélium vibratile, de la substance cérébrale, de la graisse, du cartilage et des fibres striées.

Rizzoli. — *Monstruosité par inclusion située dans la région sacro-coccygienne d'un nouveau-né.* Extrait d'une communication faite à l'*Institut des sciences de Bologne. Arch. gén. de méd.*, juillet 1877, vol. II, p. 97. —

Garçon nouveau-né; hernie ombilicale; tumeur sacro-coccygienne, plutôt sous la fesse gauche. Extirpation; sacrum bifide au niveau des apophyses épineuses; orifice fistuleux qui se ferma après cautérisation. Examen par Ercolani: structure d'une muqueuse avec villosités semblables à celles de l'intestin, follicule clos solitaire, glandes à pepsine et glandes muqueuses; en quelques points, structure du derme avec glandes sudoripares; nerfs, corpuscules de Pacini; appendice digitiforme à trois phalanges dont la dernière présentait la trace d'un ongle; cartilage, os, tissu conjonctif.

Ballet. — *Kyste congénital de la région ano-coccygienne.* **Bull. de la Soc. anatom.**, 53e année, déc. 1878, p. 532. — Tumeur pédiculée, immédiatement en arrière de l'anus; parois ayant la structure du tégument externe, avec rudiments de papilles sur quelques points; quelques poils dans la cavité.

Waren. — *Fistulous Opening near the Base of the Coccyx containing Hair.* **The Boston medic. and surgic. Journ.**, march 15, 1877, vol. XCVI, p. 328. — Femme de vingt ans; deux fistules médianes, l'une à l'union du sacrum et du coccyx, l'autre à un pouce au-dessus. Ouverture des trajets: au fond, touffe de cheveux.

Comby. — *Kyste dermoïde de la région ano-coccygienne. Extirpation avec le thermo-cautère.* **Bull. de la Soc. anatom.**, 54e année, févr. 1879, p. 141. — Garçon de dix ans (service de Terrillon); tumeur remarquée vers quatre ou cinq ans, dans le sillon interfessier et à gauche. Pédicule adhérent à la pointe du coccyx; petite quantité de liquide opalin; lamelles blanchâtres, plissées et déroulables, formées d'épithélium pavimenteux; pas de poils (examen par Ranvier).

Hofmokl. — *Wiener medic. Jahrbücher*, 1879, IV, s. 461, — cité par Bergmann. — Tumeur présentant un grand kyste séreux et plusieurs petits; un sac, contenant un liquide trouble et floconneux, présentait un réseau de Malpighi dans sa paroi.

Skorczewski. — *Gaz lek.*, n° 24, t. XXIX, — d'après *Virchow's und Hirsch's Jahresbericht* f. 1880, Bd. I, s. 295. — Garçon de six ans; tératome sacré renfermant des kystes à épithéliums variés et de petites pièces osseuses; un kyste contenait des poils.

H. Port. — *Dermoid Tumour from the rectum.* **Trans. of the Pathol. Soc. of London**, may 18, 1880, vol. XXXI, p. 307. — Fille de seize ans; accidents d'occlusion intestinale depuis trois mois environ, tumeur dermoïde renfermant de la peau avec de l'épiderme, des papilles, des follicules pileux et des glandes sébacées, une canine et deux masses osseuses.

E. Mason. — *Dermoid Cyst in the region of the coccyx and involving a portion of the left buttock.* **New-York surgical Soc.**, febr. 10, 1880. — **The Medical Record**, New-York, 1880, vol. XVII, p. 524. — Femme de vingt-sept ans; depuis l'âge de douze ans, plusieurs petits abcès; orifices d'où sortaient des cheveux; ouverture et dissection du sac qui contenait des cheveux et envoyait deux prolongements sous la fesse gauche.

Lannelongue. — *Mémoire sur les fistules et dépressions cutanées*, etc. V. plus haut. — Observation d'un kyste dermoïde de la région sacro-coccygienne, p. 192. — Garçon de quatre ans et demi; tumeur congénitale; extirpation; quelques adhérences au coccyx; contenait quelques gouttes de sérosité et des lamelles nacrées; épiderme, glandes sébacées, poils.

Sonnenburg. — *Berliner klin. Wochenschrift*, 17 sept. 1883, s. 588. — Trois cas de tumeurs sacrées : dans les deux premiers cas, l'existence de produits dermoïdes n'est pas démontrée; le troisième est donné comme un kyste dermoïde avec inclusions dures caractéristiques dans la paroi, et situé exactement sur la ligne médiane.

E. v. Bergmann. — *Zur Diagnose der angeborenen Sacral-Geschwülste* (*Berliner med. Gesellschaft*, 20 oct. 1884). *Berliner klinische Wochenschrift*, 1884, 1 dec., s. 761; 8 dec., s. 780.

1er cas. — Homme de quarante ans; kyste pileux entre le rectum et le coccyx.

2e cas. — Kyste situé entre le sacrum et le rectum, contenant des poils.

3e cas. — Femme de cinquante-un ans; tumeur depuis trois ans; fistule; deux cavités remontant jusqu'au promontoire. Paroi cutanée.

4e cas. — Jeune homme de dix-neuf ans; tumeur congénitale derrière l'anus.

R. Trzebicky. — *Ein Beitrag zur Lokalisation der Dermoidcysten. Wiener med. Wochensch.*, 1885, n° 13 u. 14. *Centralbl. f. Chir.*, 1885, s. 536. — Deux kystes dermoïdes du siège; l'un envoyait un prolongement dans le petit bassin.

3° *Tumeurs renfermant des parties fœtales et des produits dermoïdes.*

Alex. Wils. — S.-J. Huxham, in *Philosoph. Transact.*, vol. XIV, 1748, p. 335. — C. Paul, *loco cit.*, vol. II, obs. XXVI, p. 279. — Fille à terme; tumeur sacrée; tissu charnu, portions cartilagineuses, corps analogue au cerveau; bouche, langue, une oreille.

Himly. — *Beiträge zur Anat. u. Physiol.*, II Lief, *Gesch. des Fœtus in Fœtu*, Hannover, 1831. — C. Paul, *loco cit.*, vol. I, p. 655, obs. III. — Fille de deux mois; anus contre nature dans l'aine gauche; tumeur sacrée avec prolongement abdominal remontant jusqu'au milieu du rachis; masse charnue, peau souple; os; main avec cinq doigts et un pouce; pied avec cinq orteils.

Santo-Fattori. — *De feti che rachia dono feti detti volgarmente gravidi*, Parma, 1815. — Ollivier (d'Angers), *loco cit.*, p. 368, obs. VII, et C. Paul, *loco cit.*, vol. I, p. 653, obs. II. — Fœtus féminin, mort-né à sept mois. Tumeur périnéale derrière l'anus; masse comparable au placenta, os, digitations ressemblant à une main, deux pieds à cinq orteils munis

d'ongles, l'un s'articulant avec un tibia recouvert de peau. Kyste abdominal se continuant avec le précédent, situé derrière l'utérus, les trompes et les ovaires (un uretère imperforé) et adhérent en haut au côlon et au mésocôlon transverse; masse placentaire, rudiments de foie, deux pieds, l'un à un orteil, l'autre à cinq orteils munis d'ongles et articulé avec une jambe.

L'examen de cette pièce, fait de nos jours par Ercolani, a montré des masses cartilagineuses, des fibres musculaires lisses, des éléments cellulaires. V. p. 96.

Braune. — *Die Doppelbildungen und angeborenen Geschwülste der Kreuzbeingegend.* — Holmes, *op. cit.*, p. 13. — Jeune femme de vingt ans; tumeur sacrée congénitale qui s'affaissa à l'âge de trois ans et laissa apparaître à l'extérieur un membre surnuméraire dont le développement fut parallèle à celui de l'enfant; il partait d'un orifice semblable à une sorte de niche et paraissait uni au tronc par une articulation énarthrodiale. Amputation dans la continuité; traces de la fusion de deux membres (deux péronés, dix orteils).

— *Ibid.* — Holmes, p. 15. Cas de Reiner. — Tumeur sacrée; pied déformé, vestiges de fœtus peu reconnaissables.

RÉGION DES MAXILLAIRES

1° *Polygnathisme.*

MACHOIRE INFÉRIEURE

J. Gilles. — *De hygromaticis cysticis congenitis*, etc. Bonnæ, 1852. — *Arch. génér. de méd.*, 1853, t. I, p. 82.

Rippmann. — *Ueber einen bisher nicht beobachteten Fall multipler Intrafœtation.* Dissert., Zürich, 1865, — d'après Ahlfeld, obs. XXI.

Faucon. — Obs. complète, in : E. Magitot, *De la polygnathie chez l'homme.* — *Ann. de gynécol.*, t. IV, septembre 1875, p. 161.

Lafont et **Nepveu.** — *Tumeur congénitale polycystique insérée à la symphyse du maxillaire inférieur et à la face inférieure de la langue. Accouchement spontané avant terme. Arrachement de la tumeur pendant le travail. Examen anatomique de la pièce.* — (Obs. communiquée par Verneuil) *Bull. de l'Acad. de méd.*, 1er juin 1875, 2e série, t. IV, p. 644.

Lannelongue. — Obs. XXXVIII, p. 207.

Willy Meyer. — *Ein Beitrag zu den Missbildungen im Bereiche der ersten Kiemenspalte und des ersten Kiemenbogens. Langenbeck's Archiv f. klin. Chir.*, Bd. XXIX, s. 488. — *Ein Fall von angeborener Verdoppelung des Unterkiefers bei einem 14 Jahre alten Mædchen.*

Hoffmann. — *De fœtu monstroso. Ephem. nat. cur.*, dec. III, ann. 6, obs. 165, p. 333 (1687), — d'après Geoffroy Saint-Hilaire, *op. cit.*, t. III, p. 252.

Poelmann. — *Bull. de la Soc. de méd. de Gand*, 1855, p. 10. — *Canstatt's Jahresbericht*, 1855, IV, p. 13, — d'après Ahlfeld, obs. 18.

Hess. — *Beitræge zur Casuistik der Geschwülste mit zeugungsæhnlichem Inhalte.* Dissert., Giessen, 1854, Fall I, — d'après Ahlfeld, obs. 16.

2° *Kystes dermoïdes complexes.*

Studencki. — *De quadam linguæ infantis neonati abnormitate, adhuc nondum observata.* Dissert. Berol., 1834, — d'après Ahlfeld, obs. 6 et 7.

Legroux. — *Hétérotopie fœtale à forme de kyste dermoïde. Bull. de la Soc. anatom*, 42e, année, janv. 1867, p. 10.

3° *Tumeurs présentant des parties fœtales.*

Sœmmering. — (1830) Himly, *Geschichte des Fœtus in Fœtu.* Hannover, 1831, p. 112, Ammerkung. — Hess, *Beitrag zur Casuistik der Geschwülste mit zeugungsæhnlichem Inhalte.* Inaug. Diss., Giessen, 1843, Fall III, — d'après Ahlfeld, obs. 3. — Avant-bras, doigts, pied à sept orteils.

Kidd. — *Dublin Hosp. Gaz.*, 1856, n° 6. — *Canstatt's Jahresbericht*, 1856, IV, p. 13, — d'après Ahlfeld, obs. 17. — Doigts à trois phalanges, munis d'ongles.

Wegelin. — *Bericht über die Thætigkeit der Saint-Gallischen naturwissenschaftlichen Gesellschaft*, 1860-61, p. 68, — d'après Ahlfeld, obs. 19. — Pied à cinq orteils.

J. Baar de la Faille. — *Jets over den Epignathus, eene teratologische Bydrage*, Groningen, 1874, Fall 2, — d'après Ahlfeld, obs. 24. — Deux monstres acéphales reliés à la tumeur par un cordon ombilical bifurqué.

Fr. Ahlfeld. — *Beitræge zur Lehre von der Zwillingen.* I. *Der Epignathus. Archiv f. Gynækol*, 1875, Bd VII, heft 2, s. 210; Fall. 26. — Traduit in *Annales de gynécol.*, 1875, t. III, p. 369, t. IV, p. 344; 1876, t. V, p. 104 et 417, — obs. 26, t. IV, p. 348. — Appendices digitiformes dont un présente la matrice d'un ongle.

Sonnenburg. — *Ein Fall von Epignathus. Operation. Heilung.* — *Deutsche Zeitschrift f. Chir.*, V, n° 1, 30 nov. 1874, — d'après *Rev. des Sciences méd.*, t. VI, p. 108. — Paupière pourvue de cils, de cartilage tarse, et de muqueuse conjonctive.

E. Müller. — *Beitrag zur Casuistik der menschlichen Missgeburten.* I. *Ein Epignathus. Arch. f. Gynækol.*, 1881, Bd. XVII, heft 2, s. 298. — Doigts rudimentaires pourvus d'ongles.

DEUXIÈME PARTIE

KYSTES MUCOÏDES

CHAPITRE PREMIER

RAPPORTS DES KYSTES MUCOÏDES AVEC LES KYSTES DERMOÏDES

Après l'étude que nous venons de faire des kystes à structure dermoïde, il n'est pas besoin d'insister longuement sur la définition des tumeurs qui vont maintenant nous occuper ; le titre seul de cette seconde partie montre suffisamment les différences qui séparent ce nouvel ordre de productions des précédentes. Ces différences sont purement anatomiques : la structure de la paroi kystique est ici celle d'une muqueuse, au lieu d'être celle de la peau ou des quelques muqueuses qui en dérivent.

D'après cette donnée, on pourrait croire que cette seconde partie doive comporter d'aussi longs développements que la première et qu'il soit nécessaire de créer, à côté de la série des tumeurs dermoïdes, des séries nouvelles et tout aussi importantes de tumeurs kystiques à cavités mucoïdes. Or, il n'en est rien ; la constitution de pareilles séries, se développant parallèlement les unes à côté des autres, est, il est vrai, parfaitement logique ; mais dans l'état actuel de nos connaissances elle ne peut être qu'indiquée : car les faits sont ici beaucoup moins nombreux et par suite les obscurités beaucoup plus grandes que dans la série dermoïde.

Une autre raison nous détermine aussi à être beaucoup plus bref sur ces tumeurs ; elles sont constituées en réalité sur le même type que les précédentes, et comme elles leur sont très fréquemment associées, un grand nombre de ces productions ont été déjà décrites.

En effet, il a été établi deux catégories principales de kystes branchiaux : les kystes dont la paroi est exclusivement muqueuse et ceux dont la structure est uniquement dermoïde. Les premiers forment le groupe le plus simple de la série mucoïde, comme les seconds constituent le premier degré de la série dermoïde.

Entre ces variétés, très nettement différenciées anatomiquement, se place un groupe mixte, caractérisé par ce fait que la paroi du kyste branchial est en partie cutanée et en partie muqueuse; on peut le ranger indifféremment dans l'une comme dans l'autre série.

Mais il y a des degrés plus élevés encore, représentés par les différentes tumeurs complexes que nous avons passées en revue et dans lesquelles on trouve mélangées à des cavités dermoïdes, en proportions très variables, d'autres cavités dont le revêtement présente la structure de diverses muqueuses. Ces notions étant connues, il reste donc seulement à ajouter, pour compléter le cadre de la série mucoïde, les faits nouveaux dans lesquels l'élément dermoïde n'entre plus pour aucune part. En résumé, ce chapitre comprend deux ordres de faits : les uns n'ayant pas encore été envisagés, les autres nous étant déjà connus. Ces derniers, qui se rapportent à des tumeurs partiellement dermoïdes, ne nous intéresseront maintenant que par un seul côté de leur structure, un seul élément de leur constitution complexe, l'élément mucoïde. Nous nous bornerons donc à rappeler seulement les faits anciens, dans les diverses régions où on les rencontre.

Dans l'étude suivante, nous prendrons soin, comme nous l'avons déjà fait pour les kystes dermoïdes, de choisir les exem-

ples dans lesquels la structure de la paroi est suffisamment déterminée ; ici, en effet, la nécessité d'un examen histologique s'impose d'une façon beaucoup plus urgente que pour les kystes dermoïdes ; car on ne rencontre pas dans les cavités mucoïdes de produits tels que les poils et les dents, dont les caractères extérieurs puissent fournir des données précises sur la nature de cette paroi.

CHAPITRE II

RÉPARTITION TOPOGRAPHIQUE ET STRUCTURE

Au *cou,* nous avons à rappeler les kystes mucoïdes tapissés d'épithélium vibratile, dont nous avons déjà parlé à propos des kystes branchiaux pour les comparer aux kystes dermoïdes ; tous ces faits, observés par Jouon, Nélaton, Houel, Tapret, sont relatifs à des kystes médians thyro-hyoïdiens, dont le début remontait à l'enfance. (V. les indications données à la bibliographie des kystes branchiaux (p. 228).

Il nous suffira de mentionner les kystes branchiaux à paroi moitié dermoïde et moitié mucoïde observés sur les parties latérales du cou par Neumann et Baumgarten et le cas, tout à fait comparable aux précédents, observé par Nélaton à la région sternale.

Houel cite encore un fait personnel de kyste à épithélium vibratile siégeant au-devant du sternum chez une jeune fille de seize à dix-sept ans.

Hans V. Wyss a vu, un peu au-dessus de l'*ombilic,* tout

près de la ligne médiane, un petit kyste muqueux à contenu colloïde et tapissé d'épithélium vibratile ; il siégeait entre les muscles et le péritoine.

Aux *membres,* nous connaissons un cas de kyste mucoïde prétibial, cité dans la thèse de Demoulin ; il s'agissait d'un kyste situé au-dessous de la patte d'oie chez un homme et contenant un liquide filant ; après plusieurs récidives il fut extirpé, et l'examen fait par Robin donna un résultat semblable à celui du kyste présternal de Nélaton, ce qui laisse supposer qu'il s'agissait d'un mélange d'épithélium pavimenteux et vibratile.

Parmi les tératomes de la *cavité thoracique* que nous avons cités précédemment, le kyste dermoïde de Lebert présentait en certains points un épithélium cylindrique, et dans le fait très complexe de Virchow il y avait des cavités tapissées d'épithélium vibratile.

Dans les tumeurs dermoïdes de l'*ovaire* et du *scrotum,* nous avons également signalé l'existence de cavités mucoïdes. Nous aurons d'ailleurs à revenir dans la quatrième partie sur certains kystes congénitaux de l'ovaire, dont les parois présentent les caractères généraux d'une muqueuse. Dans les tumeurs scrotales on a trouvé des kystes à épithélium cylindrique (Labbé et Verneuil, Pilate), des segments d'intestin (Labbé et Verneuil, Lang), des glandes muqueuses (J. Bœckel), des kystes avec des glandes rappelant une portion de tube digestif (Cornil et Berger).

La *région sacro-coccygienne,* où nous avons rencontré des productions muqueuses dans des tumeurs partiellement dermoïdes, va nous offrir, en outre, quelques faits dans lesquels l'élément dermoïde fait complètement défaut.

Pour ce qui est des faits déjà décrits parmi les kystes dermoïdes, nous rappellerons simplement qu'on a signalé dans ces tumeurs des kystes à épithélium vibratile (Molck, Czerny, Krœnlein), des cavités formées par une muqueuse diges-

tive pourvue de villosités, follicules clos, glandes muqueuses

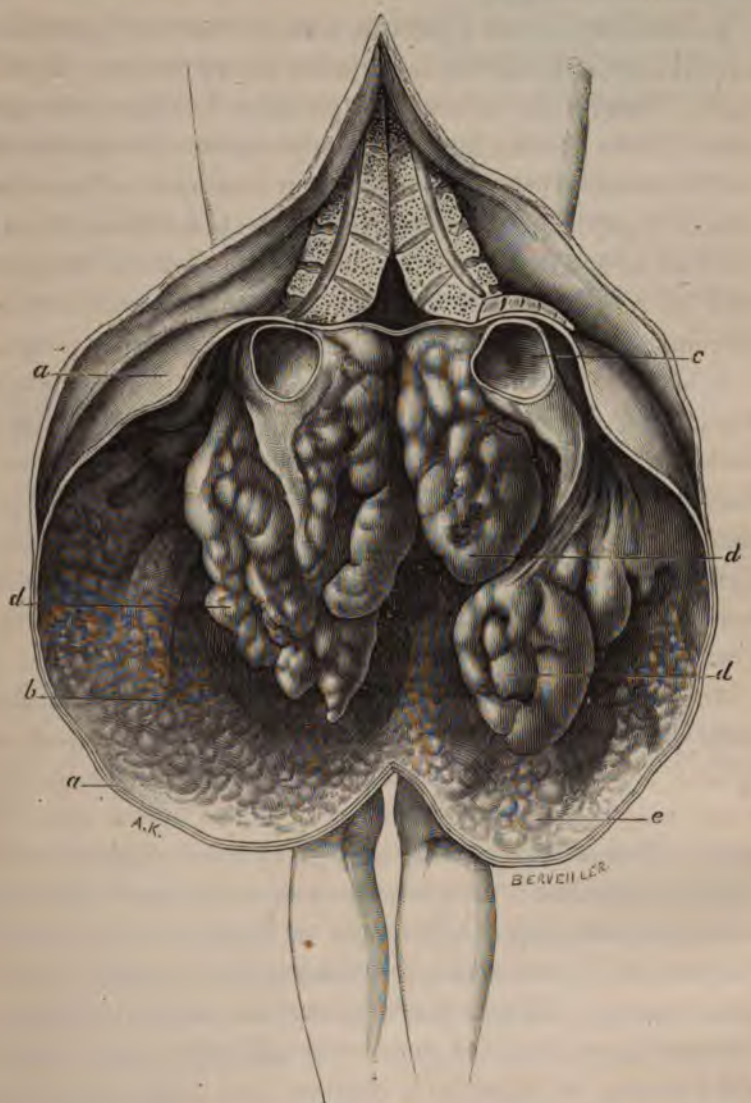

Fig. 23. — Kyste congénital sacro-coccygien (obs. LI) : *a a*, paroi de la cavité principale ; *b*, surface interne mamelonnée de cette paroi ; *c*, kyste séreux ; *d d*, masses végétantes contenant des loges accessoires ; *e*, mamelon de la paroi.

et pepsiques (Rizzoli), un segment d'intestin avec muqueuse,

tunique musculeuse à deux couches de fibres lisses et tunique séreuse (Chédevergne).

Les faits non encore examinés, dont on trouvera l'indication à la bibliographie, ne viennent ajouter aucun caractère important à l'histoire des tumeurs congénitales du siège, telle que nous l'avons étudiée dans la première partie. Ces tumeurs à cavités mucoïdes présentent exactement la même situation et les mêmes rapports que les précédentes. Elles peuvent siéger tout à fait en arrière du sacrum et du coccyx, ou en avant du squelette en remontant plus ou moins haut entre le rectum et le sacrum, ou bien encore contourner les deux faces du coccyx, dont la pointe proémine parfois librement dans la cavité d'une loge principale. Les connexions de ces tumeurs kystiques à structure mucoïde avec la terminaison du rachis sont variables, aussi bien que pour les tumeurs de la série dermoïde; ici encore, on observe quelquefois des vices de conformation de la colonne vertébrale et la communication de la tumeur avec le canal rachidien (Schreiber, Tourneux, Atkin, Fowler).

Anatomiquement elles présentent : 1° des parties solides aussi diverses que dans les tumeurs de la première partie : graisse, tissu conjonctif sous différentes formes, cartilage, os, tissus musculaires et nerveux, etc.; 2° des kystes dont les parois affectent une ressemblance plus ou moins grande avec diverses muqueuses. On y rencontre de l'épithélium vibratile, de l'épithélium cylindrique simple ou cubique, souvent aussi un mélange de ces divers épithéliums. Dans certains cas la paroi kystique a la structure d'un segment intestinal (Freyer, Treves). La présence de glandes est également signalée dans ces tumeurs; en outre on y observe assez fréquemment des traînées épithéliales, comparées à des conduits glandulaires ou formant des cordons tortueux et rappelant les bourgeonnements épithéliaux des kystes ordinaires ou mucoïdes de l'ovaire. Comme dans ces derniers également, les tumeurs

sacro-coccygiennes montrent dans leur intérieur des végétations, des excroissances polypeuses de la paroi.

Notre observation LI est un exemple de la présence de cavités mucoïdes dans une tumeur sacro-coccygienne. On y trouve notamment l'existence d'une paroi kystique à structure variable dans la même loge : en certains points, cette paroi présente les caractères d'une muqueuse à épithélium vibratile, en d'autres ceux d'une muqueuse à épithélium pavimenteux stratifié, assez semblable à la muqueuse vésicale (fig. 24).

Dans les tumeurs complexes de la *région des maxillaires,* les

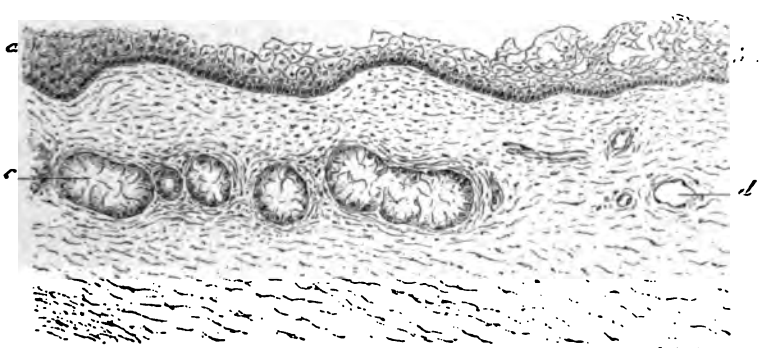

Fig. 24. — Kyste congénital sacro-coccygien. Coupe histologique de la paroi d'une loge (obs. LI) : *a*, épithélium cylindrique vibratile; *b*, épithélium pavimenteux stratifié; *c*, coupe d'une glande muqueuse; *d*, vaisseau.

cavités kystiques sont parfois comparées, dans les descriptions macroscopiques, à des segments d'intestin (Sœmmering, Kidd, Wegelin). Otto mentionne des vésicules et des canaux tapissés par une muqueuse. Lafont et Nepveu ont observé des kystes à épithélium vibratile. Arnold parle de cavités muqueuses et d'acini glandulaires. On y a même décrit du tissu hépatique (Rippmann, Hill).

Dans la *cavité orbitaire* nous avons à rappeler le tératome de Brœer et Weigert, qui, outre des cavités dermoïdes, contenait des cavités muqueuses ; les unes rappelaient l'intestin et étaient pourvues d'épithélium cylindrique, de glandes de Lie-

berkühn et d'une tunique musculaire à fibres lisses; d'autres rappelaient l'arbre bronchique et offraient de l'épithélium vibratile, des glandes muqueuses et du cartilage dans la paroi.

Si l'on considère la structure des tumeurs que nous venons d'examiner, on voit qu'en somme leur composition générale est tout à fait comparable à celle des tumeurs dermoïdes. Dans un grand nombre de cas, d'ailleurs, ce sont les mêmes tumeurs envisagées seulement à un autre point de vue et dans lesquelles l'attention principale est dirigée sur les cavités muqueuses au lieu de se concentrer sur les cavités dermoïdes. Quant aux tumeurs exclusivement mucoïdes, elles ne diffèrent des précédentes que par la nature des parois kystiques qui sont muqueuses au lieu d'être dermoïdes, toutes les autres parties restant d'ailleurs semblables.

Si maintenant nous embrassons dans une vue d'ensemble toutes les productions étudiées jusqu'ici, dans la première comme dans la deuxième partie, nous remarquerons que l'élément kystique de ces tumeurs, c'est-à-dire leur élément caractéristique, est un facteur extrêmement variable en quantité comme en qualité. Ce qui établit entre elles des différences, permettant de les classer en espèces et en variétés, ce sont précisément les variations de cet élément. Les variations en qualité, la nature dermoïde ou mucoïde, déterminent la série dans laquelle on doit ranger la production anormale; les variations en quantité déterminent le degré qu'elle doit occuper dans chaque série. En effet, pour les tumeurs congénitales à cavités mucoïdes, aussi bien que pour celles à cavités dermoïdes, au degré le plus simple l'élément kystique constitue toute la production anormale, et aux degrés supérieurs d'autres éléments viennent successivement s'y ajouter, si bien qu'en remontant la série nous voyons son importance décroître et s'effacer d'une manière graduelle et continue.

CHAPITRE III

PATHOGÉNIE

La pathogénie des tumeurs mucoïdes soulève les mêmes questions que celle des kystes dermoïdes et, en ne considérant même que les faits nouveaux, on pourrait, à leur sujet, refaire l'histoire des théories précédemment exposées dans la première partie. Il convient toutefois d'observer que les faits sont beaucoup moins nombreux, ce qui rend les hypothèses moins solides et oblige à de plus grandes réserves.

Nous connaissons déjà, pour les kystes du cou et de la région sternale, l'opinion qui les rattache aux fentes branchiales. Pour les tumeurs de l'ovaire et du scrotum, nous avons montré également de quelle manière on pouvait concevoir leur formation à la suite d'un accident de l'évolution du corps de Wolff. Or, c'est la même cause perturbatrice qui intervient dans la formation des cavités mucoïdes et dans celle des cavités dermoïdes ; la localisation seule diffère et porte sur d'autres parties de l'embryon. On peut comprendre, d'après cela, la rareté relative des produits de provenance endodermique dans ces tumeurs complexes partiellement dermoïdes [1] ; on conçoit également, lorsqu'on les rencontre, qu'ils soient presque toujours associés à des produits variés d'origine mésodermique : os, cartilage, tissu musculaire, etc. Le trouble du développement, en effet, agit principalement de la superficie vers la profondeur et frappe en quelque sorte d'une façon décroissante

1. Nous partons des produits de provenance endodermique et non de toutes les cavités dont la paroi rappelle la structure d'une muqueuse : car il faut distinguer parmi ces cavités mucoïdes les dérivés de l'épithélium germinatif et les productions qui ressemblent aux kystes prolifères de l'ovaire. Nous aurons à parler de ces derniers dans la 4e partie de ce travail.

en fréquence comme en intensité les feuillets externe, moyen et interne.

Enfin, pour les tumeurs des autres régions, on ne peut qu'entrevoir des explications analogues sans être en mesure de résoudre le problème, faute de preuves suffisantes. On doit seulement remarquer que les tumeurs à cavités mucoïdes se rencontrent au siège habituel des tumeurs congénitales complexes désignées sous les noms de tératomes ou tumeurs mixtes, et qu'elles participent d'ailleurs de leurs principaux caractères. D'une façon générale, toutes les tumeurs congénitales sont remarquables par la diversité à laquelle peut parvenir leur composition. On y rencontre des tissus de toutes les espèces et de toutes les formes ; en même temps la proportion de ces tissus est sujette elle-même aux plus grandes variations. Certaines de ces tumeurs sont simples et uniformes dans leur texture : tels sont certains myomes congénitaux, tels sont les kystes simples, dermoïdes ou mucoïdes ; d'autres présentent les mêmes éléments combinés à des tissus plus ou moins variés, osseux, cartilagineux, nerveux, etc. On peut s'élever ainsi à la complexité la plus grande et passer graduellement aux tumeurs dans lesquelles ces tissus divers commencent pour ainsi dire à prendre forme et à rappeler par leur disposition des parties fœtales ébauchées.

Les tumeurs kystiques que nous venons d'étudier ne diffèrent pas sous ce rapport des tumeurs entièrement solides ; les kystes à parois mucoïdes ou dermoïdes s'y comportent comme les autres tissus et ne sont que des cas particuliers de ces formations. Toutes ces productions semblent dériver d'éléments générateurs provenant de l'embryon et déplacés ou déviés dans leur évolution par un trouble survenu dans le développement fœtal ; ces éléments se développent parallèlement les uns à côté des autres en donnant naissance aux différents tissus de ces tumeurs. L'accroissement de ces productions est parfois considérable ; il est plus ou moins rapide suivant la nature des

tissus composants et leur activité physiologique. Dans d'autres circonstances, les kystes mucoïdes restent stationnaires; ils peuvent subir la transformation graisseuse, et telle est une des origines des lipomes congénitaux [1]. Quant à la cause perturbatrice qui a produit ce désordre dans le développement de l'embryon, elle est encore absolument inconnue dans sa nature intime. C'est à l'histogénie et à l'embryologie qu'il appartient de dissiper ces incertitudes.

Obs. LI. — *Kyste congénital du siège; cavités mucoïdes* (V. fig. 23). (Pièce conservée dans la collection de l'hôpital Trousseau). — Auclère (Juliette), âgée de trois semaines, entrée le 18 janvier 1886, salle Giraldès, n° 22, à l'hôpital Trousseau.

Les parents de cette enfant sont d'une bonne santé; ils ne semblent pas présenter de signes de syphilis. On ne connaît pas de vices de conformation dans la famille.

La mère n'a pas fait de fausse couche. Une autre petite fille, âgée de six ans, est bien portante et bien constituée.

Pour ce dernier enfant, la grossesse n'a pas été bonne; il y a eu dans les derniers mois de l'œdème des membres inférieurs; le ventre était très volumineux, et la mère raconte avoir perdu des eaux quinze jours avant l'accouchement. Pas de vomissements persistants; pas de métrorrhagies. L'accouchement dura six heures; il fut, paraît-il, assez difficile, mais se fit naturellement, sans forceps.

L'enfant portait en venant au monde une tumeur du siège dont le volume atteignait celui de la tête; elle s'est un peu accrue depuis, d'une façon graduelle, sans donner lieu jamais à des troubles fonctionnels.

Aujourd'hui (18 janvier), la tumeur est un peu plus volumineuse que la tête de l'enfant. Elle est située principalement sur la fesse gauche, mais elle déborde la ligne médiane de manière à recouvrir

1. Dans certaines tumeurs mixtes la graisse tient une place importante et prédomine sur les autres tissus; d'autre part les lipomes congénitaux ne sont pas toujours purs et renferment comme des débris d'autres tissus: cartilage, os, etc.

Voy. J. Bland Sutton, *Fatty tumours, Medico-chirurgical Trans.*, june 9, 1885, vol. LXVIII, p. 293.

Certains angiomes semblent être le siège d'une pareille transformation lipomateuse. Voy. E. Sénac, *Du lipome congénital*, thèse de Paris, 1885, n° 84. — Nous aurons à faire une remarque analogue pour les kystes séreux congénitaux.

toute la partie inférieure du sacrum et la moitié de la fesse droite. Elle occupe toute la région de la fesse gauche, s'étendant en dehors jusqu'au grand trochanter qui se trouve sur ses limites; en dedans, elle ne dépasse pas la ligne médiane au-devant de l'anus, mais l'anus est repoussé un peu à droite et la grande lèvre gauche est soulevée et déformée par elle. La circonférence de sa base mesure 32 centimètres; la distance de l'anus au grand trochanter, mesurée à la surface de la tumeur, est de 21 centimètres, et celle du pli sous-fessier à la limite supérieure de la tumeur, sur le sacrum, est de 28 centimètres.

La majeure partie de cette tumeur est formée par un grand lobe ayant à peu près les dimensions de la tête de l'enfant et correspondant à la fesse gauche.

La peau qui le recouvre est tendue et un peu amincie; la fluctuation peut être perçue, mais au palper on sent des parties plus résistantes qui donnent l'idée de cloisons ou d'épaississements de la paroi.

Le reste de la tumeur forme une masse lobulée, peu proéminente, occupant le sacrum et la fesse droite. On y trouve plusieurs bosselures fluctuantes, mais de consistance ferme et élastique. La peau est un peu rouge en cette partie de la tumeur et supérieurement, vers la base du sacrum, elle adhère un peu dans la profondeur et forme là une petite dépression ombiliquée.

Cette portion de la tumeur ne permet pas d'apprécier exactement l'état de l'extrémité inférieure du rachis. Le sacrum dans son ensemble est un peu rejeté en arrière; on sent à la partie supérieure de la tumeur un petit nodule résistant, de consistance presque cartilagineuse, mais on ne reconnaît pas de fissure vertébrale.

Le toucher rectal révèle la présence de la tumeur à la paroi postérieure du rectum, mais on ne peut déterminer si elle s'étend à une grande hauteur au-dessus de l'anus.

La motilité des membres inférieurs est intacte. La tumeur n'est nullement réductible, et sa compression ne détermine aucun trouble. La défécation s'accomplit d'une façon normale.

L'état général n'est pas excellent; l'enfant se nourrit mal et prend peu de lait, au biberon.

21 janvier. — Ponction de la poche principale. On retire 230 grammes d'un liquide sanguin, de couleur rouge brun. Au microscope ce liquide présente des globules blancs et de très nombreux globules rouges; pas d'éléments épithéliaux.

Après la ponction il reste une masse résistante du volume du poing, formée par l'agglomération d'une série de bosselures dont le volume varie de celui d'une noisette à celui d'un marron; quelques-unes sont fluctuantes, mais la plupart sont solides et résistantes.

Le frottement des parois affaissées de la poche vidée fait constater une crépitation sanguine très manifeste.

La tumeur se remplit les jours suivants. L'enfant dépérit et meurt le 7 février.

Autopsie (9 février). — L'incision de la tumeur sur la ligne médiane ouvre une vaste poche kystique; c'est la loge principale antérieurement ponctionnée. Elle contient un liquide rougeâtre, séro-sanguin. Sa face interne est d'un rouge violacé, irrégulière et d'aspect tomenteux comme une muqueuse. Elle présente de nombreux mamelons et des plis qui la font ressembler en bien des points à la muqueuse de l'estomac.

La peau qui recouvre ce kyste est adhérente à sa paroi, mais on pourrait l'en séparer par dissection : car l'union est purement celluleuse.

Dans cette grande cavité fait saillie une masse solide, charnue, du volume du poing environ et de forme très irrégulière; elle est suspendue comme un battant de cloche dans l'intérieur de la poche et s'insère par une large base à la partie supérieure de la tumeur, tandis qu'inférieurement elle est entièrement libre dans la cavité du kyste.

Cette masse charnue est composée de lobes et de lobules; elle offre dans son ensemble la forme d'un encéphale incomplètement divisé en deux sur la ligne médiane avec des scissures latérales profondes dessinant des espèces de circonvolutions. Quelques-unes de ces végétations proéminentes rappellent grossièrement l'aspect d'une langue par leur forme, leur consistance, leur apparence extérieure. D'autres se présentent comme des excroissances polypeuses et des végétations papillaires, adhérentes à la masse principale par un pédicule plus ou moins large. Quelques-unes de ces excroissances, dont la forme est d'ailleurs très variable, ont assez bien l'aspect de différents viscères, foie, rate, etc. En outre on rencontre quelques brides charnues qui sont jetées entre les différentes parties de cette masse solide ou qui les réunissent aux parois du kyste et à leurs mamelons saillants, qui rappellent en petit l'aspect de la grosse masse.

Toutes les parties de cette masse ont, en général, une consistance

molasse et semblent constituées par un tissu sarcomateux. La coupe présente un aspect variable : on pourrait le comparer ici à celui du placenta, là à celui du cerveau, en d'autres points à celui d'un organe glandulaire, etc.

Les coupes faites à travers cette masse ouvrent plusieurs petites cavités kystiques à parois lisses et d'un blanc mat: dans l'une on trouve à l'intérieur un globe fibreux, translucide, d'un blanc opalin: plusieurs autres contiennent une bouillie laiteuse analogue au contenu de certains kystes dermoïdes: mais on n'y trouve pas de poils. Le volume de ces kystes varie de celui d'une noisette à celui d'un grain de mil.

A la partie supérieure de la tumeur, au niveau des bosselures mentionnées plus haut, se trouvent des loges kystiques remplies d'un liquide limpide comme de l'eau de roche et tapissées d'une membrane lisse, brillante et d'aspect séreux. Ces poches kystiques existent sur la ligne médiane et sur les parties latérales. Plusieurs loges semblables, mais de dimensions variables, communiquent entre elles par des orifices étroits et arrondis.

La continuité de la tumeur avec le tronc et principalement avec le rachis s'établit par la masse solide précédemment décrite. En effet, en haut, le kyste adhère à la face antérieure du sacrum dans son tiers inférieur; il se confond là avec le périoste. De plus il adhère encore à la face latérale gauche surtout du corps du sacrum et, contournant la partie postérieure de cet organe, il arrive jusqu'à la crête des apophyses épineuses, à laquelle il adhère également. Le coccyx, dévié par la tumeur, est déjeté tout à fait à droite; il contracte aussi des adhérences avec le kyste par sa face postérieure et latérale gauche. Mais il n'existe aucun rapport entre le canal rachidien et le kyste; le canal s'arrête au sommet du sacrum. En somme, il n'y a pas de spina-bifida et les rapports de la tumeur avec la partie inférieure du rachis se bornent à de légères adhérences.

Examen histologique. — La masse principale de la tumeur est constituée par un tissu conjonctif jeune. En certains points, c'est du tissu muqueux; mais dans la majeure partie de la masse on trouve un tissu formé de cellules jeunes et d'une substance amorphe abondante avec un réticulum très fin, comme dans le sarcome névroglique : ce réticulum peut être attribué à l'action du bichromate d'ammoniaque dans lequel a été obtenu le durcissement de la tumeur. Les vaisseaux sont extrêmement abondants dans ce tissu; on y

observé un très grand nombre de capillaires embryonnaires à parois épaisses.

La poche principale, qui a été ponctionnée et qui renfermait un liquide sanguin, ne présente pas d'épithélium à sa surface ; dans le tissu conjonctif de la paroi se trouvent des vaisseaux abondants et volumineux, et de larges lacunes lymphatiques.

La paroi d'un kyste à contenu floconneux et muqueux se montre formée de faisceaux conjonctifs régulièrement superposés. On y voit en outre un revêtement épithélial très incomplet ; c'est seulement dans les enfoncements qu'on retrouve cet épithélium qui est cubique ou cylindrique. Au voisinage de cette cavité se rencontrent les sections de cavités plus petites, à parois accolées et se présentant comme des fentes allongées, tapissées d'épithélium cubique passant à la forme pavimenteuse.

Le contenu d'un kyste athéromateux, examiné fraîchement par dissociation, avec coloration au picrocarminate et exposition aux vapeurs d'acide osmique, montre des cellules plates, polygonales, faiblement colorées en rose pâle et très nombreuses ; certaines cellules sont repliées diversement et plus ou moins enroulées ; de plus on trouve d'autres cellules irrégulières, quelques cellules vibratiles et de la graisse.

La paroi de ce kyste offre des particularités intéressantes. Sur une partie de sa surface on observe un revêtement épithélial formé de cellules cylindriques, vibratiles, avec une ou deux rangées de cellules plus petites dans la profondeur. Dans le chorion de cette paroi muqueuse se trouvent des glandes muqueuses, dont on voit quelquefois le conduit excréteur déboucher à la surface libre ; les culs-de-sac glandulaires renferment des cellules à mucus avec un noyau aplati à leur base ; leurs conduits sont tapissés d'épithélium cylindrique. En un point l'épithélium qui revêt la paroi kystique change de caractère et devient un épithélium pavimenteux stratifié. Les cellules qui le composent sont polyédriques, irrégulières, non dentelées. La couche profonde forme une rangée de noyaux serrés appartenant à des cellules petites et basses. Dans les couches superficielles, les cellules sont en partie détachées et laissent voir leurs formes irrégulières rappelant l'épithélium vésical ; leurs bords sont arrondis ; elles offrent dans la profondeur des dépressions séparées par des crêtes et des pointes qui s'engrènent dans les interstices des cellules sous-jacentes. En même temps que s'accomplit le passage de l'épithélium vibratile à l'épithélium pavimenteux stratifié les

glandes muqueuses disparaissent et la paroi ne présente ni glandes, ni poils, ni papilles. (Fig. 24.)

Un petit kyste à contenu laiteux offre un revêtement épithélial qui, en certains points, se réduit à trois ou quatre rangées de cellules cubiques et qui, plus loin, prend les caractères d'un véritable épithélium pavimenteux stratifié avec des cellules malpighiennes, dont les bords présentent l'aspect crénelé. Ces cellules ne contiennent pas d'éléidine ; bien que la préparation n'ait pas été faite en vue de la recherche de cette substance, on peut néanmoins constater, sur la même coupe, une grande différence à cet égard entre l'épithélium du kyste et l'épiderme de la peau normale qui recouvre la tumeur.

INDEX BIBLIOGRAPHIQUE

COU

Obs. de Jouon, Nélaton, Houel, Tapret. V. p. 228.
Obs. de Neumann et Baumgarten. V. p. 225.

RÉGION STERNALE

Houel. — Fait cité dans : *Bull. de la Soc. anatom.*, mars 1872, p. 111.
Nélaton. — V. p. 234.

OMBILIC

H.-V. Wyss. — *Zur Kenntniss der heterologen Flimmercysten. Virchow's Archiv f. path. Anat.*, 1870, Bd. LI, h. 1, s. 143.

JAMBE

Demoulin. — Thèse citée, p. 32, obs. VII. Kyste muqueux prætibial. Récidives nombreuses. Extirpation complète. Guérison.

OVAIRE

Obs. de Flaischlen, Friedlaender, Friedreich, Mahot.
G. Poupinel. — *De la généralisation des kystes et tumeurs épithéliales de l'ovaire*, thèse de Paris, 1886.

SCROTUM

Obs. de J. Bœckel, Labbé et Verneuil, Lang, Pilate, Cornil et Berger. V. p. 251.

RÉGION SACRO-COCCYGIENNE

Obs. de Chédevergne, Molk, Czerny, Rizzoli, Krœnlein, Skorczewski. V. p. 254.

L. Ranvier. — Article *Épithélium* du *Nouv. Dictionn. de méd. et de chir. prat.*, vol. XIII, p. 707, — et Cornil et Ranvier, *Man. d'histologie pathologique*, 2e édit., t. Ier, p. 361; Paris, 1881, mentionnent deux cas de tumeurs mixtes du périnée renfermant des kystes à épithélium vibratile et différents tissus.

W. Wagstaffe. — *On certain congenital tumours of the sacral and perineal regions. Saint-Thomas's Hosp. Reports*, 1873, p. 213. — Enfant mort-né, du sexe féminin. Tumeur située entre le rectum et le sacrum; tissu sarcomateux; kystes variés à épithélium pavimenteux; en quelques points cylindrique; apparence de tubes tortueux coupés transversalement; végétations intra-kystiques.

M. Freyer. — *Zur Casuistik der Kreuzbeingeschwülste mit fœtalem Inhalt. Virchow's Archiv f. path. Anat.*, 1873, Bd. LVIII, s. 509. — Fille; tumeur examinée par Neumann; kystes à épithélium cylindrique; paroi intestinale; glandes; tissu nerveux; os.

Panas. — *Tumeur congénitale de la région sacro-coccygienne. Bull. et Mém. de la Soc. de chir.*, 30 mai 1877, t. III, p. 389; — E. Monod, *Bull. de la Soc. anatom.*, avril 1877, p. 251, — et E. Monod et Brissaud, *loc. cit.*, obs. I, p. 621. — Fille de sept jours; tumeur coccygienne; adhérence au coccyx; prolongement entre le rectum et le sacrum; masses d'apparence sarcomateuse; kystes à épithélium vibratile avec cellules caliciformes; cartilage.

E. Monod et **Ed. Brissaud.** — *Contribution à l'étude des tumeurs congénitales de la région sacro-coccygienne. Progrès médical*, 11 et 18 août 1877, nos 32 et 33; obs. II, p. 641. — Femme de vingt-un ans; tumeur congénitale; kystes à épithélium pavimenteux et vibratile; fibres lisses dans les parois; tubes probablement glandulaires à cellules cubiques; os, cartilage.

Cabot. — *Proceedings of the Boston Soc. for med. improvement*, dec. 10, 1877. *The Boston med and surg. Journ.*, jan. 24, 1878, vol. XCVIII, p. 112. *Sacral Teratoma.* — Fille de treize mois; tumeur sacrée congénitale; kystes dont plusieurs présentaient un épithélium cilié; cellules épidermoïdes, tissu conjonctif sous différentes formes; fragments d'os.

Schreiber. — *Deutsche Zeitschrift f. Chir.*, 1879, Bd. XI, — d'après *Rev. des Sciences méd.*, t. XVI, p. 58; 3e cas. — Enfant de dix mois; tumeur présentant un sac d'hydrorachis; glandes à épithélium cylindrique; tissu fibreux, graisse; crête sacrée divisée.

Tourneux. — *Tumeur congénitale de la région sacro-coccygienne. Annales de gynécologie*, oct. 1881, t. XVI, p. 288. — Fœtus féminin de six mois

et demi; tumeur située entre le rectum et le coccyx, avec prolongement dans le petit bassin et communication avec le canal sacré. Kystes dont le revêtement épithélial offrait tous les caractères intermédiaires entre l'endothélium, l'épithélium pavimenteux, l'épithélium cylindrique avec ou sans cils vibratiles; traînées épithéliales, amas épithéliaux d'apparence glandulaire; nodules de cartilage hyalin avec quelques lamelles osseuses; fibres musculaires striées

J. Treves. — *Congenital coccygeal tumour. Attached fœtus.* — *Trans. of the Pathol. Soc. of London,* 1881, vol. XXXIII, p. 285. — Fille de sept jours; tumeur insérée à la face postérieure du coccyx et de la moitié inférieure du sacrum. Nombreux kystes à contenu muqueux et grumeleux, tapissés d'épithélium cubique; trajets ayant l'aspect de conduits épithéliaux; cavité revêtue d'une muqueuse intestinale avec villosités, épithélium cylindrique et cryptes de Lieberkühn, mais sans tissu adénoïde ni tunique musculaire. Tissu conjonctif variable; en certains points jeune et donnant l'idée du myxome, en d'autres dense et fibreux. Cartilage, os; graisse; cinq petits mamelons digitiformes contenant de la graisse et des fibres musculaires striées.

S.-G. Shattock. — *Congenital sacral tumour. Trans. of the Pathol. Soc. of London,* march 3, 1881, vol. XXXII, p. 197. — Enfant de cinq semaines; tumeur congénitale envoyant un court prolongement pelvien entre le rectum et le coccyx; kystes nombreux, remplis d'un mucus visqueux et présentant des végétations sur leurs parois; conduits à épithélium cubique.

E.-V. Bergmann. — *Zur Diagnose der angeborenen Sacral-Geschwülste. Berliner klin. Wochensch.,* 1884, n° 49, s. 784. — Fille de sept semaines; kystes; glandes à épithélium cylindrique; parties myxomateuses, adénomateuses, sarcomateuses, lipomateuses; fibres musculaires striées.

P. Renault. — *Tumeur sacro-coccygienne congénitale. Soc. anatom.,* nov. 1884. *Progrès médical,* 15 août 1885, p. 122. — Nouveau-né du sexe féminin; tumeur sacro-coccygienne avec prolongement pelvien. Kystes multiples; épithéliums variés : cubique, cylindrique, vibratile, caliciforme, pavimenteux stratifié; tissu conjonctif; cartilage; tissu osseux; tissu musculaire strié.

Atkin. — *Congenital coccygeal Tumour* (*Sheffield med.-chir. Soc.,* dec. 4, 1884). *The Brit. med. Journ.,* jan. 3, 1885, p. 25. — Tumeur au côté droit du sacrum et du coccyx; le côté gauche du sacrum manquait. Graisse, tissu fibreux, cartilage. Kystes; conduits à épithélium cylindrique.

G.-R. Fowler (de Brooklyn). — *Annals of surgery,* febr. 1885, I, n° 2, p. 115, — d'après *Centralbl. f. Gynæk.,* 1885, s. 589. — Enfant de deux mois; la partie inférieure du sacrum et le coccyx manquaient. Kystes à épithélium cylindrique cilié. Tissu interstitiel comparé au fibrome molluscum.

Observation personnelle LI, p. 269.

RÉGION DES MAXILLAIRES

V. p. 256.

CAVITÉ ORBITAIRE

Obs. de Brœer et Weigert. V. p. 219.

Fig. 1.

Fig. 2.

Fig. 1. Tumeurs congénitales multiples sur le trajet de la fente fronto-maxillaire. Voir obs. XXXV.

Fig. 2. Tumeur congénitale de la région temporale; repli de la conjonctive et bride dermoïde de la cornée. Voir obs. XXXIV.



TROISIÈME PARTIE

KYSTES SÉREUX CONGÉNITAUX

CHAPITRE PREMIER

CONSIDÉRATIONS GÉNÉRALES. — DIVISION DU SUJET.

Sous le nom de kystes séreux congénitaux, nous décrirons une variété toute spéciale de tumeurs congénitales comprenant des kystes et des tumeurs kystiques dont les poches présentent les caractères extérieurs des kystes appelés communément séreux. Dans ces tumeurs, le contenu des loges est le plus souvent une sérosité plus ou moins modifiée; les parois kystiques offrent ce qu'on appelle, en anatomie descriptive, l'aspect séreux. On ne doit, par conséquent, chercher dans l'expression que nous employons aucune notion de structure ni aucune signification pathogénique, et il importe de ne faire aucune confusion entre ces tumeurs et les kystes dérivés des cavités auxquelles s'applique, en anatomie générale, le nom de séreuses.

Il y a d'ailleurs une série de kystes congénitaux qui ne seront point décrits dans cette troisième partie et qui ont avec les membranes séreuses une parenté directe; ce sont ceux qui se développent dans des portions de séreuses isolées de la cavité principale et devenues le siège d'une hydropisie : tels sont les kystes du cordon spermatique, les sacs de méningocèles. Ces

kystes ou plutôt ces hydropisies enkystées trouveront place dans la quatrième partie de cet ouvrage. Elles diffèrent sous plusieurs rapports des tumeurs que nous allons maintenant étudier, et, sans parler de l'origine et de la structure, elles n'en présentent point le siège varié, le mode de développement, les tendances envahissantes. Si nous appliquons à ces tumeurs la dénomination de kystes séreux congénitaux, c'est parce qu'elle est généralement usitée, du moins en France; d'autre part, sans rien préjuger de leur nature et de leur origine, elle convient mieux à leurs caractères extérieurs que les autres expressions employées par les différents auteurs.

L'histoire des kystes séreux congénitaux est tout à fait moderne. C'est, en effet, dans le cours de ce siècle que ces tumeurs ont été isolées en un groupe indépendant. Une première et assez longue période a été exclusivement consacrée à rassembler et à classer les observations : à ce travail, en quelque sorte préparatoire, s'attachent surtout les noms de César Hawkins, Wernher, Joseph Gilles, Lorain, Virlet. La thèse importante de P. Boucher (1868), rassemblant tous ces matériaux, est le travail le plus complet qui, jusqu'à cette époque, ait paru sur la matière; on y trouve le résumé de toutes les recherches antérieures et l'étude clinique la plus sérieuse qui ait été faite de ces tumeurs.

Mais jusqu'alors la question de la structure restait confinée dans les données de l'anatomie macroscopique, et la pathogénie était à peine abordée. Il n'y a guère qu'une quinzaine d'années qu'on a fait intervenir dans le débat les notions fournies par l'analyse microscopique. A cette étude se rapporte une longue série de travaux, publiés surtout en Allemagne, sur le lymphangiome; nous citerons seulement les plus importants : le mémoire de Wegner (1877) et celui, plus récent, de Middeldorpf (1885)[1]. S'il reste encore actuellement des incertitudes

1. Pour les détails de cet historique nous renvoyons à la thèse de Boucher, à

à dissiper, il n'en est pas moins vrai que de notables progrès ont été accomplis. Depuis qu'une enquête histologique est ouverte, en effet, l'histoire de ces tumeurs est entrée dans une phase nouvelle; la question s'est élargie; les rapports de ces kystes avec d'autres productions pathologiques ont été entrevus, et leur étude est devenue l'un des sujets les plus intéressants parmi les affections congénitales.

Nous avons été assez heureux pour en observer un certain nombre de cas dont plusieurs ont été l'objet d'un examen histologique; c'est en ajoutant aux recherches des auteurs ce contingent de faits personnels que nous allons décrire cette variété de kystes congénitaux. Une étude d'ensemble sur ce sujet nous a paru présenter d'autant plus d'intérêt et d'utilité qu'en France la question ne semble guère être sortie jusqu'à ce jour du terrain clinique.

On divise communément les kystes séreux congénitaux, au moins ceux du cou, en deux espèces absolument distinctes que l'on décrit séparément : les kystes séreux simples ou uniloculaires et les kystes séreux composés ou multiloculaires. Nous n'adopterons pas cette division : car ces deux sortes de kystes ne nous paraissent pas d'une nature différente. Sans doute la distinction a son importance pour le traitement, beaucoup plus simple, comme nous le verrons, dans le cas de kyste uniloculaire que dans le cas de tumeur polykystique. Mais au point de vue anatomique les deux sortes de tumeurs semblent seulement répondre à deux états ou, si l'on veut, à deux degrés différents d'une même espèce pathologique.

En effet, si l'on n'envisage d'abord que les faits cliniques, on voit que, dans beaucoup de kystes séreux diagnostiqués sim-

l'article *Cou* par Gillette dans le *Dictionn. encyclop. des Sciences méd.*, t. XXI, p. 288 et suiv. (1877), enfin aux mémoires de Wegner et de Middeldorpf :

Georg Wegner, *Ueber Lymphangiome. Langenbeck's Archiv f. klin. Chir.*, 1877, Bd. XX, s. 641.

Gustav Middeldorpf, *Ueber Lymphangioma cavernosum.* Ibid., 1885, Bd XXXI, s. 590.

ples, on trouve après la ponction une masse indurée, une tumeur véritable que la collection liquide dissimulait; on reconnaît encore parfois, après l'évacuation d'une première poche, la présence d'une seconde loge susceptible d'être vidée à son tour. Or, les examens anatomiques montrent que la loge supposée simple n'est pas toujours unique, qu'il y a en réalité souvent plusieurs poches communiquant entre elles, ou que la paroi présente des cavités secondaires incluses, des cloisonnements incomplets ou une disposition trabéculaire semblable à celle qu'on observe dans les loges principales des kystes composés. Enfin, dans une observation de Cazin, un kyste simple envoyait des prolongements diverticulaires dans les parties profondes. La distinction n'est donc pas nettement tranchée entre les kystes simples et les kystes composés; on observe toutes les variétés intermédiaires entre les uns et les autres.

D'autres productions kystiques prêtent d'ailleurs à des remarques semblables : les kystes de l'ovaire ne constituent pas deux espèces distinctes selon qu'ils sont uni- ou multiloculaires; les uns et les autres appartiennent à un même ordre de tumeurs dont ils représentent seulement deux formes extrêmes, et la différence qui les sépare réside simplement dans le nombre et les dimensions des loges kystiques.

Les tumeurs qui nous occupent forment dans la série des kystes un groupe tout particulier possédant une individualité propre. Elles se rattachent directement à l'état congénital, bien qu'elles présentent avec certaines altérations acquises des points de contact que nous signalerons à propos de la pathogénie. Le plus souvent leur existence est constatée sur le nouveau-né; quelquefois cependant, comme d'autres affections congénitales, on ne les découvre qu'un certain temps après la naissance, presque toujours dans les premières années de la vie. Elles se développent donc pendant la période intra-utérine et ce développement peut être très précoce : car on a rencontré ces kystes sur des fœtus de quatre mois (Morgan et Lorain),

quatre mois et demi (Guillaumet), quatre à cinq mois (Després et Lelong).

Le sexe, l'hérédité n'ont sur l'apparition de ces tumeurs aucune influence connue; il en est de même des difficultés de

Fig. 25. — Kyste séreux congénital multiloculaire du cou (obs. LX).

la grossesse et de la santé des parents, dont l'influence reste tout entière à déterminer.

Enfin la fréquence de vices de conformation divers, coexistant avec ces kystes, ne semble pas plus grande que pour toutes les affections congénitales. Parmi ces vices de conformation, les uns portent sur les organes voisins du produit pathologique : ils semblent résulter du trouble apporté dans l'évolution normale par le développement de la tumeur elle-

même. D'autres sont des malformations variées, siégeant à distance : on en observe de semblables associées à la plupart des affections congénitales. Outre les vices de conformation proprement dits, on rencontre parfois encore, en même temps que ces kystes, d'autres anomalies moins graves occupant les parties voisines : ce sont notamment les angiomes et les hypertrophies congénitales ou états éléphantiasiques dus à des ectasies lymphatiques. Ces altérations coexistantes présentent un intérêt particulier pour la pathogénie des kystes en question ; c'est un sujet sur lequel nous aurons d'ailleurs à revenir à ce propos.

CHAPITRE II

DESCRIPTION TOPOGRAPHIQUE

Le cou est le véritable lieu d'élection des kystes séreux congénitaux ; c'est là qu'ils ont été particulièrement étudiés, et ce sont les kystes du cou qui ont servi de type à toutes les descriptions de ces tumeurs. Ils occupent principalement les faces antérieure et latérales du cou, plus rarement la nuque ; souvent ils dépassent les limites de ces diverses régions pour s'étendre sur les parties voisines, à la face, au thorax, à l'épaule.

Les kystes de la région postérieure sont bien moins fréquents que ceux des autres parties. On a dit qu'ils s'observent surtout chez des enfants nés avant terme et porteurs de différents vices de conformation ; mais ce fait n'a rien non plus d'absolu et l'on

peut observer un kyste postérieur chez un enfant à terme (Fifield, Macdonald).

Improprement appelés kystes branchiaux, ils ont quelquefois été confondus avec les kystes dermoïdes et mucoïdes, bien qu'ils n'occupent pas comme eux une place définie, correspondant au trajet des fentes branchiales.

On a distingué, parmi les kystes séreux du cou, deux espèces différentes : les kystes simples ou uniloculaires et les kystes composés ou multiloculaires. On a fait remarquer que les kystes simples ont un siège limité, qu'ils s'observent presque exclusivement à la partie antérieure et du côté gauche, tandis que les kystes composés n'ont aucune localisation particulière. Mais cette division qui n'a rien d'absolu au point de vue anatomique, ainsi que cela a été dit plus haut, n'est pas mieux tranchée pour ce qui est de la distribution de ces tumeurs : c'est ainsi que des kystes de la région postérieure peuvent être simples (Fifield).

Le volume des kystes unilatéraux est généralement moindre que celui des kystes médians ; pourtant il dépasse souvent le volume d'une orange. Les médians sont fréquemment placés en même temps des deux côtés du cou. Leur développement est parfois irrégulier, et l'une des portions ou l'un des lobes de la tumeur l'emporte de beaucoup sur le reste de la masse. Mais d'autres fois ils offrent dans leur disposition une certaine symétrie et descendent de chaque côté au-dessous du menton, cachant ainsi la partie antérieure du cou et le haut de la poitrine, « comme ferait une barbe longue et bien fournie » (Barthez). Il en résulte dans l'ensemble de la physionomie une expression étrange qui donne au petit sujet le visage d'un vieillard.

Les dimensions de ces tumeurs sont, dans certains cas, considérables ; elles égalent et dépassent même celles de la tête du nouveau-né. Elles forment alors une énorme masse, pendante au-dessous de la mâchoire inférieure et retombant comme une

besace au-devant de la partie supérieure du tronc ; elles s'étendent ainsi jusqu'aux mamelles et même plus bas encore, jusqu'à l'ombilic dans le cas représenté pl. VI.

Supérieurement ces kystes sont bornés par la courbe du maxillaire inférieur ; mais il n'est pas très rare de les voir dépasser cette limite et empiéter sur la joue, sans toutefois remonter d'ordinaire au delà d'une ligne étendue de l'oreille à la commissure labiale. Ils entraînent, par leur volume et la saillie qu'ils déterminent, des difformités plus ou moins prononcées, telles que l'effacement de la courbe du maxillaire inférieur et de la saillie du menton, la déviation de l'orifice buccal, la déformation du pavillon de l'oreille. Souvent la tumeur vient proéminer sous le plancher buccal, qu'elle soulève sous la forme d'une tuméfaction molle, fluctuante, d'un blanc bleuâtre.

Latéralement les sterno-mastoïdiens forment, en général, leurs limites ; toutefois, dans certains cas, la tumeur occupe en même temps la région sous-hyoïdienne et le creux sus-claviculaire, passant au-dessous du sterno-mastoïdien qui la bride, et dessine à sa surface un étranglement. Parfois on la voit descendre au-dessous de la clavicule ou s'étendre dans le creux de l'aisselle.

Ces kystes, surtout lorsqu'ils sont d'un certain volume, présentent souvent des prolongements profonds, sous-aponévrotiques, sous-musculaires, dont il est parfois très difficile d'apprécier l'importance et l'étendue, recouverts qu'ils sont par la tumeur superficielle. Parfois, au cours d'une opération, on découvre ces prolongements inattendus qui s'insinuent au loin, dans les parties profondes, alors que l'examen clinique n'avait rien révélé de semblable. Ils pénètrent entre les muscles, adhèrent aux gros vaisseaux, aux troncs nerveux, et s'étendent même jusqu'au-devant de la colonne vertébrale, entourant le pharynx et la trachée. Un développement plus insolite est celui que prennent ces tumeurs du côté du médiastin ; on voit alors une multitude de petits kystes secondaires, en continuité avec

la masse principale, et qui descendent le long des gros vaisseaux et de la trachée jusque dans l'intérieur de la cavité thoracique ; l'observation LXIII les montre développés jusque dans la cavité péricardique elle-même. L'observation LXII offre un autre exemple intéressant de cette extension de la tumeur au médiastin : le kyste volumineux qui occupait toute une moitié latérale du cou, plongeait inférieurement dans l'intérieur de la

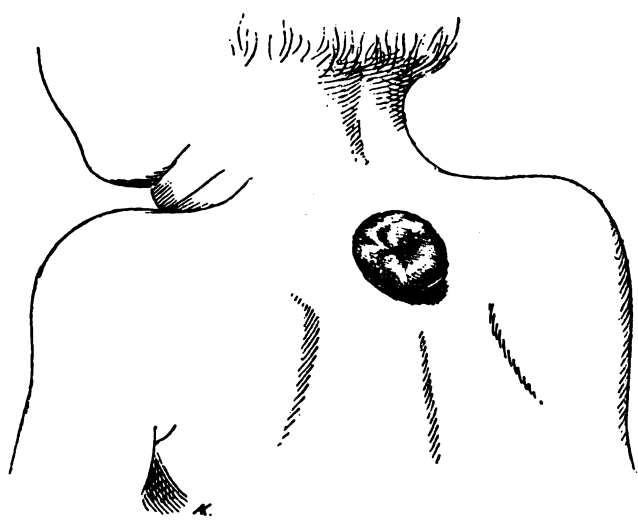

FIG. 26. — Kyste séreux congénital multiloculaire du dos (obs. LXX).

poitrine et reparaissait à la superficie du côté opposé, sous forme d'une saillie maronnée, située au niveau de la partie externe de la clavicule (fig. 45).

A la région postérieure ces tumeurs sont tantôt médianes et comme à cheval sur la colonne cervicale, tantôt latérales et étendues du rachis à l'acromion. Rarement elles dépassent en haut la ligne courbe supérieure de l'occipital : dans une observation de Morgan et Lorain et dans une autre de Després et Lelong, la limite supérieure du kyste correspondait à la fontanelle postérieure. Inférieurement elles empiètent parfois sur

la région dorsale ; dans le cas de Guillaumet le kyste descendait jusqu'au niveau de l'angle inférieur de l'omoplate.

D'autres régions que le cou peuvent être le siège des kystes séreux congénitaux. Parfois la tumeur est dans sa plus grande partie en dehors du cou, en sorte que la portion qui occupe cette région est tout à fait accessoire et ne paraît nullement le point de départ primitif de la production anormale. Il y a de la sorte des transitions graduelles, sous le rapport du siège, entre les kystes du cou et ceux qui occupent des parties plus ou moins éloignées, comme le tronc et les membres supérieurs. Ainsi on observe des tumeurs de l'épaule qui empiètent sur le cou et sur le bras, et, d'autre part, on rencontre des tumeurs indépendantes au bras et à l'avant-bras; nous en rapportons quatre exemples personnels. Ces tumeurs offrent d'ailleurs les caractères habituels des tumeurs du cou, leur aspect extérieur, leur structure et jusqu'aux prolongements qu'elles envoient dans les parties profondes. De même certains kystes du cou s'étendant plus ou moins sur le tronc forment, pour ainsi dire, le passage entre les tumeurs du cou et les tumeurs parfaitement isolées qui occupent différents points de la paroi thoracique, la région sous-axillaire par exemple, le dos et la paroi abdominale. En ces parties, les kystes séreux congénitaux peuvent offrir aussi un énorme volume : ainsi E. Müller a observé une de ces tumeurs, longue de 34 centimètres, qui s'étendait du creux axillaire jusqu'au bassin et occupait toute la moitié droite du tronc chez un enfant d'un an. Chez le sujet de notre observation LXXIII (pl. VII et VIII), la tumeur siégeait sur toute la moitié droite du thorax, rejetait le bras en dehors et refoulait l'omoplate en arrière; elle recouvrait entièrement les côtes et les dissimulait à ce point qu'on l'avait prise pour une hernie congénitale de tout le poumon droit.

Au siège les kystes séreux ont été longtemps confondus avec les autres tumeurs congénitales réunies sous les noms d'inclusions fœtales et aussi de cancers et d'encéphaloïdes. Le

Kyste séreux congénital et multiloculaire d'un volume énorme. Voir obs. LXI.

analogie avec les kystes congénitaux du cou avait pourtant été indiquée par Wernher en 1843, mais il s'agissait simplement d'une ressemblance extérieure. Bien des faits anciens, dont la nature est restée indéterminée, se rapportent certainement à cette catégorie de tumeurs : ainsi on ne peut guère concevoir de doutes à cet égard sur le cas observé par Giraldès et dans lequel la description des parois kystiques, offrant l'aspect réticulé de la surface interne du cœur, se rapporte à un type de kyste séreux congénital. Cependant, comme en cette région du siège ont été observées des tumeurs de toutes sortes qui, malgré leur ressemblance apparente, diffèrent beaucoup par leur structure, il faut être très réservé dans le choix de ces faits anciens, et l'on ne peut tirer grand parti des observations dépourvues d'un examen anatomique suffisant. C'est donc, comme toujours, les faits récents que nous utiliserons.

Parmi les productions congénitales du siège, les kystes séreux sont les tumeurs dont la situation a le moins de fixité. Bien plus que les kystes dermoïdes et mucoïdes ils s'écartent de la région médiane et du sacrum ; ils occupent par exemple la région ischiatique, la fesse. Ici encore on ne peut établir, par conséquent, au point de vue de la position, une limite bien nette entre les kystes séreux de régions voisines et séparer, par exemple, d'une façon absolue les kystes du siège de ceux qu'on observe parfois à la cuisse.

Mais si la position de ces tumeurs à l'extrémité inférieure du tronc est sujette à varier, il en est cependant qui présentent avec le rachis les mêmes rapports que les kystes dermoïdes ou mucoïdes et, comme ces derniers encore, les kystes séreux peuvent exister avec un spina bifida (Bergmann). Au surplus, on doit considérer comme fort probable que, dans les tumeurs complexes de cette région, contenant des tissus variés et des kystes dermoïdes ou mucoïdes, certaines parties possèdent parfois la structure des kystes séreux.

On a aussi rencontré des kystes séreux congénitaux dans la

cavité abdominale, et l'on peut ranger dans ces tumeurs les productions qui ont été décrites sous le nom de *chylangiomes*.

En résumé, si nous envisageons la distribution des kystes séreux congénitaux, nous voyons qu'elle ne présente rien de régulier et n'est soumise à aucune loi déterminée. On ne retrouve pas dans leur localisation la même fixité que pour les kystes dermoïdes et mucoïdes : ils n'offrent pas, comme ces derniers, un siège bien défini, correspondant à toute une série de dispositions anatomiques du fœtus. Ainsi les kystes séreux du cou n'ont rien dans leur répartition qui soit en rapport avec la conformation de l'appareil branchial : ils siègent en avant, en arrière et sur les côtés, comme dans les régions voisines ou éloignées, sans aucune régularité dans leur forme, dans leur étendue, dans leurs rapports avec les parties environnantes. C'est dire qu'on ne peut chercher aucune indication sur leur lieu d'origine dans les particularités que nous présente l'anatomie topographique du fœtus. La diffusion est, en effet, le caractère dominant de leur distribution : cette notion deviendra encore plus évidente lorsque, au lieu de considérer ces tumeurs à l'état statique pour ainsi dire, nous étudierons leur développement ; lorsque nous les verrons s'accroître, et envahir progressivement de proche en proche les régions voisines jusqu'en des points très éloignés de leur origine.

CHAPITRE III

ANATOMIE PATHOLOGIQUE

Les kystes séreux congénitaux, extirpés sur le vivant ou examinés sur le cadavre, se montrent avec des caractères extérieurs assez différents de ceux qu'on pourrait leur attribuer d'après la simple observation clinique. Leur volume notamment est toujours bien moindre qu'il n'est en réalité sur le vivant : car la tumeur, dans les conditions de l'examen, s'est vidée d'une grande partie de son contenu; ses parois sont affaissées et revenues sur elles-mêmes. En outre, la forme de la tumeur est très irrégulière ; elle envoie souvent des prolongements, de direction et d'étendue très variables, qui, dans bien des cas, n'ont pu être reconnus ni même soupçonnés sur le malade. Ces prolongements s'insinuent dans les interstices musculaires, se déploient le long des gaines vasculaires et vont adhérer dans la profondeur à divers organes importants, constituant ainsi la difficulté la plus sérieuse et le principal danger d'une extirpation complète.

Rarement limitées par une membrane cellulo-fibreuse, ces tumeurs sont le plus souvent recouvertes simplement par une trame conjonctive plus ou moins lâche, plus ou moins épaisse, qui ne leur forme pas une enveloppe continue. Fréquemment elles adhèrent aux organes voisins, notamment aux muscles, qu'elles semblent envahir et pénétrer sans que la dissection puisse isoler aucune couche celluleuse entre elles et ces organes.

Les kystes séreux composés constituent d'ordinaire une masse unique, plus ou moins divisée en lobes et lobules. Cette division est parfois due à la présence de brides aponévrotiques,

à des muscles ou à leurs tendons (sterno-mastoïdien, digastrique) qui croisent la tumeur et creusent des sillons à sa surface. Dans certains cas, on voit au voisinage de la masse principale de petits kystes isolés et comme aberrants. Extérieurement, ces tumeurs se présentent sous l'aspect d'une masse bosselée et mamelonnée, formée par l'agglomération de vésicules nombreuses, arrondies, tremblotantes, diversement colorées selon la nature de leur contenu qu'elles laissent apercevoir par transparence. Ces vésicules, pressées les unes contre les autres, et comparées à des œufs de poisson (Deguise), donnent à la masse une certaine ressemblance avec les circonvolutions intestinales ou lui font prendre l'apparence d'une grappe de raisin. Les vésicules sont plus ou moins isolées, plus ou moins recouvertes et masquées par le tissu cellulaire et la graisse ou par les organes voisins que leur adhérence n'a pas permis de séparer complètement. Les kystes associés forment, en général, une tumeur blanchâtre; ceux qui sont isolés sont transparents et d'un blanc bleuâtre.

Le nombre et les dimensions des vésicules kystiques sont des plus variables. Ainsi Lorain, dans un cas, en a vu de quatre-vingts à cent, et Wernher parle de plusieurs centaines de loges dans une même tumeur. D'autre part, il n'y en a parfois qu'un très petit nombre, et dans une observation de J. Gilles, citée par Boucher parmi les kystes simples, il existait deux cavités communiquant par un canal étroit. Le volume est d'une façon générale en raison inverse du nombre; mais certaines loges peuvent prédominer de beaucoup sur les autres et, comme nous l'avons déjà fait observer, certains kystes uniloculaires sont peut-être en réalité des kystes composés dans lesquels une cavité l'emporte considérablement sur les autres, au point de les dissimuler. En tout cas, dans une même tumeur les diverses loges ont ordinairement des dimensions très différentes, et à côté de cavités du volume d'un œuf, d'une noix, d'une noisette, on en voit qui sont extrêmement petites, comme des têtes

d'épingle, ou qui n'ont même que des dimensions microscopiques.

Lorsque les poches kystiques sont ouvertes et vidées de leur contenu, leur surface interne apparaît avec les caractères d'une

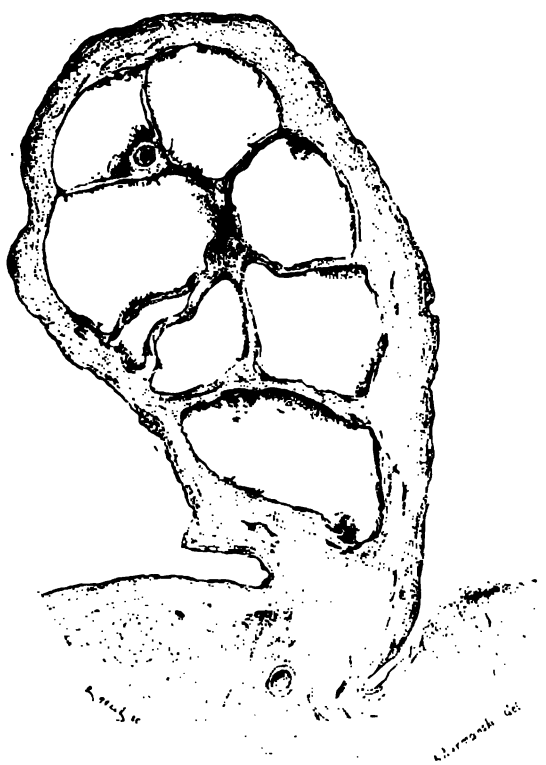

Fig. 27. — Coupe d'une cloison incomplète proéminant dans une loge principale et présentant elle-même de nombreuses cavités kystiques.

membrane séreuse, lisse, humide, de couleur blanchâtre, parfois presque nacrée lorsqu'une couche fibreuse sous-jacente communique à cette paroi le brillant aponévrotique. Exceptionnellement la poche présente une couleur rosée, un aspect dépoli et irrégulier, imputables à un état inflammatoire (observation LXVI). La paroi interne des cavités ne forme pas en général une surface uniforme ; elle offre, au contraire, le plus

souvent un aspect réticulé, aréolaire, des plus remarquables qui l'ont fait comparer à celui de l'estomac ou de la vessie, mais dont on ne saurait donner une idée plus exacte qu'en le rapprochant de la face interne des cavités du cœur. On y voit, en effet, des bandelettes plus ou moins larges, plus ou moins saillantes, des trabécules diversement entrecroisées ; ici ce sont de petites colonnes, comme des pilastres encastrés dans la paroi ; ailleurs des saillies étoilées, des cloisons incomplètes, quelquefois des brides jetées entre deux faces opposées. Ces différents reliefs laissent dans leurs intervalles des dépressions plus ou moins anfractueuses et circonscrivent des orifices arrondis ou irréguliers, grands ou petits, dont la disposition donne à la paroi tantôt l'aspect réticulé, tantôt l'aspect criblé.

Ces orifices conduisent dans des poches secondaires, qui viennent s'ouvrir en différents points de la cavité principale dont elles forment des espèces de diverticules. Ces poches secondaires sont souvent allongées en boyaux, mais ne présentent rien de régulier dans leur forme et leurs dimensions ; elles peuvent s'aboucher à leur tour avec des sinus analogues, formant par leur ensemble un véritable système caverneux. En somme, ces tumeurs sont constituées par la réunion de kystes multiples qui peuvent être isolés ou communiquer entre eux.

Les cloisons qui séparent les loges contiguës sont, en général, minces, et il est facile de voir par transparence les petits vaisseaux, ordinairement abondants, qui les sillonnent et se dessinent en relief à leur surface ; ces vaisseaux parcourent aussi les cloisons incomplètes et les trabécules des parois. Il arrive quelquefois que les kystes proéminent les uns dans les autres, et l'on voit alors sur la paroi d'une loge principale la saillie d'une vésicule plus petite dont le liquide est retenu dans la cavité kystique par une membrane extrêmement mince. C'est probablement à cette disposition qu'il faut rapporter les hydatides signalées dans certaines descriptions anciennes de kystes congénitaux. Parfois on remarque sur la face interne des cavi-

tés de petites taches laiteuses qui répondent à des îlots adipeux vus par transparence et situés très superficiellement sous la mince paroi. Les pelotons adipeux accolés peuvent encore donner lieu à des saillies arrondies ou allongées, ayant le volume d'une lentille ou d'un pois ; quelquefois les petits lobules graisseux donnent à la paroi un aspect grenu et chagriné.

Fig. 28. — Kyste séreux multiloculaire du cou. Coupe histologique montrant la multiplicité des loges accessoires dans une cloison qui sépare deux cavités plus importantes.

Si l'on fait une coupe à travers la tumeur, on a sous les yeux la section de loges irrégulières, en nombre souvent infini, et l'on se rend bien compte de la disposition des cloisons, de leur minceur et de leur entrecroisement. L'aspect de la coupe rappelle en certaines parties la disposition alvéolaire d'un rayon de miel ou la section d'une éponge fine. Presque toujours le rasoir passe, sans l'ouvrir, sur la membrane d'enveloppe d'un certain nombre de kystes, et celle-ci, grâce à sa souplesse, fuit

sous la lame sans se laisser entamer ; la tension du liquide contenu soulève alors la membrane mince et transparente, et la fait bomber au-dessus du plan de section où la petite vésicule limpide apparaît comme une goutte d'eau déposée à la surface de la coupe.

Entre les cloisons minces qui séparent les différentes loges on observe sur la coupe des parties plus épaisses, telles que des noyaux fibreux aux points d'intersection des cloisons,

Fig. 29. — Kyste séreux sous-cutané et multiloculaire de la région du bras. Une grande loge du kyste soulève l'épiderme (obs. LXVIII).

ou des masses plus ou moins compactes de tissu conjonctif ; tantôt c'est un tissu d'apparence lardacée, tantôt une substance cérébriforme ; on y reconnaît parfois de petites cavités extrêmement fines, et c'est peut-être dans des cas semblables que ces tumeurs congénitales ont été autrefois décrites, d'après les apparences, sous les noms de cancers ou d'encéphaloïdes.

Le tissu adipeux est souvent un élément important de ces tumeurs, et il se rencontre tantôt par petits pelotons perdus au milieu des cloisons ou du tissu conjonctif, tantôt sous forme de masses plus considérables, creusées de cavités kystiques.

Il peut arriver alors que les kystes soient en petit nombre tandis que la graisse prend une place prépondérante; c'est la variété dite lipome kystique ou mieux kysto-lipome.

On observe aussi dans ces tumeurs, comme dans les kystes dermoïdes et mucoïdes, différents tissus épars, notamment des nodules cartilagineux et des fragments osseux.

Enfin, on y peut encore trouver des portions plus ou moins

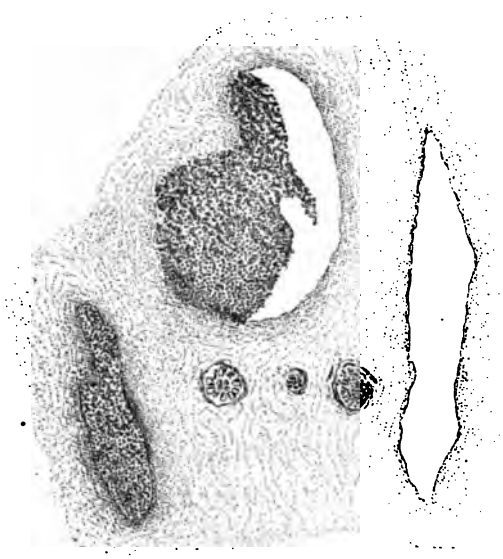

Fig. 30. — Kyste séreux multiloculaire de la région parotidienne. A côté d'une loge vide se voient deux cavités remplies de globules sanguins.

isolées des organes au milieu desquels s'est développée la production anormale : par exemple, des faisceaux musculaires isolés, des lobules de glandes salivaires perdus au milieu des kystes et comme disséqués par eux. En effet, dans bien des cas, il ne s'agit pas d'une tumeur limitée et comme enkystée; le plus souvent les kystes envahissent les organes voisins et déterminent diverses altérations dans ces parties. C'est ainsi que les aponévroses peuvent être détruites et en quelque sorte absorbées par la tumeur; les muscles voisins sont amincis,

décolorés et dissociés ; leurs fibres sont étalées comme un filet à la surface de la tumeur ou comme les cordes d'un violon sur un chevalet (Lorain). Les kystes peuvent envahir la peau jusqu'à soulever l'épiderme (obs. LXVIII, fig. 29).

Indépendamment de ces altérations, qui ne sont d'ailleurs nullement constantes, il existe, plus rarement encore, des malformations des organes au milieu desquels s'est développée la tumeur : Blachez a rencontré les deux moitiés non réunies du maxillaire inférieur flottantes dans les parois; et ce vice de conformation coïncidait avec l'absence d'une glande sous-maxillaire et des glandes sublinguales. Enfin, la coexistence d'un spina bifida a été signalée dans la région sacro-coccygienne.

Le *contenu* des loges kystiques est le plus souvent une sérosité claire, limpide et transparente, d'un jaune ambré ou citrin et légèrement verdâtre; elle n'est pas filante, mais plutôt onctueuse au toucher. Quelquefois le liquide est absolument incolore, comme de l'eau de roche.

Le contenu peut être plus foncé en couleur et plus ou moins teinté de sang ; il forme une sérosité roussâtre qui, abandonnée à elle-même dans un verre à expérience, se dépose en trois couches : l'inférieure se compose de cristaux de cholestérine ; la moyenne est rouge et formée de globules sanguins crénelés et d'hémoglobine réduite ; la couche supérieure est séreuse et contient aussi de l'hémoglobine réduite.

Lorsque la proportion du sang augmente, le contenu consiste en du sang presque pur, plus ou moins noir, pris en caillot ou formant une sorte de boue de couleur brun chocolat. On voit par là que le contenu n'est pas toujours liquide; il peut être constitué encore par une masse coagulée, comme mucilagineuse et ressemblant à de la gelée de groseilles.

Ajoutons enfin que les cavités renferment parfois un liquide séro-purulent ou du pus homogène.

Ces variations si remarquables du contenu existent non seu-

lement d'une tumeur à l'autre, mais aussi entre les différentes loges d'une même tumeur. Ce fait est important, car il donne la preuve de l'indépendance des loges, et il montre encore l'impossibilité d'une classification de ces tumeurs fondée sur les caractères tirés des parties qu'elles renferment.

L'examen histologique du contenu n'a qu'une faible impor-

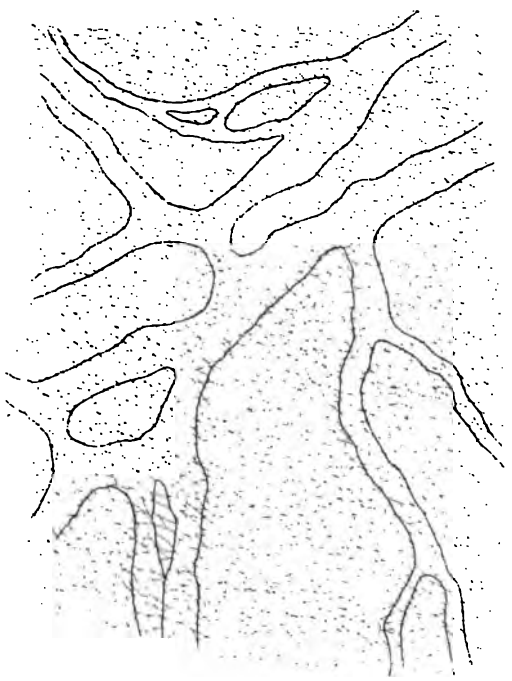

Fig. 31. — Kyste séreux de la région parotidienne. Imprégnation d'argent montrant l'endothélium d'une cavité kystique ; au-dessous de lui sont figurés les capillaires sanguins très dilatés (obs. LIV).

tance, en raison de la rareté des éléments figurés. On n'y trouve guère que des globules blancs et rouges en proportions variables, des cristaux d'hématoïdine et de cholestérine et parfois quelques plaques épithéliales.

Au point de vue de la composition chimique, le liquide ordinaire de ces kystes, légèrement alcalin, est formé d'eau, d'al-

bumine coagulable par la chaleur et l'acide azotique, avec des sels dont le principal est le chlorure de sodium.

Nous reproduisons d'après Boucher deux analyses du contenu de kystes séreux. La première est celle d'une tumeur du cou observée par Giraldès; la seconde, faite par Bergmann, est relative à un kyste uniloculaire du cou rapporté par J. Gilles.

Première analyse.

Eau	94,86
Albumine	4,90
Sels alcalins	0,24
	100,00

Deuxième analyse.

Eau	86,00
Albumine	11,35
Chlorure de sodium avec un peu de chlorure de chaux	1,57
Carbonate de soude	0,83
Lactate de soude et extrait de viande	0,54
Phosphate de soude uni avec l'albumine	0,37
Graisse	traces
	100,66

Les cavités kystiques sont toutes tapissées par un *revêtement endothélial.* On le met en évidence au moyen de l'imprégnation par le nitrate d'argent, et l'on obtient par ce procédé l'image bien connue de l'endothélium des séreuses et de celui des veines. Les cellules ont des contours irréguliers, mais généralement dépourvus de dentelures et ne présentant pas la configuration découpée en jeu de patience qui est spéciale à l'endothélium lymphatique; cependant Waldeyer a observé cette disposition dans une tumeur du siège (cas de Reichel). Cet

endothélium forme un revêtement continu; il existe sur toute l'étendue de la surface interne des loges; on le trouve sur les deux faces des cloisons les plus minces et sur les kystes secondaires comme sur les kystes principaux. Les cellules endothéliales sont plus ou moins aplaties; parfois, dans les anfractuo-

Fig. 32. — Kyste séreux multiloculaire du cou. Structure sarcomateuse du stroma conjonctif (obs. LIII).

sités des loges, elles sont plus épaisses au point de simuler un épithélium cubique (V. obs. LXIX).

Les *parois des loges* sont formées de tissu conjonctif plus ou moins jeune; parfois ces parois n'ont qu'une très faible épaisseur, et c'est l'endothélium doublé d'une couche conjonctive extrêmement mince qui sépare seulement la cavité kystique des lobules adipeux ou des organes au milieu desquels s'est développée la production anormale.

Le tissu conjonctif qui forme le stroma de la tumeur offre

des caractères très-différents aux divers points d'une même tumeur. Il peut présenter la structure du sarcome, ce qui a fait décrire assez fréquemment ces productions sous le nom de cysto-sarcomes. Il peut aussi consister en un véritable tissu fibreux. Souvent les fibres élastiques sont abondantes dans le stroma. On y rencontre encore des fibres musculaires lisses dont les proportions sont sujettes à de très grandes variétés. Tantôt, par exemple, elles forment dans la paroi des loges une couche irrégulière, constituée par des fibres plus ou moins

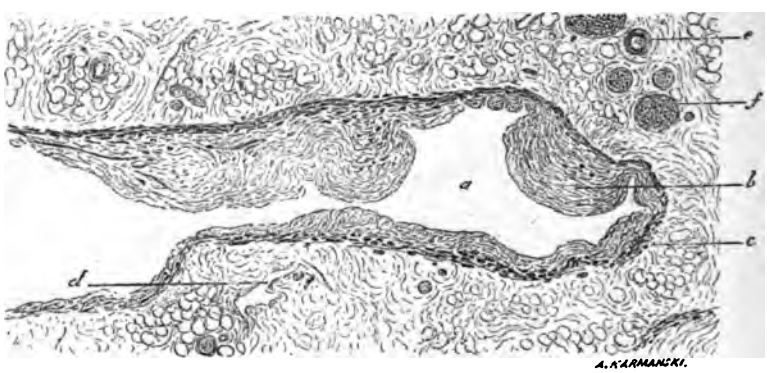

Fig. 33. — Kyste séreux multiloculaire de la paroi thoracique (obs. LXXII) : *a*, grande cavité kystique; *b*, bourgeon de la paroi; *c*, couche régulière de fibres musculaires lisses faisant partie de la paroi; *d*, petite cavité kystique; *e*, artériole; *f*, coupe d'un nerf.

serrées et entrecroisées dans toutes les directions. Tantôt elles sont disposées en une couche uniforme autour des cavités kystiques et dans cette couche elles affectent toutes la même direction générale. Ailleurs enfin, elles sont disséminées sans aucun ordre apparent au milieu du tissu conjonctif. On les reconnaît aisément sur les coupes traitées par la purpurine ou par le violet de méthyle. Mais ces fibres lisses n'existent pas d'une manière constante et, dans une même tumeur, toutes les loges n'en présentent pas dans leurs parois; certaines cavités, même volumineuses, en sont complètement dépourvues.

Les poches kystiques sont limitées par des contours tantôt

réguliers, tantôt plus ou moins découpés. On y observe des *anfractuosités,* des *diverticules* qui s'enfoncent dans la paroi, ou bien celle-ci végète sous forme de *bourgeons* qui font saillie dans la lumière de la cavité. Ces végétations papillaires sont sessiles ou pédiculées; elles dépendent seulement de la partie

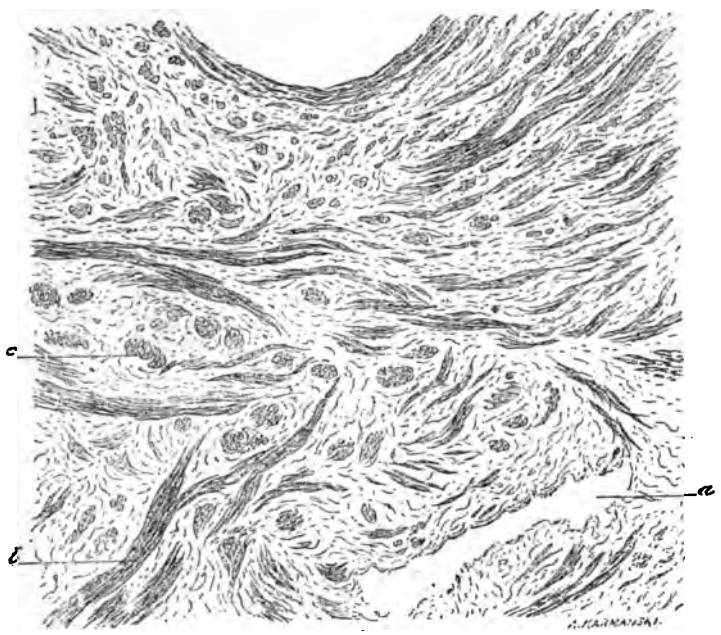

Fig. 34. — Kyste séreux multiloculaire sous-cutané du bras (obs. LXVII) : *a*, coupe d'une cavité kystique ; *b*, fibres musculaires lisses disséminées dans le stroma entre les loges, et vues dans le sens de la longueur ; *c*, coupe transversale des fibres musculaires.

interne de la paroi, et la couche musculaire, lorsqu'elle existe, ne prend aucune part à leur constitution (fig. 35).

Les *vaisseaux sanguins* sont en général fort abondants dans ces sortes de tumeurs; on les rencontre non seulement dans les masses compactes du tissu conjonctif, mais aussi dans les parois proprement dites des cavités kystiques et dans les bourgeons papillaires qui en dépendent. Ils sont volumineux et fréquemment situés très superficiellement, immédiatement au-dessous de l'endothélium. Parfois ils présentent un état jeune;

leurs cellules endothéliales sont volumineuses et leurs parois sont embryonnaires.

On y reconnaît aussi des *lymphatiques* souvent gorgés de leucocytes. Mais il est fréquemment impossible de discerner les espaces lymphatiques des petites loges kystiques proprement dites.

Nous avons plusieurs fois observé la présence de nerfs

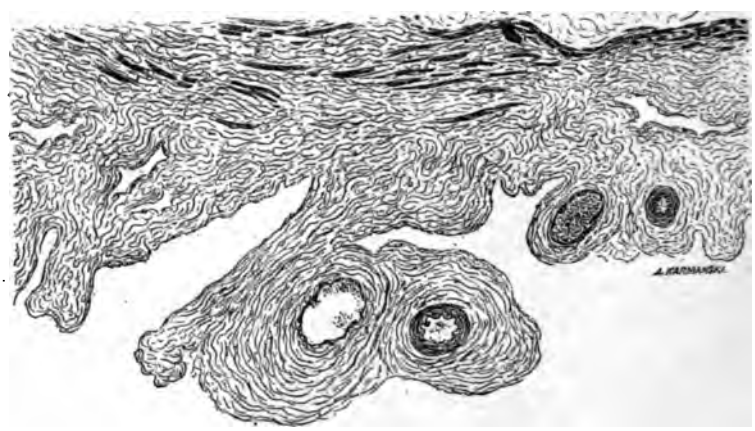

Fig. 35. — Kyste séreux multiloculaire de la paroi thoracique (obs. LXXII). Un bourgeon pédiculé proémine dans une grande loge du kyste ; il contient une artériole et une veinule. On voit également, en teinte plus foncée, une couche de fibres lisses dans la paroi de la loge principale.

dans les kystes séreux, mais ils n'y sont jamais qu'en petit nombre.

Enfin, on rencontre dans quelques cas de petites cavités épithéliales rappelant par leur aspect des *cavités mucoïdes*. Ainsi dans notre observation LVI on voyait des loges revêtues d'épithélium et des bourgeons de cellules épithéliales embryonnaires, qui représentaient ces loges kystiques à leur premier stade de développement.

Dans la tumeur qui fait le sujet de l'observation LX il existait des cavités tapissées d'épithélium cylindrique. Enfin, l'observation LXIII mentionne la présence de cellules vibra—

tiles dans le produit du raclage des parois kystiques. Il importe de remarquer que ces cas, d'ailleurs assez rares, sont observés à la région du cou, c'est-à-dire dans un endroit où la structure des tumeurs congénitales est sujette à de fréquentes variations ; de même, en effet, que la région du siège, le cou présente des productions congénitales complexes : des kystes dermoïdes, des kystes mucoïdes, associés à d'autres tissus, du

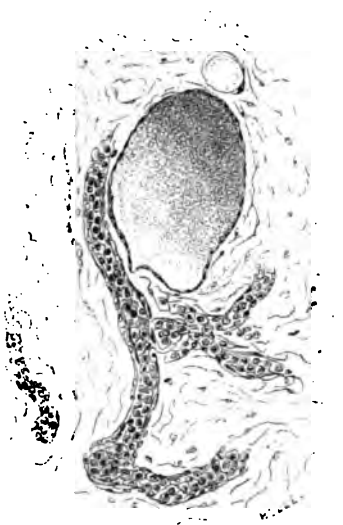

Fig. 36. — Kyste séreux multiloculaire du cou. Sur la limite d'une cavité kystique se voient des traînées épithéliales qui semblent être l'origine de nouvelles cavités (obs. LVI).

cartilage, etc. ; aussi n'est-ce pas là qu'on doit chercher, pour ces diverses productions congénitales, les types les plus purs sous le rapport de la structure.

Tels sont les principaux caractères histologiques de ces productions. Ils sont, on le voit, assez variables, et nous retrouvons dans ces kystes la même diversité que nous rencontrons d'une manière si habituelle et si remarquable dans un grand nombre de tumeurs congénitales. Là aussi cette variabilité des caractères s'observe non seulement d'une tumeur à l'autre, mais encore entre les différentes parties de la même tumeur.

Aussi n'est-il pas possible d'établir parmi ces kystes des variétés anatomiques correspondant à des formes spéciales de tumeurs ou à des stades successifs d'une même production. En général l'état jeune du stroma conjonctif, l'existence de nombreux diverticules des cavités kystiques qui s'enfoncent profondément dans la paroi et déterminent au milieu du stroma une sorte de clivage, la présence de végétations très découpées et formées d'un tissu conjonctif embryonnaire indiqueront une

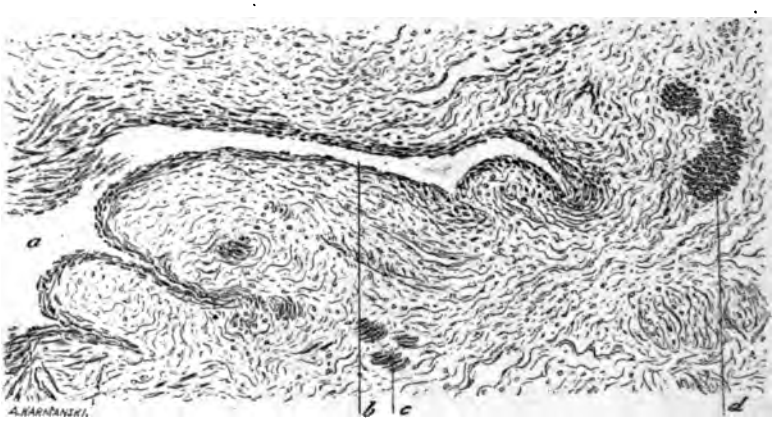

Fig. 37. — Kyste séreux multiloculaire de l'avant-bras (obs. LXIX) : *a*, cavité kystique; *b*, prolongement diverticulaire de cette cavité; *c*, coupe de fibres musculaires lisses; *d*, amas de leucocytes.

tumeur en voie d'accroissement. Au contraire, l'abondance du tissu fibreux, la forme aplatie des cavités réduites à l'état de fentes étoilées, l'existence de gros bourgeons de tissu conjonctif adulte, qui tendent à combler ces cavités, seront des indices de l'état stationnaire ou même de la régression de la tumeur.

L'*accroissement des kystes séreux* se fait par envahissement graduel des parties voisines; la masse morbide s'étend ainsi de proche en proche, jusqu'à atteindre les dimensions parfois énormes que nous avons indiquées. Mais cette propagation, quelque étendue qu'elle soit, reste toujours locale, et ces pro-

ductions kystiques ne paraissent pas susceptibles de se généraliser.

Bien différentes des tumeurs étudiées dans les deux premières parties, celles-ci ne s'accroissent plus principalement par distension et par agrandissement des cavités kystiques. Ici

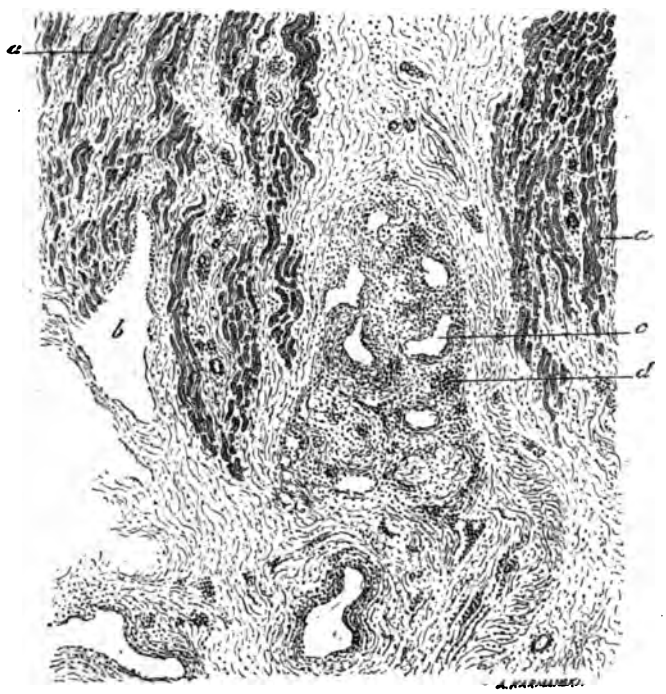

Fig. 38. — Kyste séreux multiloculaire de l'avant-bras et du bras (obs. LXIX) : *a*, *a*, faisceaux musculaires envahis par les cavités kystiques de formation successive ; *b*, cavité kystique en pleins muscles de l'avant-bras ; *c*, cavité kystique dans le tissu conjonctif ; *d*, îlot d'éléments embryonnaires.

les dimensions des loges ne jouent qu'un rôle accessoire, et les tumeurs les plus volumineuses ne sont pas celles qui renferment les poches les plus vastes. C'est par la formation de nouvelles cavités que se fait surtout leur accroissement : au voisinage de la masse principale se développent des kystes qui pénètrent dans le tissu conjonctif au milieu des organes envi-

ronnants et ceux-ci se trouvent peu à peu englobés et comme absorbés par la tumeur. On observe, par exemple, cette propagation des kystes dans les muscles voisins : on voit de petites cavités kystiques pénétrant le tissu conjonctif interposé aux faisceaux musculaires (fig. 38); de même dans les glandes salivaires les kystes se développent dans le tissu interstitiel, et des portions plus ou moins étendues du parenchyme glandulaire se trouvent ainsi entièrement comprises dans la production pathologique. Enfin la prolifération du stroma conjonctif intervient également dans l'accroissement de ces tumeurs, et sa part est même plus importante que dans les tumeurs dermoïdes et mucoïdes.

Le développement des kystes séreux pourrait quelquefois, d'après Wernher, conduire à leur guérison : les diverses loges, faisant de plus en plus saillie sous la peau, arriveraient à s'ouvrir au dehors et à se vider par un orifice étroit, laissant une cicatrice déprimée à la place de la tumeur disparue. Cette terminaison est certainement fort rare; nous n'avons observé qu'un cas où la peau était tellement amincie que la poche soulevait l'épiderme et était prête à se vider spontanément au dehors (obs. LXVIII, fig. 29); cette disposition permet de concevoir la possibilité du mécanisme indiqué par Wernher.

Enfin, dans quelques circonstances, les kystes séreux congénitaux se transforment en lipomes, et cette transformation constitue un mécanisme de guérison. Nous avons parlé déjà de l'abondance du tissu adipeux dans certaines de ces tumeurs et de sa disposition dans les parois des loges. Un développement plus grand amène l'oblitération des cavités, si bien que la tumeur finit par prendre l'aspect d'un lipome. Telle serait l'origine de certains lipomes congénitaux, et les kystes séreux se comporteraient, sous ce rapport, comme les autres tumeurs congénitales (V. p. 269).

P

Kyste congénital du
On voit le développement énorme
toute la paroi thoracique du

II .
s parois du thorax.
v dans la région cervicale et sur
e. Voir obs. LXXIII.

CHAPITRE IV

PATHOGÉNIE

La question de l'origine des kystes séreux congénitaux est certainement la plus controversée de leur histoire. Des opinions aussi nombreuses que variées ont été professées à ce sujet et tour à tour abandonnées, puis reprises avec des fortunes diverses. Aujourd'hui même, malgré les progrès accomplis dans l'étude de ces kystes, malgré l'appoint important fourni par les recherches histologiques en particulier, bien des côtés restent encore obscurs dans leur pathogénie.

Nous résumerons en premier lieu quelques théories applicables seulement aux kystes de certaines régions et par conséquent insuffisantes ; puis nous exposerons en les discutant les opinions qui s'adressent à la généralité des cas.

Au premier groupe appartient la théorie qui assignait à ces productions une origine glandulaire et faisait dériver les kystes du cou des glandes salivaires. Cette opinion se fondait sur la disposition multiloculaire, qui pouvait à la rigueur s'accorder avec le développement kystique aux dépens des acini glandulaires, et sur la ressemblance des kystes du plancher buccal avec la grenouillette. C'est même sous la désignation de grenouillettes que ces kystes ont été pour la première fois décrits par Redenbacher en 1828. Enfin, à l'appui de cette thèse semblait encore venir s'ajouter une observation rapportée par Blachez, dans laquelle une des glandes sous-maxillaires faisait défaut ainsi que les glandes sublinguales. Mais ne voit-on pas d'autre part, dans la majorité des cas, les kystes séreux rester dans une indépendance complète des glandes salivaires ? L'absence de quelques-unes de ces glandes, constatée une fois seulement,

ne peut-elle être considérée simplement comme une malformation concomitante, du même ordre que la division du maxillaire inférieur mentionnée dans la même observation? Au surplus, rien dans la structure des kystes séreux du cou n'autorise à leur attribuer pour point de départ les acini glandulaires. Au con-

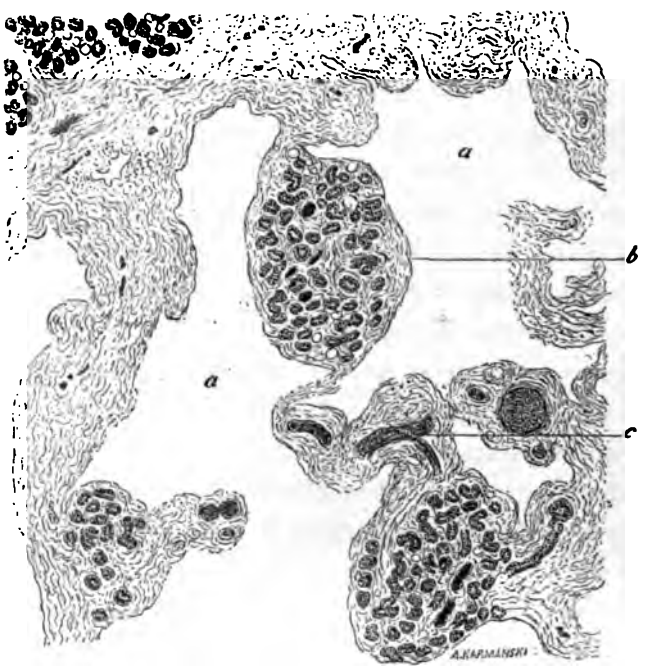

Fig. 39. — Kyste séreux multiloculaire ayant envahi la parotide (obs. LIV) : *a*, *a*, grandes cavités kystiques ; *b*, lobule glandulaire isolé dans la cloison qui sépare ces deux cavités ; *c*, artériole.

traire, nous avons vu dans un cas la glande parotide envahie par le développement kystique ; mais ce développement des loges était seulement interstitiel et les lobules glandulaires demeuraient inaltérés dans leur structure, bien que dissociés et enveloppés pour ainsi dire par les cavités kystiques (obs. LIV, p. 348, et fig. 40, p. 311).

Une seconde théorie, moins restreinte que la précédente, plaçait l'origine de ces kystes dans des organes à vésicules

closes : la glande de Luschka pour les kystes du siège, et le ganglion intercarotidien d'Arnold pour les kystes du cou. Cette conception s'appliquait seulement, comme on le voit, aux kystes de deux régions, c'est-à-dire, il est vrai, à la majorité de ces

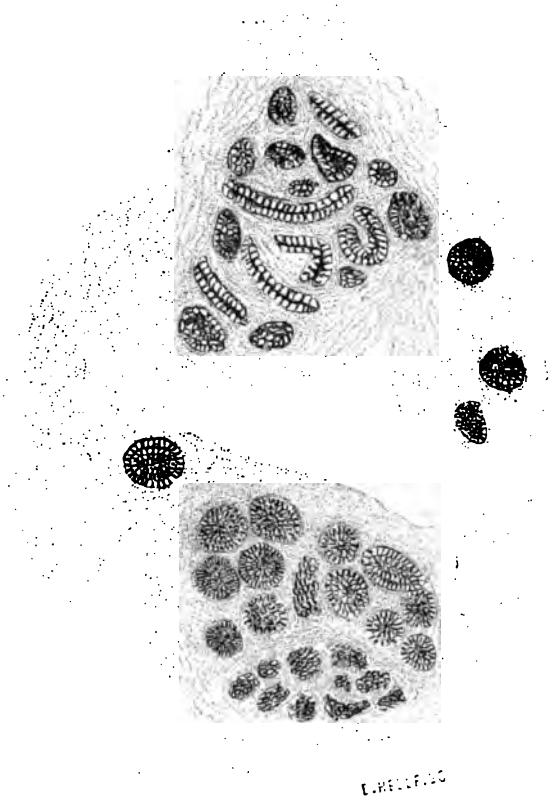

Fig. 40. — Kyste séreux multiloculaire de la région parotidienne. On voit une cavité kystique dans le tissu conjonctif au milieu des lobules de la parotide.

tumeurs ; mais elle laissait complètement inexpliqués les kystes des autres parties du corps. De plus, même pour les tumeurs du cou et du siège, il pouvait *a priori* sembler assez étrange d'attribuer à des organes si peu importants, si imparfaitement connus et si fréquemment introuvables, des aptitudes pathologiques aussi étendues et des transformations aussi compliquées. Enfin,

la structure des kystes séreux congénitaux n'est pas du tout en rapport avec la structure, d'ailleurs mal déterminée, des deux organes en question. Les vésicules de la glande décrite par Luschka sont tapissées d'un épithélium glandulaire, parfois muni de cils vibratiles : rien de semblable dans les kystes séreux congénitaux. Tout au plus la glande de Luschka pourrait-elle être mise en cause pour le développement de certaines tumeurs complexes du périnée, dans lesquelles on rencontre des cavités à structure variée, dermoïdes ou mucoïdes, associées ou non à des kystes séreux. Mais une semblable origine ne convient nullement pour les tumeurs plus simples, offrant tous les caractères que présentent là, comme ailleurs, les kystes séreux composés. Déjà, parmi les tumeurs kystiques de l'extrémité inférieure du tronc, nous avons établi des divisions fondées sur la structure et nous avons isolé les cavités dermoïdes et les cavités mucoïdes; suivant les mêmes principes, on peut distinguer maintenant les parties qui présentent la structure des kystes séreux composés. Nous savons que l'extrémité pelvienne est par excellence le siège de ces tumeurs complexes, renfermant des tissus de toute sorte et des kystes de toute structure; aussi n'est-ce pas en ce point qu'il faut chercher, à l'état de pureté pour ainsi dire, les différentes espèces de kystes congénitaux. C'est bien plutôt dans les régions où ne s'observent pas d'autres variétés de kystes et où ces productions se montrent avec la composition la plus homogène, par exemple aux membres et sur les parois du tronc, qu'il convient de recueillir des renseignements sur la structure et le développement des kystes séreux. Or, ici il ne saurait être question d'organes plus ou moins analogues à la glande de Luschka, et l'on doit par suite éliminer complètement les organes à vésicules closes de la pathogénie des kystes séreux congénitaux.

Mais arrivons à des théories plus générales.

Les kystes qui nous occupent siègent à peu près en toutes les parties du corps et se développent principalement dans le

tissu conjonctif sous-cutané en s'étendant aux organes voisins par l'intermédiaire du tissu conjonctif interstitiel; de là ce corollaire obligé, que le lieu de formation de ces tumeurs existe dans le tissu conjonctif et se trouve comme lui répandu dans tous les organes et dans tous les points de l'organisme. C'est donc dans le tissu conjonctif que doit être recherchée l'origine de ces productions.

Dire avec Wernher qu'il s'agit d'une néoformation de produits pseudo-plastiques, ce n'est pas avancer la question : car il faudrait au moins montrer de quelle manière se forme ce système compliqué de cavités kystiques, qui est le caractère le plus saillant de ces tumeurs. S'agit-il de cavités séreuses accidentelles, comme semble l'indiquer la dénomination ancienne d'hygromas kystiques congénitaux? Assurément il ne saurait être question, pour la plupart des kystes multiloculaires, de véritables cavités séreuses; la disposition caverneuse des loges, l'existence d'une couche musculaire dans la paroi, ne permettent pas l'assimilation du plus grand nombre de ces tumeurs avec les hygromas. Il n'en est plus tout à fait de même si l'on considère les rapports qui existent normalement entre les cavités séreuses, les voies lymphatiques et les espaces conjonctifs; il y a peut-être, au point de vue de la morphologie générale, des relations analogues entre les différents kystes séreux congénitaux et ces divers organes, et même entre les différentes cavités d'une même tumeur. Mais les communications du système lymphatique avec les espaces conjonctifs sont encore un sujet de discussion, et en attendant que ce problème d'anatomie générale ait reçu une solution définitive, c'est en somme sur l'origine vasculaire et lymphatique de ces kystes que se concentre l'intérêt de la question.

Le développement des kystes séreux congénitaux aux dépens de l'appareil circulatoire est admis depuis un certain temps déjà par différents auteurs. Ce furent d'abord les vaisseaux sanguins exclusivement que l'on mi[illegible] dans cette patho-

génie. Holmes Coote, rapportant, en 1849, un fait observé à la clinique de Lawrence, dans lequel se trouvaient, en un point de la masse extirpée, des vaisseaux dilatés et flexueux, se fondait sur cette disposition pour conclure à l'existence d'une tumeur érectile ayant subi la transformation kystique. Cruveilhier[1], Broca[2] pensaient également que les kystes séreux congénitaux pouvaient, dans certains cas au moins, être considérés comme des kystes vasculaires, développés au sein de tumeurs érectiles dont certaines portions auraient cessé de communiquer avec la circulation générale pour s'isoler et donner lieu à des kystes. Dans les poches ainsi formées, le contenu, primitivement sanguin, subissait ultérieurement des modifications variées jusqu'à devenir complètement séreux; selon que la transformation kystique était plus ou moins étendue et plus ou moins ancienne, on observait soit des tumeurs érectiles avec quelques loges kystiques, soit des kystes composés à contenu à peu près exclusivement séreux. On était ainsi conduit à invoquer le même mécanisme pour les cas dans lesquels rien ne prouvait qu'un angiome eût jamais précédé la tumeur kystique.

En somme, le principal argument dont se réclamait cette théorie était la présence exceptionnellement constatée de kystes au milieu des tumeurs érectiles. Ce fait indubitable, observé par de nombreux auteurs, avait été généralement expliqué par la transformation des cavités sanguines. Or, une interprétation toute différente pouvait s'appliquer à cette modification kystique des tumeurs érectiles. G. Busch[3], en 1856, avait déjà émis l'opinion que, dans les tumeurs de cette nature, les kystes se développaient d'une manière indépendante et n'entraient que plus tard en connexion avec les vaisseaux sanguins, grâce à une sorte d'usure des parois vasculaires. Cette

1. Cruveilhier, *Tr. d'anat. pathol. gén.*, t. III, p. 194.
2. Broca, *Tr. des tumeurs*, t. II, p. 58.
3. Guil. Busch, *De nexu inter hygromata cystica congenita, tumores cavernosos et cystides sanguinolentas intercedente*, Bonn, 1856, — cité par Virchow.

doctrine, complètement opposée à la précédente, admettait une série de phénomènes d'un ordre absolument inverse. Plus tard Virchow, discutant les faits de ce genre et les opinions des différents auteurs à ce sujet, fut porté à concilier en quelque sorte les deux théories en présence : il admit que la transformation kystique des angiomes peut être rapportée, dans bien des cas, à une combinaison de tumeurs érectiles avec des kystes séreux, et, dans d'autres, à une association d'angiomes sanguins et lymphatiques[1]. Il est certain que la nature variable du contenu trouve une explication plausible dans l'une comme dans l'autre théorie : c'est là un point sur lequel nous aurons bientôt à revenir. Mais il n'est pas douteux non plus que l'altération kystique des angiomes constitue un fait relativement très rare. Si tant est qu'il soit vrai, en général on n'observe pas les premières phases de la transformation des tumeurs érectiles en kystes séreux composés. Au contraire, les vaisseaux sanguins sont fréquemment très abondants et très développés dans les kystes séreux congénitaux, et l'on comprend dès lors que, dans un petit nombre de cas, un développement vasculaire excessif puisse conduire aux angiomes véritables. Par certains caractères enfin, les kystes s'éloignent des angiomes ; en effet, ils sont généralement profondément placés, n'envahissant les couches sous-cutanées que secondairement, et ce n'est que d'une manière tout à fait exceptionnelle qu'ils siègent dans le derme lui-même, bien différents en cela des nævi et des angiomes ordinaires. En définitive, on ne peut accepter comme fait général que les kystes séreux congénitaux soient précédés par l'angiome ; en admettant même, ce qui n'est nullement démontré d'ailleurs, qu'ils dérivent des vaisseaux sanguins, on se trouve obligé de reconnaître qu'ils se forment d'emblée avec leurs caractères propres qui les séparent nettement des angiomes.

1. Au sujet de la transformation kystique des angiomes, nous renvoyons aux indications données par Broca, *Tr. des tum.*, t. II, p. 200 et suiv., et Virchow, *Pathol. des tum.*, éd. franç., t. IV, 1er fasc.

A la suite des travaux publiés, surtout en Allemagne, sur les lymphangiomes, l'opinion qui plaçait dans l'appareil lymphatique l'origine de ces kystes séreux fut adoptée par de nombreux auteurs. Nous renvoyons pour l'historique de cette question à l'important mémoire de Wegner et à celui, plus récent, de Middeldorpf. Examinons de quelle manière cette théorie s'accorde avec les faits observés, en considérant l'un après l'autre les divers caractères fournis par l'anatomie pathologique.

L'endothélium qui tapisse les cavités kystiques ne présente pas les dentelures caractéristiques de l'endothélium lymphatique. Mais nous savons aujourd'hui que cette forme particulière de l'endothélium n'est pas constante dans le système lymphatique. D'après Ranvier[1], elle a pour fonction de donner au revêtement endothélial une solidité plus grande ; elle peut faire défaut lorsque ce revêtement est doublé d'une paroi résistante. Dans les cœurs lymphatiques des batraciens, il est vrai, la disposition dentelée des cellules endothéliales existe, malgré la présence d'une paroi solide et musculaire; mais ces cavités sont le siège de changements alternatifs de volume, auxquels ne sont point exposés les kystes dont nous nous occupons. Ajoutons que, sur les vaisseaux lymphatiques des kystes ovariens, Malassez a observé un endothélium variable, à bords tantôt droits tantôt dentelés. On voit donc que la forme de l'endothélium est insuffisante pour affirmer la nature lymphatique ou sanguine des cavités kystiques, et ne peut trancher par conséquent la question d'origine de ces tumeurs.

Les caractères du contenu, variant du liquide séreux jusqu'au sang presque pur, n'ont pas une valeur plus décisive. Nous avons vu comment ces variations étaient expliquées par la théorie qui faisait dériver ces tumeurs des vaisseaux sanguins. Il est facile de montrer qu'elles se concilient fort bien

1. Cours du Collège de France, 1885.

aussi avec leur origine lymphatique. On sait, en effet, que les fistules lymphatiques laissent parfois écouler, non pas de la lymphe pure, mais un liquide rosé renfermant des globules rouges. D'ailleurs, on conçoit aisément que, dans ces loges à contenu primitivement lymphatique, il puisse se produire des hémorrhagies qui modifient dans une mesure variable la nature du liquide. Cette circonstance se comprend sans peine, étant donné le développement, d'ordinaire considérable, des vaisseaux sanguins dans les tumeurs de cette espèce et la situation

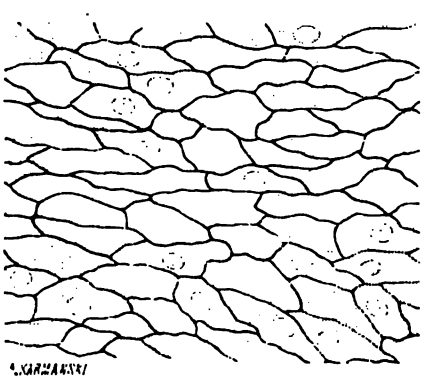

Fig. 11. — Endothélium d'un kyste séreux du cou. Imprégnation au nitrate d'argent.

superficielle de ces vaisseaux, aussi bien dans les parois mêmes des loges que dans les bourgeonnements de leur surface. N'observe-t-on pas des phénomènes parfaitement semblables dans les kystes de l'ovaire, dont le contenu peut renfermer du sang, par suite de la rupture des vaisseaux qui rampent dans leurs parois et leurs végétations ?

Les communications des cavités kystiques avec le système circulatoire, sanguin ou lymphatique, constituent encore un argument qu'on pourrait retourner de deux manières et adapter à l'une comme à l'autre théorie. On ne sait, en effet, si la communication est primitive ou secondaire ; c'est ainsi que Wegner admet une forme mixte d'hématolymphangiome ; dans

ces tumeurs, qui, pour lui, sont primitivement des lymphangiomes, il s'établirait une communication secondaire entre la cavité et les veines, probablement par absorption des parois.

L'observation directe de la formation des cavités kystiques dans les tumeurs en voie d'accroissement pourrait donner la solution du problème. Or, il n'existe pas à cet égard de faits concluants. Les partisans de l'origine lymphatique admettent avec Wegner trois modes possibles de développement pour ces cavités kystiques : 1° la dilatation de canaux lymphatiques préexistants, à la suite de l'oblitération des vaisseaux plus volumineux ; 2° la prolifération de l'endothélium des parois (néoplasie homoplastique) ; 3° la formation de cavités lymphatiques nouvelles dans un tissu de granulation (néoplasie hétéroplastique). Sans discuter la valeur de ces hypothèses, nous rappellerons ce que nous disions à propos de l'anatomie pathologique sur les caractères que présentent les tumeurs en voie d'extension. Nous faisions remarquer l'existence de végétations des parois kystiques et d'anfractuosités profondes des cavités. C'est par ces espèces de diverticules, qui s'enfoncent dans le stroma de la tumeur et qui semblent y déterminer une sorte de clivage, que les kystes nous paraissent s'accroître. Souvent, en effet, c'est au niveau de ces enfoncements que l'endothélium présente un état plus jeune et des formes moins aplaties. C'est également à leur voisinage qu'on observe dans la paroi des amas d'éléments embryonnaires. Nous n'avons jamais observé la formation de cavités kystiques au sein de ces amas embryonnaires, et nous inclinons plutôt à penser que cette prolifération plus intense est déterminée en ce point par les diverticules de la cavité kystique, lesquels jouent le rôle d'une épine irritante. Toujours est-il que l'on constate en ce point les manifestations d'une activité plus grande, aussi bien dans l'endothélium que dans le tissu conjonctif de la paroi.

Mais quelle que soit la manière dont s'accroissent les cavités kystiques, nous ne sommes toujours pas renseignés sur leur

point de départ primitif et nous ne sommes pas encore en droit de décider entre leur origine sanguine ou lymphatique.

Un argument plus important est fourni par les relations qui semblent exister entre les tumeurs kystiques congénitales et d'autres productions anormales développées aux dépens du système lymphatique. C'est un point qui a été bien mis en lumière par la plupart des auteurs qui ont écrit sur les lymphangiomes. On a distingué trois formes anatomiques de ces tumeurs lymphatiques considérées en général : 1° le lymphan-

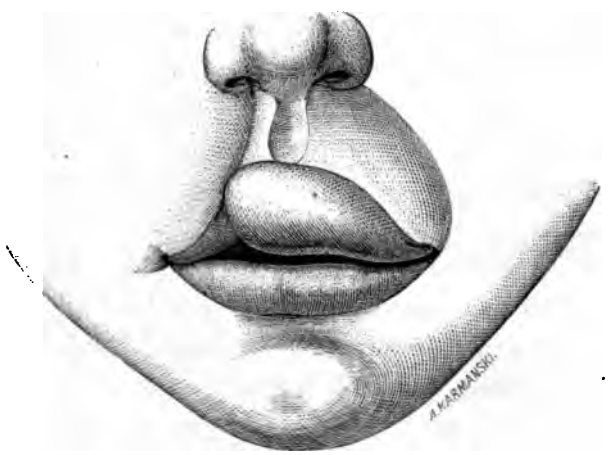

Fig. 42. — Hypertrophie congénitale partielle de la lèvre supérieure (obs. LXXIV).

giome simple, résultant de la dilatation des réseaux lymphatiques ; 2° le lymphangiome caverneux, présentant la structure du tissu érectile et correspondant aux angiomes caverneux ; 3° le lymphangiome kystique, dans lequel se trouvent des kystes variés, formés par la dilatation des cavités lymphatiques. C'est là sans doute une classification très théorique et, si nous considérons seulement les kystes séreux congénitaux, c'est une combinaison de ces différentes formes que l'on rencontre en réalité dans la plupart des cas : la disposition kystique notamment est presque toujours associée à la disposition caverneuse. Néanmoins ces divisions ont l'avantage de fixer les

idées à ce sujet et d'établir entre ces tumeurs et d'autres productions congénitales des relations qu'il nous reste à signaler.

Certaines hypertrophies congénitales sont dues à des dilatations lymphatiques et ont été rangées parmi les lymphangiomes. Celle de la langue ou macroglossie est, parmi ces affections, la mieux étudiée, et, depuis les travaux de Virchow, Billroth, etc., un certain nombre de faits ont démontré l'existence de dilatations lymphatiques dans cet état pathologique. Or, cette modification anatomique offre de grandes analogies avec certaines formes de kystes séreux, et l'on a vu d'ailleurs coexister les deux affections, la macroglossie et la tumeur kystique (Valenta, Winiwarter)[1]. L'hypertrophie des lèvres ou macrocheilie est également attribuée à une ectasie lymphatique ; nous en rapportons un exemple (obs. LXXIV) dans lequel l'analogie est évidente avec certains kystes séreux[2]. On considère encore comme le résultat d'une dilatation des lymphatiques certaines hypertrophies congénitales des joues et des membres (macromélies[3]) avec état éléphantiasique. Le fait, observé à la cuisse, qui fait le sujet de l'observation LXXV, se prête très bien à cette interprétation. Virchow, établissant un lien entre toutes ces altérations : éléphantiasis, hypertrophies congénitales par dilatations lymphatiques, kystes congénitaux,

1. Voy. sur ce sujet : R. Virchow, *Ueber Makroglossie und pathol. Neubild. quergstreifter Muskelfasern. Arch. f. pathol. Anat.*, 1854, Bd. VII, h. 1, s. 126. — Billroth, *Beitræge zur pathol. Histologie*, Berlin, 1858, s. 216. — H. Maas, *Ueber Hypertrophie der Zunge. Langenbeck's Archiv f. klin. Chir.*, 1872, Bd. XIII, s. 113. — Th. Gies, *Beitrag zur Macroglossie. Ibid.*, 1873, Bd. XV, s. 640. — A. Winiwarter. *Ein Fall von angeborener Makroglossie combinirt mit Hygroma cysticum colli congenitum. Ibid.*, 1874, Bd. XVI, s. 655. — Wegner, *loco cit.* — De Larabrie, *Contrib. à l'etude de l'hypertrophie congénitale de la langue (macroglossie)*. Th. Paris, 1882. — Cl. Paster, *Jarhb. f. Kinderheilk.*, Bd. XVIII, cité par Middeldorpf.

2. Billroth., *op. cit.*, s. 218. — Dolbeau et Felizet, *Bull. de thérapeut.*, 30 nov. 1874, observ. avec examen histologique par Grancher. (P. Dhoste, Th. Paris, 1879, n° 331.)

3. C. Kindler, *Ueber Lymphangiome mit besonderer Berücksichtigung des Lymphangioms der Wange (Makromelie)*. Inaug. Dissert., München, 1884. (*Centralbl. f. Chir.*, 1885, s. 694.)

Pl. IX.

Eléphantiasis congénital de la cuisse avec lymphangiectasie Voir obs LXXV.

considère ces derniers comme la forme kystique de l'éléphantiasis congénitale [1].

Enfin l'on a cherché plus loin encore des analogies et l'on a comparé ces productions congénitales avec d'autres altérations non congénitales du système lymphatique, notamment les télangiectasies produites, dans certains cas, par la gêne de la circulation et résultant d'une compression. On a fait remarquer que les lymphangiomes s'observent principalement dans les régions où les lymphatiques décrivent des coudes et sont exposés à des compressions : au cou, à l'aisselle, au pli inguinal, et on a émis l'opinion que les formes congénitales pouvaient être rapportées aussi à une oblitération des lymphatiques (Middeldorpf).

Cette doctrine a le mérite indiscutable de rattacher les unes aux autres des affections fort voisines entre lesquelles les transitions sont presque insensibles. Toutefois ces généralisations, séduisantes assurément, ne doivent pas nous égarer au delà des faits observés. Dans les hypertrophies congénitales dont nous venons de parler, les modifications du système lymphatique ont été bien constatées et ne peuvent être mises en doute ; elles ont une valeur incontestable. Mais il y a d'autre part toute une série de faits dans lesquels elles font défaut, et lors même qu'elles existent, elles ne constituent pas toujours toute la lésion. Pour nous en tenir seulement aux altérations de l'appareil circulatoire, on a parfois rencontré aussi dans

1. V. sur les hypertrophies congénitales des membres :

U. Trélat et A. Monod, *De l'hypertrophie unilatérale partielle ou totale du corps. Arch. gén. de méd.*, 1869, vol. Ier, p. 536 et 676.

A. Gherini, *Contribuzione alla chirurgia sui bambini. Ipertrofia degli arti congenita. Gazz. med. ital. Lombard.*, 1876, n° 33 ; d'après *Centralbl. f. Chir.*, 1876, s. 817.

Richard Wittelshœfer, *Ueber angeborenen Riesnwuchs der oberen und unteren Extremitæten. Langenbeck's Archiv f. klin. Chir.*, 1879, Bd. XXIV, s. 57.

H. Fisher, *Der Riesenwuchs. Deutsche Zeitschrift f. Chir.*, 1880, Bd. XII, s. 1.

William Anderson, *Congenital Hypertrophy. St Thomas's Hosp. Reports*, 1881, p. 165.

Eve, *Trans. of the Pathol. Soc. of London*, 1883, vol. XXXIV, p. 302,

ces affections congénitales des modifications du système sanguin, tantôt combinées avec les hypertrophies, tantôt coïncidant simplement avec elles et occupant un siège plus ou moins éloigné[1]. Il ne faut donc pas se laisser entraîner trop loin dans cette voie, et il importe de ne pas exagérer le rôle et l'impor-

Fig. 43. — Hypertrophie congénitale de la lèvre supérieure (obs. LXXIV) : *a*, grande cavité en partie remplie par un amas fibrineux ; *b*, petite cavité ressemblant à un espace lymphatique ; *c*, coupe d'un vaisseau sanguin.

tance des modifications du système lymphatique dans ces productions anormales. Ces restrictions faites, il n'en subsiste

1. Trélat et Monod, Mém. cité — Valenta, *Cystenhygrom am Halse combinirt mit cavernæsem Angiom und Makroglossie. Oesterr. Jahrb. f. Pædiatrik*, Bd. II, s. 35, 1871 ; cité par Winiwarter.

R. Volkmann, cité par Virchow, a rencontré des taches vasculaires sur les joues et le nez dans un cas de macrocheilie. Notre observation LXXVI mentionne la présence de nævi dans un cas d'hypertrophie congénitale des joues.

pas moins un résultat important, c'est que ces considérations donnent lieu à des rapprochements intéressants et permettent de rassembler des faits qui méritaient d'être mis en série. Quant à la question des kystes séreux, qui forment seulement un des termes de cette série, nous n'avons pas de preuve directe qui nous autorise à conclure avec certitude à leur pro-

Fig. 44. — Hypertrophie congénitale des deux joues. Tache érectile cutanée du front (obs. LXXVI).

venance lymphatique ; la démonstration anatomique d'une semblable origine n'est pas faite. Néanmoins l'enchaînement des faits que nous venons de passer en revue semble mieux s'accorder avec l'opinion qui place dans les voies lymphatiques le développement des kystes séreux, qu'avec les doctrines précédemment examinées. Si l'on adoptait cette manière de voir, on pourrait considérer ces kystes comme une sorte d'aberration de l'appareil lymphatique. Dans ces productions anor-

males on retrouverait les différents types anatomiques sous lesquels se présentent les diverses portions du système lymphatique ; ainsi, les cavités kystiques les plus élevées en organisation, pour ainsi dire, celles dont la structure est la plus complexe et qui renferment dans leurs parois des éléments musculaires, représenteraient dans la production aberrante les parties de ce système qui, à l'état normal, occupent le plus haut rang sous le rapport de la structure : à savoir, les cœurs lymphatiques des vertébrés inférieurs et leurs équivalents chez les vertébrés supérieurs, les renflements supra-valvulaires des troncs lymphatiques.

Envisagées de la sorte, ces malformations seraient assez comparables à certaines anomalies curieuses observées sur l'appareil vasculaire sanguin, et dont Roch a rapporté un exemple en 1877 : il s'agissait, dans ce cas, d'une malformation de la veine sous-clavière qui était remplacée par trois diverticules en forme de sinus sanguins rappelant par leur aspect les oreillettes du cœur[1].

Ces vues générales sur les rapports du système lymphatique avec les productions congénitales qui nous occupent, permettent donc de trouver partout, aussi bien aux degrés les plus bas qu'aux degrés les plus élevés, de grandes analogies entre les modifications anormales du système lymphatique et celles du système sanguin. Si, en effet, acceptant ces idées, on jette un coup d'œil sur l'ensemble de ces modifications pathologiques dans les deux systèmes, il devient facile de les classer en deux séries parallèles offrant entre elles de nombreux points de contact et se correspondant par tous leurs termes. Cette similitude n'a rien d'ailleurs que de très naturel, étant donné les relations intimes des systèmes lymphatique et sanguin dans l'ordre normal.

Mais encore une fois ces considérations générales sont fon-

1. W. Roch, *Eine seltenere Form von Blutcysten. Langenbeck's Archiv f. kl. Chir.*, 1877, Bd. XX, s. 561.

dées seulement sur des analogies et non sur des preuves, et, pour nous résumer, nous dirons que, dans notre opinion, l'origine lymphatique des kystes séreux congénitaux est fort probable, mais non encore démontrée.

CHAPITRE V

SYMPTOMES

Les kystes séreux congénitaux se présentent sous l'aspect de tumeurs dont nous avons indiqué déjà les particularités relatives au siège et au volume. Leur forme est variable ; en général, elles sont arrondies et uniformément proéminentes ou constituées par l'agglomération de lobes et de bosselures que circonscrivent des sillons plus ou moins accusés. Mais leur périphérie n'offre pas toujours des contours bien nets; il y a des formes diffuses dans lesquelles la tumeur se continue insensiblement avec les parties voisines qui sont envahies de proche en proche. Dans ces formes diffuses, lorsque la masse morbide est peu volumineuse, elle se dessine plutôt sous l'apparence d'un gonflement de la région que d'une tumeur véritable.

La peau qui recouvre le kyste est, dans la plupart des cas, à peu près normale et seulement un peu distendue. Souvent elle est sillonnée de veines dilatées et très apparentes qui siègent dans le tissu cellulaire sous-cutané et parfois aussi de petites vénosités correspondant à l'injection des réseaux dermiques. Assez fréquemment on remarque, en certaines parties de la tumeur, un aspect demi-transparent de la peau et un

reflet bleuâtre. Quelquefois les poils sont hypertrophiés à la surface du kyste. D'ordinaire la peau est parfaitement mobile sur la tumeur; par exception, néanmoins, on peut la trouver adhérente; ainsi, dans une de nos observations, la peau, envahie par la formation kystique, était distendue, amincie et prête à crever (obs. LXVIII). Dans un autre cas (obs. LXVI), la peau offrait en un point les signes d'un état inflammatoire chronique; elle était indurée, adhérente et d'une couleur foncée, rouge brun.

Au toucher la consistance de ces tumeurs est ordinairement mollasse et spongieuse; parfois elle est élastique et rénitente. Du reste elle peut différer sur les diverses parties d'une même tumeur. Si l'on cherche la fluctuation, on ne peut souvent la percevoir et le liquide semble fuir sous la main; d'autres fois on sent une fluctuation partielle en certains lobes seulement; quelquefois aussi la fluctuation n'est pas obtenue tout d'abord, mais se laisse constater lorsqu'on percute les loges du kyste et lorsqu'on augmente leur tension en les faisant comprimer par la main d'un aide.

Le palper permet encore de sentir les inégalités de la tumeur, les cloisons, les brides qui la divisent. Souvent on y rencontre de petits nodules résistants qui sont quelquefois de petites masses cartilagineuses, de simples épaississements fibreux ou de petits grains kystiques.

Lorsqu'ils siègent exclusivement dans le tissu cellulaire sous-cutané, les kystes séreux composés sont mobiles sur les parties sous-jacentes; mais il n'en est plus de même lorsqu'ils envoient des prolongements profonds qui les font adhérer à divers organes et rendent ainsi cette mobilité plus obscure. Ces mêmes prolongements dans la profondeur empêchent également d'atteindre leurs limites de ce côté. Si l'on ajoute à cela l'absence de contours précis dans les formes diffuses, on voit qu'il n'est pas toujours aisé d'apprécier sur le malade le volume et la configuration de la tumeur.

La compression de la masse n'amène ordinairement aucune diminution de volume. Parfois, cependant, la tumeur semble

Fig. 45. — Kyste séreux multiloculaire bilatéral du cou. La tumeur a envahi la face et envoie des prolongements dans le thorax (obs. LXII).

réductible lorsque, n'étant pas bien fixée, elle fuit sous la main ; la tension peut alors s'élever dans une loge aux dépens de celle des autres, le liquide se déplaçant et passant d'une cavité à l'autre. Les contractions musculaires, les cris, les efforts,

sont en général sans influence sur la tumeur, sauf dans certaines conditions que nous indiquerons tout à l'heure. Dans les circonstances ordinaires, cependant, la tumeur augmente quelquefois, mais d'une façon peu sensible. C'est là d'ailleurs un fait qui s'explique aisément si l'on tient compte de la vascularisation abondante de ces kystes et aussi de la compression que les muscles contractés peuvent exercer sur eux.

Enfin la transparence existe dans certains cas et fait défaut dans d'autres, selon l'épaisseur des parois, la nature du contenu. Elle peut d'ailleurs être seulement partielle.

Les kystes du cou, lorsqu'ils s'étendent profondément dans l'intérieur de la poitrine, offrent des caractères spéciaux sur lesquels nous désirons appeler l'attention : car, au point de vue opératoire, il est de la plus haute importance de reconnaître ces prolongements. En règle générale, lorsqu'un kyste congénital occupe la partie inférieure du cou et n'est pas seulement superficiel, on devra toujours penser à la possibilité d'un développement intra-thoracique et rechercher soigneusement s'il n'existe pas quelque signe d'une tumeur du médiastin. Or la déformation du thorax étant nulle, la compression de la trachée ou des bronches ne s'exerçant pas non plus d'habitude, il n'y a guère que la percussion qui puisse fournir une donnée positive à cet égard. Ajoutons-y les résultats du refoulement et la constatation de ce fait que la tumeur du cou disparaît par la compression, alors qu'on ne voit apparaître nulle part ailleurs un gonflement qui indique un déplacement du kyste. La réductibilité dans ces conditions devient un caractère précieux. Un signe plus décisif encore est le suivant : la tumeur est le siège de mouvements alternatifs d'expansion pendant l'expiration, les cris, les efforts, et d'un affaissement notable pendant l'inspiration. L'importance de ce caractère fait qu'on doit s'attacher soigneusement à sa recherche et en observer les moindres particularités. Chez une de nos malades (obs. LXII) il apparaissait d'une manière remarquable ; à chaque inspiration, non seule-

ment la tumeur cervicale s'affaissait et diminuait considérablement de volume, mais une partie des loges du kyste pénétrait dans le thorax, aspirée en quelque sorte dans le mouvement inspiratoire.

Quant à la douleur spontanée ou provoquée par la pression, elle est nulle, hormis le cas d'accidents inflammatoires.

Les kystes séreux congénitaux du cou sont sans exception sous-aponévrotiques ; mais au cours de leur évolution ils

Fig. 46. — Kyste séreux multiloculaire de la région parotidienne et de la face (obs. LIV).

gagnent les parties molles sous-cutanées, et à un moment donné la peau seule les recouvre et finit même par leur adhérer. Il n'en est pas de même dans les autres régions de l'économie.

Les kystes séreux primitifs de la tête sont extrêmement rares. Si l'on écarte, en effet, les exemples de propagation de kystes du cou au cuir chevelu ou à la face, on ne trouve que de très rares observations de kystes appartenant en propre à ces régions. Nous avons observé cependant deux faits de kystes de la face présentant d'ailleurs les mêmes apparences cliniques qu'au cou. Dans les deux cas la tumeur était très

molle et diffuse, formant une saillie arrondie soulevant les téguments, mal limitée profondément; on ne parvenait à y sentir la fluctuation qu'en circonscrivant une ou plusieurs loges principales par la compression (V. obs. LIV et LV).

Les signes des kystes séreux congénitaux des membres n'offrent rien de spécial en clinique. Exceptionnellement superficiels, ils sont d'habitude sous-aponévrotiques ou à la fois sous-aponévrotiques et sous-cutanés.

Ils siègent de préférence dans les sections médianes ou à la racine des membres. Leur forme est arrondie ou allongée dans

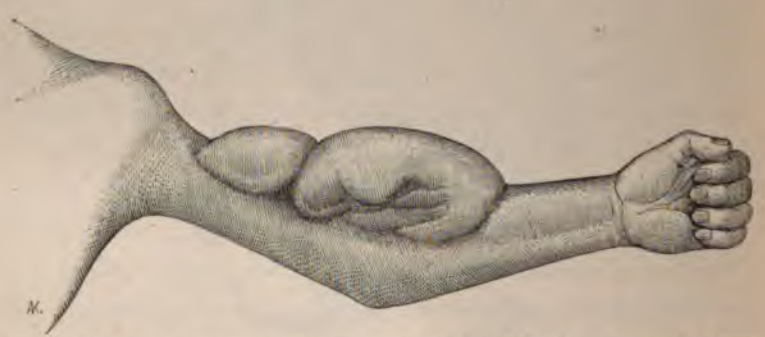

Fig. 47. — Kyste séreux congénital multiloculaire du bras et de l'avant-bras (obs. LXIX).

le sens de l'axe, et ils présentent des lobes ou des saillies multiples dessinant des loges principales ou des agglomérations de cavités plus petites. Les saillies sont séparées par des gouttières plus ou moins larges, plus ou moins profondes, et on rencontre dans les intersections les mêmes grains arrondis qu'au cou. Atteignant parfois un gros volume, ils envahissent la peau, qui se trouve amincie au point d'être ulcérée (obs. LXVIII); ils ne restent pas non plus confinés dans les espaces intermusculaires, se bornant à séparer les muscles les uns des autres. La propagation se fait également dans le corps des muscles, car ils pénètrent au milieu des faisceaux musculaires qui se trouvent dissociés d'abord et plus tard détruits. On conçoit qu'alors le kyste ne donne plus seulement lieu à un trouble

fonctionnel dû exclusivement à la présence de la tumeur ; il peut amener une impotence véritable d'une section d'un membre, et même un état permanent de contracture musculaire (obs. LXIX).

Les troubles fonctionnels produits par ces tumeurs n'ont

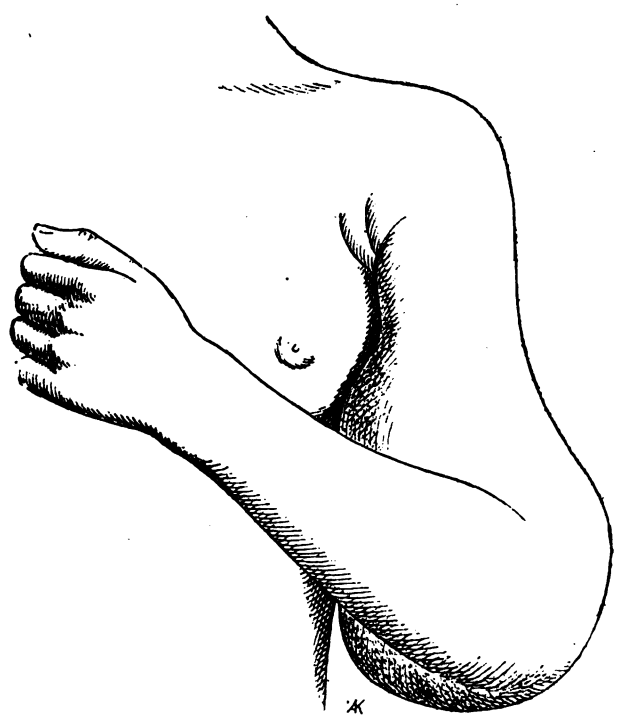

Fig. 48. — Kyste séreux congénital multiloculaire du bras avec un développement vasculaire considérable (obs. LXVI).

d'habitude qu'une médiocre importance ; ils manquent le plus souvent et lorsqu'ils existent, ils sont généralement peu accusés. Ce sont principalement les kystes du cou qui les déterminent par leurs prolongements sous le plancher buccal ou autour du pharynx et de la trachée. Ces phénomènes consistent en une gêne de la respiration et de la déglutition, due principalement au refoulement de la base de la langue et de l'épiglotte ; dans

un cas de Schwerin la langue, appliquée contre le palais, rendait tout à fait impossible l'alimentation par la bouche. On a signalé encore des vomissements qui ont été attribués à la compression des pneumogastriques (Wernher).

Parrot, chez une petite fille de deux mois qui portait un kyste multiloculaire du cou, a observé de singulières attaques de cyanose, caractérisées par une apnée complète et un état de mort apparente, avec coloration violacée de la face et persistance des battements cardiaques. Les accès, qui se reproduisaient trois ou quatre fois en vingt-quatre heures, duraient jusqu'à cinquante minutes.

Enfin les altérations que nous avons indiquées du côté des muscles en contact avec la tumeur peuvent déterminer une gêne fonctionnelle plus ou moins grande, qui s'ajoute à celle qui résulte simplement du volume et du poids de la masse anormale. Ce n'est que très exceptionnellement que le corps même d'un muscle se trouve envahi ; nous avons cependant observé la présence de poches kystiques dans l'épaisseur de la portion cervicale du trapèze sans qu'il en résultât autre chose qu'une légère attitude vicieuse de la tête ; le kyste occupait exclusivement la région latérale du cou.

CHAPITRE VI

DIAGNOSTIC

Le diagnostic des kystes séreux congénitaux se fonde sur l'origine congénitale et sur les caractères cliniques que nous

venons de décrire. A ces éléments du diagnostic il faut encore ajouter les renseignements fournis par la ponction exploratrice. Outre la nature du contenu, la ponction fait aussi connaître, d'après la mesure du liquide évacué, le volume de la poche qui le renfermait. Il arrive fréquemment que le liquide ainsi retiré sort en quantité fort petite, malgré les dimensions parfois considérables de la tumeur ; mais cette quantité augmente si l'on vient à rompre quelques cloisons interkystiques avec la pointe du trocart, de manière à vider successivement plusieurs loges. Il y a là, comme on le voit, un excellent moyen de reconnaître la structure polykystique de la tumeur, et même dans certains cas d'apprécier la nature variable du contenu dans les différentes loges. Enfin, les poches principales étant vidées, il devient plus facile d'explorer les parties solides de la tumeur et les prolongements qu'elle envoie dans les organes voisins. La ponction est en général tout à fait inoffensive ; néanmoins elle peut exposer à quelques accidents inflammatoires ; aussi convient-il, lorsqu'elle ne constitue pas une méthode de traitement, de la pratiquer seulement quand le diagnostic demeure incertain ou bien lorsqu'elle doit précéder une intervention plus active. Elle est, en effet, inutile pour éclairer le diagnostic dans la majorité des cas ; car les signes physiques révélés par l'examen de la tumeur sont suffisants d'habitude pour asseoir l'opinion de kyste simple ou composé, limité ou diffus. Il pourra pourtant dans maintes circonstances persister quelques doutes sur les rapports du kyste avec les parties profondes et sur la possibilité de prolongements qui échappent aux investigations. Néanmoins, s'il est en général facile, le diagnostic des kystes séreux congénitaux n'est pas toujours aussi simple, surtout en certaines régions où l'on rencontre des tumeurs qui ont avec eux de notables ressemblances.

Les grenouillettes, avec lesquelles ces kystes étaient autrefois confondus, s'en distinguent par différents caractères : les

kystes séreux ne sont guère limités au plancher buccal et, lorsqu'ils font saillie sous la langue, ils apparaissent aussi au-devant du cou avec leurs caractères cliniques habituels. Quant aux grenouillettes congénitales dues à l'imperforation du conduit de Wharton, leur forme, leur direction, leur limitation rendent toute confusion impossible.

Les tumeurs kystiques du corps thyroïde suivent les mouvements d'élévation du larynx pendant la déglutition ; elles siègent surtout à la partie médiane du cou ; elles s'accompagnent habituellement d'une tuméfaction générale du corps thyroïde tout entier, et présentent une consistance plus ferme que les kystes séreux. Enfin elles n'offrent pas ces prolongements diffus, sublinguaux ou autres, comme le font si fréquemment les kystes séreux congénitaux du cou.

Les méningocèles, accompagnées ou non d'encéphalocèle ou de myélocèle, se présentent souvent avec un ensemble de caractères qui ne permettent pas la confusion. Ces tumeurs ne reposent pas en général sur les parties sous-jacentes par une base aussi large que les kystes. Elles sont plus ou moins réductibles, se gonflent pendant l'expiration ; leur compression détermine divers troubles nerveux : paralysies, convulsions, etc. Mais tous ces phénomènes peuvent faire défaut et le diagnostic offre parfois des difficultés, lorsqu'il s'agit, par exemple, d'un sac de méningocèle isolé par oblitération du pédicule. Alors l'adhérence de la tumeur au rachis, l'état des apophyses épineuses, pourront éclairer le diagnostic. Enfin la nature du liquide contenu est différente dans les kystes séreux congénitaux ; toutefois le liquide du spina bifida peut, en cas d'inflammation, contenir un peu d'albumine et de sang.

C'est principalement à la région sacrée que le diagnostic entre les méningocèles et les kystes séreux est souvent difficile. En effet, nous avons vu que les deux altérations peuvent coexister, et dans ce cas il y a au point de vue opératoire un très grand intérêt à savoir si la tumeur polykystique se com-

plique d'une hydrorachis. Or, cette détermination n'est pas toujours possible, et dans un kyste composé il peut arriver qu'une des poches prédomine de beaucoup sur les autres, et qu'elle paraisse réductible lorsque son contenu passe dans un prolongement pelvien. C'est ici le lieu d'appliquer la remarque de Bergmann, que les tumeurs congénitales occupant la partie antérieure du sacrum et du coccyx ne communiquent jamais avec le canal vertébral. On a vu, il est vrai, d'une manière tout à fait exceptionnelle le spina bifida de la partie antérieure du sacrum [1]; mais ce n'est pas là une tumeur de la région sacro-coccygienne, en sorte que la règle formulée par Bergmann reste vraie.

Les kystes des variétés précédentes, dermoïdes ou muqueux, se distinguent sans peine en général des kystes séreux. Néanmoins, à la région du siège, il est bien souvent impossible de décider si la tumeur est un de ces kystes plus ou moins complexes dont nous avons parlé dans les deux premières parties de ce travail, ou bien s'il s'agit d'un kyste séreux composé. Le contenu ne peut même donner de renseignements précis à cet égard : car il est sujet à de trop grandes variations dans chacune de ces classes de tumeurs. D'ailleurs ce diagnostic différentiel au point de vue opératoire n'a qu'une médiocre importance.

Certains angiomes présentent de nombreux points de ressemblance avec les kystes congénitaux. Ce sont surtout les angiomes profonds, et en particulier la variété caverneuse à grandes loges vasculaires, qui offrent les analogies les plus grandes. La tumeur comme le kyste est remarquable par sa diffusion, par sa grande mollesse et par une fausse apparence de fluctuation. La réductibilité presque complète de l'angiome par une compression méthodique et soutenue, et, au contraire, l'augmentation de volume, une tension beaucoup plus grande

1. Tr. Kroner et F. Marchand, *Meningocele sacralis anterior. Arch. f. Gynækol.*, 1881, Bd. XVII, s. 444.

de la tumeur en plaçant la tête de l'enfant dans une position déclive ou sous l'influence des cris et des efforts, permettront le plus souvent de conclure en faveur de l'angiome. Mais dans certaines circonstances ces derniers phénomènes sont peu apparents, et d'un autre côté la réduction de l'angiome n'a pas toujours lieu; on comprime d'une part, et il apparaît à proximité, profondément d'habitude, une nouvelle tumeur; en un mot on vide une ou plusieurs loges, mais le sang afflue dans les loges voisines. Le diagnostic dans ces cas exceptionnels est extrêmement malaisé et la ponction seule permet de sortir de la difficulté. Mais cette ponction elle-même n'offre toutes les garanties désirables que dans certaines conditions.

Les kystes congénitaux, en effet, présentent parfois des poches remplies de sang, de telle sorte que le trocart peut ramener un liquide sanguinolent, du sang même, et cependant la tumeur est un kyste. — Le diagnostic se fonde alors sur la continuité de l'écoulement sanguin dans l'angiome, tandis que cet écoulement cesse ou prend de nouveaux caractères dans le cas de kyste. L'observation LXXVII relate tout au long un fait où la confusion a eu lieu pour n'avoir pas eu recours à la ponction.

Les lipomes diffus congénitaux présentent parfois une certaine ressemblance avec les kystes qui nous occupent; pourtant leur consistance est en général plus grande et les lobules forment dans leur ensemble une masse plus homogène. De plus, on n'y reconnaît pas de fluctuation, et la surface des lipomes montre d'habitude ces adhérences cutanées d'aspect gaufré qui lui sont propres. Enfin, lorsque les kystes congénitaux ont subi la transformation lipomateuse dans une partie de leur étendue, on trouvera associés les caractères de ces kystes et d'une tumeur graisseuse.

CHAPITRE VII

PRONOSTIC

Certains kystes séreux congénitaux, même d'un volume assez considérable, ne déterminent aucun accident, demeurent stationnaires et sont bien supportés ; tels sont, par exemple, quelques kystes profonds et un assez grand nombre de kystes sous-cutanés ; nous avons même vu que leur guérison spontanée, quoique très exceptionnelle, est possible. Mais il n'en est pas toujours ainsi. Lorsque la tumeur s'accroît avec rapidité, lorsqu'elle envoie des prolongements profonds au milieu d'organes importants, elle détermine ces phénomènes fort graves dont nous avons parlé et amène en général la mort des petits malades. C'est principalement au cou et à la région sacro-périnéale que le pronostic de ces tumeurs est sérieux. Non seulement d'ailleurs ces tumeurs sont redoutables par elles-mêmes et par les troubles fonctionnels qu'elles occasionnent ; mais elles sont graves encore en raison de l'impuissance des moyens thérapeutiques dont on dispose à leur égard. En effet, c'est précisément dans le cas de tumeurs à extension rapide et à prolongements multiples et profonds que l'intervention chirurgicale offre des dangers et les plus sérieuses difficultés. On est souvent contraint de se contenter de moyens palliatifs ordinairement insuffisants, et si l'enfant n'est pas emporté par le développement d'accidents de voisinage, la mort survient par des complications intercurrentes en partie dues à l'état de débilité où se trouvent les petits sujets.

CHAPITRE VIII

TRAITEMENT

La première question à résoudre est celle de l'opportunité d'une intervention. Or, sur ce point la question de l'âge du sujet prime toute autre considération. Comme il sera établi plus loin que la plupart des méthodes autres que l'extirpation sont souvent inefficaces, et que cette dernière constitue d'habitude une opération importante, il en résulte qu'on ne doit pas intervenir dans les premiers jours qui suivent la naissance. On compromettrait d'autant plus inutilement alors la vie du sujet, que les accidents inhérents à la présence de kystes congénitaux même volumineux sont rares, exceptionnels, pourrait-on dire, et n'apparaissent que tardivement. On ne saurait au surplus fixer l'âge le plus convenable pour une opération indiquée d'ailleurs ; il est subordonné avant tout aux conditions générales de santé et de résistance des petits sujets, mais aussi au volume de la tumeur, à son siège superficiel ou profond, au développement qu'elle prend dès les premiers mois de la vie ; c'est-à-dire à sa marche stationnaire ou progressive. Nous avons opéré plusieurs malades dans le cours de la première année et ajourné pour d'autres l'intervention à une époque plus tardive.

Le choix du mode opératoire réclame une attention spéciale ; car si un certain nombre de méthodes thérapeutiques ont donné des succès, aucune d'elles ne saurait être préconisée comme applicable à tous les cas, et il convient alors de savoir accommoder les moyens d'action aux exigences réclamées par des circonstances particulières.

La *ponction simple,* répétée à diverses reprises, en des points

différents s'il y a lieu, a été suivie un certain nombre de fois de la disparition complète de la tumeur. Le cas de Hawkins est des plus significatifs à cet égard. Ce chirurgien a ponctionné les poches multiples du kyste d'un petit sujet, âgé de huit mois, de temps en temps pendant un an. La tumeur fut réduite au tiers de son volume et ce tiers parut alors formé de graisse seulement. Quelques années plus tard un examen de l'enfant démontra que toute trace du kyste avait disparu. Follin et plus récemment Devalz [1] ont publié des exemples de guérisons analogues; cependant il n'est pas démontré que la cure se soit maintenue dans le cas de Devalz, attendu que l'enfant qui portait un kyste volumineux n'a été revu qu'un mois seulement après la dernière opération, et qu'il présentait encore une dureté allongée et profonde qui pourrait bien correspondre à des cavités kystiques persistantes; le petit malade âgé de six mois avait subi seulement deux ponctions à huit jours d'intervalle. Le plus souvent les ponctions, alors même qu'elles réussissent à vider une partie notable de la tumeur et alors même qu'elles ne donnent lieu à aucun accident, n'empêchent pas la reproduction du liquide. Nous avons plusieurs fois pratiqué la ponction simple et réitérée sans en avoir obtenu aucun bénéfice, et chez un jeune sujet atteint d'un kyste à la fois cervical et intrathoracique où la ponction paraissait la seule méthode applicable, il survint des suppurations diffuses et multiples en divers points du kyste, avec un érysipèle, qui entraînèrent la mort (V. obs. LXIII).

Gosselin a également traité par la méthode des ponctions successives un enfant de onze mois qui portait entre le bord de la mâchoire et la clavicule une tumeur volumineuse molle et très nettement fluctuante; c'était un kyste multiloculaire à loges incluses dans une cavité principale. Depuis le mois de novembre 1875 jusqu'en mai 1877, Gosselin pratiqua cinq

1. Devalz, *Bulletin de la Société de chirurgie de Paris*, 1876, t. II de la 2e série, p. 762.

ponctions à trois ou quatre mois de distance l'une de l'autre. La cinquième ponction fut suivie de la suppuration du kyste, et la guérison ne fut obtenue alors que par des incisions et le drainage [1].

Souvent c'est à plus bref délai que surviennent les accidents de suppuration du kyste à la suite des ponctions.

Les ponctions simples et successives ne constituent donc qu'une méthode palliative destinée à remédier à des accidents menaçants, notamment à l'asphyxie ; elles permettent de gagner du temps et d'attendre que l'enfant soit en état de supporter une intervention plus énergique. On ne devra jamais les pratiquer qu'en prenant toutes les précautions antiseptiques, flambage du trocart, etc. Cela revient à dire qu'on ne doit jamais pratiquer la ponction en vue d'amener la suppuration dans le kyste ; si on avait cette pensée, il serait préférable alors d'ouvrir largement le kyste en un ou plusieurs points et d'en provoquer franchement la suppuration.

La méthode des *injections* de *teinture d'iode* convient surtout aux kystes uniloculaires ou tout au moins pauciloculaires, à la variété des kystes composés par exemple. Un certain nombre d'auteurs, Fano, Tillaux, Thibierge, ont cité des guérisons après une ou deux injections, et nous avons obtenu aussi un succès par cette méthode. Trendelenburg, sur quatre cas traités de la sorte, compte trois guérisons. On n'a pourtant pas toujours suivi les malades assez longtemps pour assurer que la cure a été définitive et, d'autre part, ces injections ont été suivies parfois de suppurations graves [2].

Pour les tumeurs polykystiques, il est clair que l'injection modificatrice ne peut être efficace qu'à la condition d'atteindre la plupart des loges ; aussi a-t-on proposé de transformer la tumeur en un kyste uniloculaire par la destruction des cloisons. De là le procédé de Jules Roux, consistant à introduire à tra-

1. Gosselin, *Clinique chirurgicale de l'hôpital de la Charité*, 1879, t. III, p. 203.
2. Sédillot, *Union médicale*, 1860, t. V, p. 491.

vers un pli fait à la peau, une sonde cannelée en fer de lance, puis à glisser dans la cannelure de la sonde un ténotome mousse à l'aide duquel on sectionne le plus grand nombre possible de brides et de cloisons dans l'intérieur de la tumeur. On fait ensuite l'injection iodée. C'est là un procédé dangereux : car il expose à la blessure de vaisseaux et de nerfs importants, et à la diffusion du liquide injecté dans le tissu cellulaire qui avoisine les poches déchirées. Pour atteindre le même but, c'est-à-dire pour agir sur un grand nombre de loges, Morel-Lavallée proposait à la Société de chirurgie, en 1859, d'employer un trocart muni d'une canule fenêtrée et de faire en des sens différents plusieurs ponctions suivies d'injection iodée.

Parmi les liquides modificateurs, les solutions iodées sont les plus employées; mais elles peuvent être remplacées par d'autres liquides, par exemple le chlorure de zinc à 3 pour 100 (cas de Pinner). Ces injections plus ou moins irritantes ne sont pas toujours inoffensives; elles déterminent parfois des accidents inflammatoires, des suppurations.

Le *séton* est un moyen insuffisant et qui expose aussi à des accidents. Toutefois le séton filiforme n'offre pas les mêmes inconvénients, et Jabez Hogg rapporte un cas de kyste du cou dans lequel il traversa la base de la tumeur avec six fils de soie et obtint l'évacuation graduelle du kyste et la guérison sans trace de cicatrice.

Le drainage du kyste a donné un succès à Burow fils, mais le plus souvent il n'a été appliqué que pour remédier aux accidents de suppuration déterminés par les autres procédés de traitement.

Parmi les *procédés sanglants,* l'ouverture simple, l'excision partielle des parois, précédée de leur affrontement et de leur suture à la base de la tumeur (Nélaton), doivent être rejetées comme des moyens insuffisants et dangereux.

L'*extirpation* est sans contredit la méthode la plus efficace,

mais elle aussi présente ses dangers. Elle n'est d'ailleurs pas toujours praticable, lorsque la tumeur envoie des prolongements multiples dans diverses régions profondes, notamment au cou. La dissection du kyste est minutieuse et souvent difficile ; elle expose à la blessure d'organes importants et particulièrement aux hémorrhagies, soit à cause des connexions de la tumeur avec les gros vaisseaux du cou, soit à cause d'un développement vasculaire considérable et de l'état érectile des parois du kyste. Ces accidents immédiats de l'opération ne sont pas les seuls, et l'on doit encore redouter les dangers consécutifs qui résultent d'une large plaie chez un jeune sujet, les suppurations longues et les complications fréquemment signalées d'érysipèle, de fusées purulentes. Toutefois la fréquence et la gravité de ces complications sont notablement diminuées par les pansements antiseptiques. Quant aux hémorrhagies, on a cherché à les éviter par l'usage du thermocautère ou du galvanocautère. Néanmoins la dissection au bistouri paraît préférable, parce qu'elle permet d'atteindre plus sûrement les prolongements kystiques, les cavités isolées de la masse principale, en un mot de faire la toilette de la région envahie.

Dans beaucoup de cas l'extirpation n'est pas une opération brillante. La minceur des parois et leur adhérence intime aux organes envahis rendent parfois la dissection longue et très pénible ; on ne peut éviter d'ouvrir un grand nombre de poches, ce qui détermine l'affaissement de la tumeur ; il faut sans cesse procéder à l'hémostase ; par crainte de blesser des organes importants, on doit souvent abandonner le bistouri et chercher à énucléer la masse kystique avec le doigt ou une spatule [1].

Souvent l'extirpation complète est impraticable, et toute tentative d'ablation radicale doit être rejetée ; ces faits sont ceux dans lesquels la tumeur envoie des prolongements inac-

1. Cazin, pour faciliter la dissection, a injecté les loges à la paraffine (thèse de Baena).

cessibles, dans la cavité thoracique en particulier. Mais en dehors de ces cas, il en est d'autres où des kystes d'un assez gros volume émettent des prolongements multiples, soit dans différentes régions, soit à une telle profondeur que l'extirpation en est réellement impossible. Dans ces conditions, si l'accroissement de la tumeur est continu, plus ou moins rapide d'ailleurs, si en un mot on a la crainte d'accidents menaçants pour la vie, c'est à l'extirpation partielle, à la *récision* du kyste qu'on doit s'adresser, et l'on peut par ce moyen chercher et obtenir une guérison durable. Il est permis, en effet, de compter sur une inflammation secondaire, suppurative ou non, pour amener la destruction des poches respectées, et la rétraction cicatricielle pourra plus tard produire encore la diminution graduelle des portions restantes. Autant que possible, l'extirpation ne doit être pratiquée que sur des sujets bien constitués et âgés déjà de quelques mois, c'est-à-dire en état de supporter le traumatisme opératoire, la perte sanguine, et de faire ensuite les frais de la réparation de leur plaie.

Enfin nous avons réservé pour terminer une méthode de traitement tout à fait différente et encore à l'étude : nous voulons parler de l'*électrolyse*.

James Hardie, en 1872, fit sur un kyste congénital du cou un essai infructueux d'électrolyse. Nous rapportons deux observations de kystes semblables qui l'un et l'autre ont été traités par ce moyen, l'état des tumeurs ne permettant pas de tenter une extirpation complète. Les résultats encourageants dans un cas, puisqu'on a obtenu une diminution considérable dans le volume d'un énorme kyste du cou et un changement de constitution de la tumeur qui était devenue en grande partie dure et rétractée, ne l'ont pas été dans le second exemple. Après quatre séances d'électrolyse, il survint, dans ce dernier cas, une inflammation diffuse de la tumeur, suivie de suppuration, et la petite malade succomba aux complications amenées par l'incision des abcès. L'expérience nous

a enseigné que les séances d'application de l'électrolyse ne doivent pas être très rapprochées et qu'il est prudent de laisser entre elles un intervalle minimum de huit jours, alors même qu'aucune réaction locale ne s'est produite (V. obs. LIX et LX).

OBSERVATIONS

Obs. LII. — *Kyste séreux congénital uniloculaire du cou. — Injection iodée ; guérison* (V. pl. V, fig. 2). — Laigle, garçon, salle Napoléon, n° 17, hôpital Sainte-Eugénie.

Cet enfant porte sur la partie latérale gauche du cou une tumeur dont le volume atteint presque celui d'une tête de fœtus à terme. Elle s'étend de l'apophyse mastoïde à la clavicule, et de l'angle de la mâchoire à la ligne médiane et postérieure du cou. Elle occupe plutôt, par conséquent, la partie latérale que la partie antérieure du cou. En avant elle passe sous le sterno-mastoïdien, tandis qu'en arrière elle recouvre les muscles postérieurs. Elle est très mobile sur les parties profondes, mais on ne peut affirmer qu'elle soit placée uniquement sous la peau : car, à la partie supérieure du creux sous-claviculaire, on ne peut la séparer complètement des parties profondes. Par contre, la peau est mobile sur la tumeur. La forme de la tumeur est arrondie. Sa consistance est molle ; elle n'est pas tendue, et l'on n'y sent pas d'abord de fluctuation ; quand on la tend avec la main d'un aide, elle devient très rénitente, mais on n'y sent pas non plus de fluctuation ; on arrive seulement à la percevoir en percutant la poche avec un certain effort. On ne peut pas saisir partiellement la tumeur ; lorsqu'on la prend dans un de ses diamètres, il finit par ne plus rester que la peau entre les doigts. On conclut à un kyste uniloculaire, en grande partie sous-cutané, à parois très minces et renfermant un liquide assez épais, car la transparence n'est pas très franche.

La peau qui recouvre la tumeur est amincie ; sa sensibilité est amoindrie, surtout au niveau du point culminant. Des poils légers et assez nombreux se trouvent surtout sur la partie supérieure du kyste ; la partie exposée à l'air et à la lumière offre une pigmentation plus grande et la peau est hâlée à ce niveau, tandis que celle qui recouvre l'épaule est blanche et dépourvue de poils.

Le kyste est congénital ; la mère raconte qu'il a grossi progressivement depuis la naissance.

7 août. — Ponction et injection iodée. On injecte environ 50 grammes de la solution suivante :

Eau.....	60	grammes.
Iodure de potassium.....	2	—
Teinture d'iode.....	40	—

Il est sorti par la ponction 200 grammes environ d'un liquide séreux, coloré en rouge par du sang, et renfermant beaucoup d'albumine, 6 pour 1,000 de chlorure de sodium et des cristaux de cholestérine en abondance.

Guérison avec persistance d'un noyau induré.

Obs. LIII. — *Kyste séreux congénital du cou. — Extirpation ; guérison. — Examen histologique.* — Leprat (Jeanne), âgée de quinze jours, nous est présentée, à l'hôpital Trousseau, le 29 septembre 1885.

Les parents sont d'une bonne santé; ils ont deux autres enfants bien portants; un troisième, né à sept mois, est mort en venant au monde. Pour l'enfant dont il s'agit, la grossesse a été bonne, à part quelques malaises au début ; l'accouchement se fit à terme et sans difficultés, malgré la tumeur du cou qui fut remarquée au moment de la naissance.

Cette tumeur occupe la partie latérale droite du cou, principalement vers la partie postérieure. Elle n'empiète ni sur la joue, ni sur la région parotidienne, ni sur l'épaule. Ses bords sont bien limités; mais, dans la profondeur, elle est adhérente. La peau qui la recouvre est mobile sur elle, un peu amincie et violacée. La tumeur est peu tendue ; sa consistance est molle ; on y perçoit la fluctuation, et la transparence est nettement constatée. Son volume est celui d'un gros œuf et n'a pas augmenté depuis la naissance ; la tumeur n'a donné lieu à aucun trouble fonctionnel.

Ponction aspiratrice. — En promenant la canule dans l'intérieur de la tumeur, on constate l'existence de plusieurs loges, et l'on peut, en rompant des cloisons, vider successivement plusieurs cavités. On retire ainsi environ 60 grammes d'un liquide séreux, jaune ambré, onctueux.

Pas d'accidents consécutifs.

20 novembre. — L'enfant, âgée de deux mois, nous est ramenée. La tumeur a le même volume que précédemment ; elle présente un

aspect bosselé et offre au palper de petits nodules indurés. Ses limites sont nettes à la périphérie; mais il semble y avoir à sa base un pédicule qui se prolonge dans la profondeur. D'après la mère, la respiration serait gênée à certains moments.

Opération, le 24 novembre. Incision sur la tumeur et dissection. La tumeur se prolongeant dans la profondeur vers les gros vaisseaux du cou, l'extirpation est incomplète; on laisse quelques cavités en prenant soin de les ouvrir autant que possible en enlevant une partie de leur paroi.

Guérison en un mois. Il reste une cicatrice rayonnée et un noyau d'induration profond, peu important.

Examen de la tumeur. — Elle est formée par l'agglomération d'un grand nombre de kystes, contenant un liquide citrin et offrant l'aspect aréolaire habituel des kystes composés, avec des parois lisses, blanchâtres et d'apparence séreuse.

L'imprégnation au nitrate d'argent montre que les parois kystiques sont tapissées par un endothélium.

Sur les coupes de fragments durcis dans la liqueur de Müller ou dans l'acide osmique, les cavités kystiques ont fréquemment une forme aplatie qui leur donne l'aspect de fentes allongées et sinueuses. On remarque dans leur intérieur une grande quantité de sang. Plusieurs loges kystiques semblent en voie d'être comblées par des bourgeonnements de la paroi; ces bourgeons arrondis, dans lesquels les faisceaux conjonctifs sont abondants, font saillie dans les cavités qu'ils rétrécissent et, venant à la rencontre les uns des autres, donnent à la lumière de ces cavités une forme étoilée.

Le stroma de la tumeur est formé par du tissu conjonctif, très variable quant à ses caractères. En certains points, c'est un tissu conjonctif jeune, formé presque uniquement de cellules et de quelques fibrilles, offrant une grande analogie avec le tissu du sarcome. En d'autres points, c'est un tissu adulte avec de nombreux faisceaux conjonctifs. On trouve, disséminées au milieu du stroma conjonctif, des fibres musculaires lisses; mais elles ne sont pas très nombreuses et ne sont pas disposées en couche continue.

Les vaisseaux sanguins sont très abondants et, par places, on rencontre la section de plusieurs petits vaisseaux juxtaposés, offrant un état jeune et un endothélium à cellules volumineuses, dont les noyaux font saillie dans la lumière vasculaire.

Obs. LIV. — *Kyste séreux congénital de la face et de la parotide. — Extirpation; guérison. — Examen histologique; envahissement de la parotide par les kystes* (V. fig. 46, p. 329). — Bonnin (Anna), âgée de trois mois et demi.

Les parents de cette enfant se portent bien; la mère est vigoureuse et habite la campagne; elle a eu deux enfants; l'aîné est un garçon en très bonne santé. L'accouchement a été normal; aussitôt après la naissance, on remarqua une différence de volume entre les côtés droit et gauche de la face. A droite il existait un gonflement mou qui attira l'attention; depuis, ce gonflement a augmenté.

Il existe actuellement sur le côté droit de la face une véritable tumeur soulevant les téguments et occupant plusieurs régions à la fois. Elle apparaît un peu en avant de l'oreille, puis se développe sur la joue et de haut en bas jusqu'au bord inférieur du maxillaire inférieur; en arrière elle empiète sur la région parotidienne. Elle recouvre ainsi toute la branche montante du maxillaire, empiétant un peu sur la joue et même atteignant la partie supérieure du cou. La peau, à sa surface, est normale, mais amincie; elle glisse au-devant d'elle. La consistance de la tumeur est d'une mollesse fluide; on reconnaît au toucher qu'elle est composée d'une série de loges pleines de liquide, et elle offre même à la vue un aspect demi-transparent et une coloration légèrement bleuâtre en certains points. Elle ne devient fluctuante que lorsqu'elle est tendue par la pression. Elle est d'ailleurs irréductible, bien qu'on puisse par la pression augmenter la tension d'une loge aux dépens de celle des autres. Elle est tout à fait indolente. Elle ne proémine pas du côté de la cavité buccale. A la périphérie elle se confond avec les tissus voisins dont on peut cependant la séparer en cherchant à la soulever. Dans la région cervicale, à son pourtour, existent quelques veines dilatées; mais, en somme, cette tumeur n'a aucun caractère des tumeurs érectiles.

Extirpation, le 20 février 1884. La dissection en a été difficile; une incision parallèle à la branche montante du maxillaire, et convexe en arrière, permet de disséquer un lambeau demi-circulaire; il a fallu procéder avec grand soin au niveau de la peau amincie. Plusieurs poches ont été ouvertes successivement à mesure qu'elles apparaissaient; elles ne communiquaient pas toutes ensemble. La tumeur s'enfonçait dans le tissu parotidien et une partie de la glande parotide a dû être excisée en évitant de léser le canal de Sténon et le nerf facial. Au cours de l'opération il a fallu procéder à l'hémo-

stase des nombreux vaisseaux ouverts. Drainage. Pansement antiseptique.

Dix jours après la plaie était fermée.

L'enfant est revue deux mois après; il n'y a pas de fistule parotidienne.

Examen histologique. — Les parois des cavités, imprégnées au nitrate d'argent, présentent un revêtement endothélial analogue à celui des veines.

Les coupes de la tumeur montrent des cavités très nombreuses et de toutes dimensions. Il s'en trouve dans les insterstices des lobules glandulaires qui sont plus ou moins disséqués par les loges du kyste et qui proéminent dans leur intérieur; quelquefois un lobule glandulaire est isolé dans une cloison intermédiaire à deux loges.

Certaines cavités ont tout à fait l'aspect de fentes lymphatiques.

Le stroma est formé principalement de faisceaux conjonctifs et de fibres élastiques. En quelques points on rencontre des amas de leucocytes.

Les vaisseaux sont très abondants dans la tumeur et situés superficiellement par rapport aux cavités kystiques; on voit en certains points un réseau capillaire extrêmement dilaté, placé immédiatement au-dessous de l'endothélium des cavités du kyste (V. fig. 31, p. 299).

Obs. LV. — *Kyste séreux congénital de la joue et de la région sous-maxillaire. — Extirpation; guérison. — Loges multiples; revêtement endothélial.* — Constensous (Paul), âgé de sept ans, entre, le 15 juin 1880, à l'hôpital Sainte-Eugénie, salle Napoléon, n° 11.

Au moment de la naissance, la mère de l'enfant avait remarqué que la joue droite présentait un volume un peu plus considérable que la gauche. Cette tuméfaction a suivi le développement général de la face, et, d'après les parents, c'est depuis une huitaine de jours seulement qu'elle aurait subitement augmenté en déterminant quelques douleurs du côté de l'oreille correspondante.

État actuel. — La tumeur est volumineuse; elle siège à la partie latérale droite de la face; en haut elle est limitée par une ligne allant de la commissure labiale au lobule de l'oreille; de là elle descend au-devant de la face externe du maxillaire inférieur jusque dans le cou, où elle remplit la région sus-hyoïdienne du côté droit; là elle

forme un relief du volume du poing. Cette tumeur n'adhère pas à la peau qui glisse facilement au-devant d'elle. Quelques veinules se dessinent sous les téguments. La tumeur jouit d'une certaine mobilité sur les parties profondes; cependant, à cause de son siège, on ne peut la déplacer complètement : car elle embrasse dans sa concavité le bord inférieur du maxillaire. La consistance de la tumeur est variable. En un point, à la partie supérieure, elle est assez dense, élastique et rénitente; plus bas, dans la région cervicale, elle est plus molle. Cette tumeur est constituée par un certain nombre de lobes, de consistance plus ou moins ferme; nulle part on n'y trouve de fluctuation, ce qui ne veut pas dire qu'il n'y en ait pas dans quelques lobes; mais on ne peut la reconnaître. La tumeur n'est ni réductible ni gonflée par les efforts; elle paraît bien indépendante du maxillaire et aussi du plancher de la bouche qui n'est nullement tuméfié. Les orifices des conduits de Wharton nous ont paru libres.

D'après son origine congénitale et après avoir éloigné successivement l'idée d'une tumeur érectile simple, d'un lipome ou d'une tumeur des glandes salivaires, je me rattache à cette opinion que la tumeur est plutôt un kyste congénital du cou.

Opération. — Une incision courbe de 8 à 10 centimètres est faite à la partie inférieure de la tumeur, de façon que la cicatrice puisse se dissimuler derrière le bord du maxillaire. Après l'incision de la peau, la face externe de la tumeur est disséquée de bas en haut jusque dans la joue; puis, ses limites étant atteintes, la dissection est poursuivie vers le bas. La tumeur adhère au masséter et envoie quelques prolongements kystiques dans le muscle; elle adhère aussi à la face externe et au bord inférieur de la mâchoire d'où elle a été détachée; elle s'insinue sous le bord inférieur de la glande sous-maxillaire, allant du côté du plancher de la bouche dont il a fallu la séparer. L'artère et la veine faciales ont été coupées et liées. La tumeur a dû être disséquée sur la face externe de la glande sous-maxillaire qu'elle entoure presque de toutes parts, et la dissection a été ainsi poursuivie jusqu'aux confins de la loge parotidienne.

La tumeur a été complètement excisée; au cours de l'opération un certain nombre de loges kystiques ont été ouvertes, et il s'en est écoulé un liquide citrin. De nombreux vaisseaux ont été pris sous la pince et liés; la perte de sang a été peu abondante. Les suites opératoires ont été simples et la guérison a été prompte; il s'est manifesté seulement, quelques jours après l'opération, un œdème facial

assez considérable, tenant en partie à l'inflammation, en partie à la ligature de la veine faciale; il s'est entièrement dissipé après la cicatrisation de la plaie.

Les parois kystiques soumises à l'imprégnation d'argent ont montré un revêtement endothélial comparable à celui des veines.

Obs. LVI. — *Kyste séreux congénital du cou. — Extirpation; guérison. — Examen histologique; bourgeons épithéliaux et kystes en voie de formation* (V. fig. 36, p. 305). — Besnard (Gabrielle), âgée de treize mois, est apportée à l'hôpital Trousseau, le 12 avril 1883.

Le père, âgé de quarante-cinq ans, se porte bien; il ne paraît pas syphilitique; il a derrière l'oreille une petite tumeur congénitale. La mère, âgée de quarante ans, est d'une bonne santé et n'a pas de vices de conformation. L'enfant qu'elle nous présente est le neuvième; cinq sont morts, trois autres sont bien portants. Pour ce dernier enfant la grossesse et l'accouchement se passèrent normalement; l'enfant était bien conformée du reste et ne présentait sur le corps ni taches ni cicatrices; mais on s'aperçut aussitôt qu'elle portait au côté droit du cou une grosseur du volume d'une petite noisette, indolente, et à la surface de laquelle la peau n'offrait aucun signe particulier. Elle resta d'abord dans le même état; puis elle augmenta, il y a une quinzaine de jours.

Actuellement la tumeur a le volume d'un petit œuf et occupe l'espace compris entre l'occipital et le bord supérieur de l'omoplate; elle s'étend en arrière jusqu'à la ligne médiane et en avant jusqu'à la région sterno-mastoïdienne. Elle est séparée de la peau par une couche graisseuse abondante; elle se prolonge de dehors en dedans dans la région latérale profonde du cou, et adhère aux muscles prévertébraux. En la regardant avec attention on voit que la peau à sa surface a une apparence bleuâtre. Si on presse la masse entre les doigts, on sent qu'elle se détache facilement des parties environnantes, mais qu'elle se prolonge dans le cou par un long pédicule. On éprouve à la pression la sensation d'une tension élastique; on trouve même une espèce de fluctuation dans une poche en dehors de la masse générale de la tumeur. La tumeur n'augmente pas par la toux, les pleurs ni l'effort.

Opération. — Une première incision est faite sur la tumeur; elle part à 1 centimètre de l'occipital pour aboutir à 1 centimètre et demi

de la clavicule, vers son tiers externe. Les téguments, puis l'aponévrose superficielle sectionnés, on arrive sur la tumeur. Une seconde incision est faite perpendiculairement à la première, qu'elle partage à sa partie moyenne. On procède alors à la dénudation de la tumeur qui se fait à petits coups, tantôt avec la lame, tantôt avec le manche du bistouri ; cette dissection est difficile à cause de la minceur et de la faible résistance des parois kystiques ; on ne peut éviter de crever la tumeur ; il s'en écoule un liquide citrin, mais la tumeur ne se vide pas et on n'a ouvert qu'une loge isolée. Peu à peu le trapèze d'une part, le sterno-mastoïdien de l'autre, sont écartés : on arrive sur le splénius qui sert de base à la tumeur ; celle-ci envoie cependant un prolongement entre le splénius et l'angulaire vers la colonne vertébrale ; on parvient à l'isoler et la tumeur tout entière est enlevée. La plaie assez étendue représente la partie supérieure du creux susclaviculaire. L'écoulement sanguin a été minime ; une seule ligature a été faite sur une artériole coupée au début de l'opération. Suture, Drainage. Pansement de Lister. Guérison en trois semaines. Cicatrice déprimée.

Examen histologique. — Il a été fait par Vignal, répétiteur au Collège de France. Les cavités kystiques sont tapissées par un endothélium plat, non crénelé, à bords droits, à cellules polygonales allongées avec noyau rond, un peu irrégulières. Cet endothélium est semblable à celui des veines.

La tumeur se compose de grandes cavités et d'un grand nombre de petites à tous les degrés de développement ; celles-ci se montrent surtout dans les parties compactes de la tumeur. Aucune d'elles ne contient du sang, ni surtout des amas globulaires ; dans les grands kystes il y a en effet parfois quelques globules qui n'ont pas de signification au point de vue du développement de la tumeur.

Dans les grandes cavités on trouve quelquefois de petites cavités incluses sous forme de bourgeons saillants et pédiculés, comme on rencontre encore de petites cavités dans les cloisons minces qui les limitent ou qui existent au centre de ces loges volumineuses. Chacun des kystes saillants comme des bourgeons est revêtu d'un endothélium à sa surface et dans son intérieur. Les parois de ces petits kystes sont formées par du tissu conjonctif, des vaisseaux et un endothélium.

Dans les points où les petits kystes sont nombreux et en voie de formation et de développement, on remarque la disposition suivante. A côté d'eux et quelquefois d'un point du pourtour de la cavité par-

tent des traînées épithéliales sous forme de bourgeons pleins et creux qui s'enfoncent dans le tissu de la tumeur ; ces bourgeons sont allongés, parfois sinueux ; ils sont constitués par des cellules épithéliales embryonnaires et se distinguent très aisément des vaisseaux par l'absence de tunique conjonctive externe. Quand ils sont creux, plusieurs couches de cellules épithéliales amoncelées forment leurs bords ; ce n'est que lorsque la cavité est très creuse qu'il y a seulement une simple couche de cellules épithéliales. On voit fréquemment ces bourgeons partir des parois d'une petite cavité ; on en voit aussi partir des bords des cavités plus grandes, mais ils sont moins nombreux. Leur signification est précise : ce sont des kystes rudimentaires.

Le tissu de la tumeur est un tissu conjonctif entrecroisé dans toutes les directions et comprenant des cellules et des lobules adipeux en plus ou moins grand nombre. Les cloisons qui séparent les kystes sont formées par le même tissu conjonctif. Des artères assez nombreuses et de nombreuses et volumineuses veines s'y trouvent répandues ; les vaisseaux sont plus abondants dans la partie de la tumeur qui renferme des kystes nombreux ainsi que des traînées épithéliales. On n'observe pas de lymphatiques, ni de nerfs.

Enfin, à la surface de la tumeur, là où existe du tissu fibreux, on voit, englobés dans ce tissu fibreux, des faisceaux de fibres musculaires striées normales ; ces faisceaux sont séparés par une gangue fibreuse très épaisse, ce qui indique qu'ils faisaient corps avec la tumeur ; ils ont été englobés par la prolifération du tissu conjonctif interfasciculaire.

Le liquide des kystes était jaune citrin, très albumineux, coagulable par l'acide azotique, sans éléments figurés, sauf quelques globules sanguins.

Obs. LVII. — *Kyste séreux congénital du cou.* — Jarrige (Louis), âgé d'un mois et demi, nous est présenté à l'hôpital Trousseau, le 15 septembre 1885.

Les parents sont bien portants. Cet enfant est le quatrième ; deux autres sont morts de méningite en bas âge ; un troisième est mort en naissant. La grossesse a été bonne ; l'enfant est né à terme. C'est deux ou trois jours après la naissance qu'on remarqua, au côté gauche du cou, une petite grosseur du volume d'une petite noisette, qui augmenta rapidement, mais sans donner lieu à aucun trouble de la respiration ni de la déglutition.

Actuellement la tumeur a la dimension d'un gros œuf. Elle occupe toute la région sous-maxillaire gauche, la moitié environ de la région sous-hyoïdienne correspondante et s'étend même un peu sur la joue de manière à déjeter en haut le lobule de l'oreille; mais la région parotidienne est presque entièrement respectée; les ganglions ne font aucune saillie. La tumeur offre une consistance rénitente; elle est fluctuante par places, bosselée et un peu inégale au toucher. La peau qui la recouvre est parfaitement mobile à sa surface, un peu tendue et légèrement violacée. On constate la transparence de la tumeur.

Une ponction aspiratrice donne issue à une très faible quantité de liquide séreux et n'amène pas l'affaissement de la tumeur.

1er octobre. — La tumeur présente les mêmes caractères que précédemment et n'a pas augmenté de volume. La ponction n'a été suivie d'aucun accident inflammatoire.

16 novembre. — L'enfant nous est ramené dans un état général très mauvais; on le nourrit au biberon et il est athrepsique à un degré avancé; il tousse et a du muguet. La tumeur a diminué très notablement de volume; elle est flasque et comme flétrie; au palper on y sent très facilement de petits grains indurés.

Le sujet n'a pas été revu depuis.

Obs. LVIII. — *Kyste congénital du cou renfermant du sang.* — Cette observation m'a été remise par le docteur Descomps, d'Aiguillon, qui m'avait montré le malade; je tiens à le remercier ici de son obligeance.

Pierre R., âgé de trois ans, porte depuis sa naissance une tumeur située au niveau de l'angle de la mâchoire, dans la région parotidienne du côté gauche. Très petite au début, elle n'attira guère l'attention des parents, qui la prenaient pour un ganglion du cou un peu plus développé que d'habitude. C'est il y a quatre ou cinq mois seulement qu'elle prit un accroissement assez notable, sans cause connue; un médecin fut alors consulté et l'on fit sur la tumeur des badigeonnages de teinture d'iode et quelques applications d'électricité.

Le 1er avril 1886, je fus appelé à voir l'enfant avec le docteur Bacqué. Les parents étaient très inquiets, car depuis quinze jours la tumeur avait doublé de volume. Au moment de notre examen, elle avait celui d'un gros œuf de poule; elle offrait de plus une forme

forme régulièrement ovoïde; la petite extrémité était tournée en bas au niveau de l'amygdale, et donnait au toucher la sensation d'une amygdale hypertrophiée. La partie supérieure, élargie, occupait la région sterno-mastoïdienne inférieure. Au milieu se trouvait une dépression correspondant au bord antérieur du sterno-cléido-mastoïdien, ce qui divisait très nettement la tumeur en deux loges : une antérieure et inférieure, plus petite et assez profonde; une postérieure et supérieure, superficielle et plus développée.

Au toucher on trouvait une consistance mollasse, élastique. Par la pression exercée en bas de manière à refouler la tumeur en haut, celle-ci devenait dure, rénitente, avec une fluctuation assez nette.

La peau était normale, à part une teinte bleue assez prononcée.

Pas de battements, si ce n'est des battements communiqués par la carotide : car la tumeur se trouvait à peu près à cheval sur la bifurcation de cette artère.

Par les mouvements, par les cris et l'effort, elle proéminait en faisant une saillie assez notable, mais c'était manifestement la contraction du sterno-mastoïdien qui la projetait ainsi en avant.

Enfin il était impossible d'obtenir la réduction de la tumeur à un degré quelconque.

Notre diagnostic fut : kyste séreux du cou. Nous décidâmes une ponction aspiratrice pour confirmer ce diagnostic. Elle fut faite, le 9 avril, à la partie supérieure de la grosse loge de la tumeur, et donna d'abord du sang pur. Pour éviter toute cause d'erreur, une nouvelle ponction fut pratiquée séance tenante à la partie inférieure; elle donna encore issue à du sang.

La nature du liquide nous laissant des doutes sur notre diagnostic, l'aspiration fut suspendue. Nous pouvions, en effet, nous demander si nous avions réellement affaire à un kyste, si un ou plusieurs vaisseaux n'alimentaient pas la tumeur et si, l'aspiration faite, le liquide n'allait pas se reproduire instantanément.

Dans ces conditions, nous décidâmes de prendre l'avis du professeur Lannelongue, qui se trouvait en ce moment au Castéra. Nous nous rendîmes chez lui avec l'enfant. Le professeur Lannelongue examina la tumeur avec beaucoup de soin et confirma le diagnostic : kyste du cou contenant du sang avec deux ou plusieurs loges. La conduite thérapeutique qu'il nous conseilla fut la suivante :

« Faire l'aspiration complète du liquide d'une loge et nous assurer que le sang ne se reproduisait pas dans la tumeur immédiatement

après ; dans cette éventualité le diagnostic : kyste du cou, se trouvait confirmé.

« Au bout d'un mois faire une nouvelle aspiration et injecter une solution de chloral ou de teinture d'iode. Traiter ainsi, à intervalles convenables, chacune des loges et chercher la guérison par ce moyen.

« Si des accidents inflammatoires survenaient, les traiter comme il convient, en débridant ou drainant, et faire dans les loges des lavages antiseptiques au sublimé.

« Mais — et sur ce point le professeur Lannelongue fut très affirmatif — s'abstenir de toute intervention chirurgicale radicale et ne pas entreprendre l'extirpation de la tumeur, la nature du liquide, la situation de la tumeur dans une région où se trouvent de gros vaisseaux, l'impossibilité de savoir jusqu'où elle s'étendait profondément, commandant la plus grande réserve. »

Nous avons vidé la loge supérieure de la tumeur le 30 avril. Avant l'aspiration nous avons reconnu une diminution notable et surtout une tension moindre du kyste à la partie supérieure, et cela sous l'influence de la première ponction qui n'avait enlevé cependant que quelques grammes de sang : c'était la preuve que la tumeur n'était pas alimentée par un vaisseau.

Aujourd'hui 5 mai, la tumeur a subi encore un retrait considérable et le diagnostic : kyste du cou contenant du sang, nous paraît bien établi.

Notre intention est de suivre la thérapeutique conseillée par le professeur Lannelongue ; éviter toute intervention chirurgicale violente ; faire à longs intervalles des aspirations successives et des injections méthodiques, comptant sur la guérison pour un temps assez éloigné.

Obs. LIX. — *Kyste séreux congénital du cou. — Électrolyse de la tumeur* (V. pl. V, fig. 1). — Delaplace (Jules-Ernest), âgé de treize ans, entre, le 15 mars 1884, à l'hôpital Trousseau, salle Denonvilliers, n° 42.

Cet enfant porte une tumeur très volumineuse occupant toute une moitié latérale du cou. Depuis la ligne médiane en avant jusqu'à la ligne médiane en arrière, et de haut en bas depuis le crâne jusqu'à la clavicule, il existe une masse plus considérable que la tête d'un fœtus à terme, très proéminente et d'un aspect fort inégal. Cette masse

présente de grands lobes du volume d'une mandarine et des lobes plus petits, séparés par des sillons et des dépressions visibles. Les veines superficielles sont un peu dilatées sur la tumeur, mais cette dilatation ne s'étend pas au delà. L'indolence de cette tumeur est absolue ; on l'explore avec la plus grande facilité.

La peau glisse au-devant d'elle ; mais, si quelques-uns des lobes sont superficiels, d'autres sont profonds, et le sterno-mastoïdien dessine une gouttière sur la masse totale ; il est comme élargi et étalé. Il n'existe aucune réductibilité apparente, pas plus quand on presse la tumeur en bloc que lorsque l'on comprime certaines parties circonscrites. L'examen de chacune des tumeurs secondaires fournit des résultats différents ; quelques-unes sont tendues, élastiques et comme fluctuantes : ce sont les plus volumineuses ; d'autres, et surtout les plus petites, sont plus dures, offrent une tension moindre, et enfin il y a quelques parties du volume d'un grain de blé ou de riz qui en présentent exactement la consistance, signe presque pathognomonique d'un kyste composé du cou. Au surplus, les différents lobes sont un peu mobiles les uns sur les autres.

La tumeur ne provoque pas de troubles fonctionnels ; pourtant elle a dévié la trachée de la ligne médiane d'une façon très notable ; cette déviation est d'autant plus marquée qu'on se rapproche davantage du sternum.

La percussion et l'auscultation ne font pas présumer que la tumeur se prolonge dans le médiastin et la poitrine, bien qu'elle suive la partie profonde du bord postérieur de la clavicule. Il n'y a rien à la gorge et l'on ne trouve nulle part de masses ganglionnaires.

D'après le père, on n'aurait rien remarqué à la naissance, et ce serait à l'âge d'un an que l'on aurait observé cette tumeur ; elle a été en augmentant de volume, mais c'est surtout depuis un an qu'elle serait devenue très considérable. Jamais elle n'a été douloureuse. L'enfant a été quinze jours dans un hôpital, en Angleterre, où on lui a fait plusieurs piqûres.

Les parents ne présentent rien d'anormal. Ils ont eu trois autres garçons et quatre filles qui n'ont rien offert de semblable.

Étant donné le volume considérable de cette tumeur d'une part, d'autre part ses connexions avec les parties profondes, les vaisseaux carotidiens qu'elle entoure, et peut-être le rachis lui-même, étant donné enfin ses rapports intimes avec la glande parotide, la glande sous-maxillaire, les limites du thorax, je considère qu'au point de vue opératoire l'extirpation totale serait pleine de périls et peut-être

impossible à pratiquer. D'un autre côté, une extirpation incomplète n'atteindrait aucunement le but, parce qu'elle ne comprendrait qu'une partie très restreinte de la tumeur. On décide l'emploi de l'électrolyse.

16 mai 1884. — On commence le traitement par l'électrolyse. On choisit d'abord la grosse poche supérieure du volume d'un œuf de poule, allongée transversalement (4 centimètres de haut, 6 centimètres en travers). Une plaque fenêtrée en zinc, doublée de peau de chamois, est appliquée, bien humectée, autour de la cuisse droite. Le pôle acide est constitué par des aiguilles en acier, vernies, sauf au niveau de la pointe qui est libre dans une étendue de 2 centimètres environ. Trois aiguilles semblables sont enfoncées dans la tumeur, à peu près sur la même verticale, dans une direction antéro-postérieure.

Le pôle positif est mis successivement en communication avec chacune des trois aiguilles, pendant dix minutes chaque fois.

1re aiguille. — On arrive rapidement à 40 milli-ampères sans douleur.

2e aiguille. — On ne peut dépasser 25 milli-ampères à cause de la douleur.

3e aiguille. — On peut aller sans douleur à 40 milli-ampères.

Après la séance on voit une rougeur assez vive sur la cuisse et autour des aiguilles.

Il n'y a rien les jours suivants.

23 mai. — La tumeur est un peu plus petite et surtout notablement plus dure. Un point noir marque la place des aiguilles, mais il n'y a pas d'eschares.

Nouvelle séance d'électrolyse. Deux aiguilles sont enfoncées dans la première poche, une autre dans une petite bosselure fluctuante, grosse comme un œuf de pigeon, située au-dessus de la précédente.

1re aiguille. — 45 milli-ampères; pas de douleur.

2e aiguille. — 40 milli-ampères; douleur assez vive.

3e aiguille. — 35 milli-ampères; par intermittences accès douloureux, sans que cependant l'intensité du courant ait varié.

30 mai. — Nouvelle séance. Quatre aiguilles, surtout en arrière dans une portion qui est encore fluctuante.

1re aiguille. — 20 milli-ampères.

2e aiguille. — 25 milli-ampères.

3e aiguille. — 20 milli-ampères.

4e aiguille. — On arrive à grand'peine à 20 milli-ampères. Il sur-

vient de vives douleurs par accès; la douleur a persisté quelque temps après la cessation de l'électrolyse. Pendant les jours suivants, la tumeur a peu à peu diminué de volume et acquis une dureté remarquable. La grosse bosselure, attaquée la première, n'est plus fluctuante que tout à fait en arrière et dans une étendue fort restreinte; d'autre part, le reste de la tumeur est également en rétrocession ; cela s'observe nettement pour le prolongement qui s'enfonce profondément dans le cou.

27 juin. — Nouvelle séance. Deux aiguilles sont enfoncées dans la première bosselure, une en avant, une à la partie moyenne.

1re aiguille. — 40 milli-ampères pendant dix minutes ; douleur assez vive au début et à la fin.

2e aiguille. — 50 milli-ampères pendant quinze minutes ; supportée sans aucune douleur.

28 juin. — Le cou est gonflé, rouge et douloureux. Cataplasmes.

30 juin. — Les accidents inflammatoires commencent à céder.

Dans les jours suivants toute complication a cessé, et à partir de ce moment on ne fait plus de nouvelles séances d'électrolyse. Il nous parut évident, en effet, que la tumeur était en voie de guérison, et d'autre part, on pouvait craindre de développer des accidents en prolongeant l'application de cette méthode. Lorsque l'enfant quitta l'hôpital, la tumeur était non seulement considérablement réduite de volume, mais elle était dure et rétractée dans une grande partie de son étendue ; la fluctuation n'y était plus reconnaissable et le mouvement de retrait si accusé qu'elle présentait pouvait faire espérer qu'il s'accentuerait encore.

Obs. LX. — *Kyste séreux congénital du cou. — Électrolyse ; suppuration ; mort. — Examen de la tumeur* (V. fig. 25, p. 283). — Gobert (Alice), âgée de seize mois, nous est présentée à l'hôpital Trousseau, le 3 juin 1885.

Les parents sont bien portants. Ils ont eu cinq autres enfants bien conformés; deux sont morts, l'un par accident, l'autre de la rougeole. La grossesse a été normale et n'a présenté aucune complication. Née à terme, l'enfant portait dès sa naissance une tumeur à la région sous-maxillaire droite; cette tumeur, peu volumineuse et flasque, a beaucoup augmenté depuis; elle a plus que doublé de volume.

Actuellement, elle est plus grosse que le poing d'un homme adulte.

La région sus-hyoïdienne droite répond à la partie centrale de la tumeur, qui envahit en outre la région sus-hyoïdienne gauche, la moitié inférieure de la joue droite et la région parotidienne du même côté. Le menton, un peu soulevé par la tumeur, reste cependant bien dessiné. L'oreille droite est déformée et allongée vers sa partie inférieure, qui est comme entraînée par la tumeur; le lobule de l'oreille notamment est attiré en bas et en avant et semble étalé. La tumeur présente des sillons qui la divisent en plusieurs lobes: le plus grand de ces lobes forme au moins les deux tiers de la masse totale; on en voit deux petits à la face inférieure.

La fluctuation est manifeste. La consistance n'est pas uniforme et la palpation fait reconnaître dans l'intérieur de la tumeur la présence de cloisons résistantes qui la partagent en plusieurs loges. La tumeur est plus tendue lorsque les muscles se contractent, pendant les cris par exemple. La peau qui la recouvre est normale; on y voit des veines sous-cutanées bien dessinées, mais pas d'injection fine du réseau dermique. Les veines jugulaires sont assez volumineuses.

L'examen de la cavité buccale montre un soulèvement très marqué du plancher de la bouche sous forme d'une tuméfaction mollasse, bilatérale, mais plus prononcée à droite et sans fluctuation. Cette tuméfaction, d'après le récit des parents, a été considérée comme une grenouillette par plusieurs chirurgiens qui ont vu précédemment l'enfant, et a fait porter le diagnostic de kyste salivaire.

La tumeur n'envoie pas de prolongement apparent vers les parties profondes.

Cette enfant nous est ramenée à l'âge de deux ans. Elle entre à l'hôpital Trousseau, salle Giraldès, n° 11, le 8 janvier 1886.

La tumeur présente les mêmes caractères, mais son volume a subi un accroissement assez marqué. Sa limite supérieure répond à une ligne qui joindrait l'orifice auditif externe à la commissure labiale du côté droit; elle occupe de ce côté la moitié inférieure de la joue et la région parotidienne; l'oreille présente la même déformation que précédemment; le menton est effacé du côté droit, et la bouche refoulée vers la gauche. La tumeur occupe toute la région sous-maxillaire droite et une partie de la gauche, mais ses limites sont vagues de ce côté; les deux régions sous-hyoïdiennes sont envahies et la tumeur, limitée par les sterno-mastoïdiens, descend jusqu'à la fourchette sternale; mais elle fait du côté droit une saillie bien plus considérable que du côté gauche, et retombe au-devant de

la partie supérieure du thorax. Sa plus grande longueur mesure 25 centimètres et sa plus grande largeur 14 centimètres.

Sa consistance est mollasse; en la tendant on obtient la sensation de flot. Sa surface est bosselée et inégale, la peau qui la recouvre est parfaitement mobile et couverte sur la joue droite de poils blonds assez développés. La transparence est nulle.

Le plancher buccal est soulevé par le gonflement signalé plus haut.

Il n'y a aucun trouble fonctionnel.

Le 28 janvier, le traitement par l'électrolyse est commencé. Trois aiguilles sont enfoncées successivement dans le lobe principal de la tumeur. On arrive à 30 milli-ampères; durée du passage du courant : dix minutes pour chaque aiguille. Pas de douleur très vive.

Les jours suivants, réaction légère. La poche est un peu plus tendue et la peau un peu plus rouge, légèrement violacée par places.

2 février. — La réaction a cessé; la peau a repris sa coloration normale; il semble même que la tumeur ait subi une légère diminution de volume.

6 février. — 2e séance d'électrolyse; deux aiguilles, 20 milliampères. Pas de réaction les jours suivants.

Le 9 et le 11, deux séances d'électrolyse sont faites, à intervalles bien moins longs.

Le 11 au soir l'enfant est mal à l'aise, se plaint; elle paraît avoir chaud. La tumeur est un peu tendue et douloureuse à la pression.

Le 12 et le 13, la réaction s'accentue; la température monte, le 13 à 38°, et le 14 à 39°, pour y rester les jours suivants. L'enfant cesse de manger, pâlit et change beaucoup. Elle commence à tousser et l'on trouve quelques râles de bronchite.

Jusqu'au 17 la tumeur continue à augmenter de volume. Sa consistance augmente notablement; au lieu de cette mollesse et de cette consistance spéciale, tremblotante, comme gélatineuse, qu'elle présentait auparavant, elle offre une certaine tension et une sorte de résistance. La peau est restée mobile à sa surface; elle est d'un rouge violacé qui s'arrête nettement par un bord festonné aux limites de la tumeur. A la partie inférieure gauche de la tumeur existe un point plus consistant, une sorte d'empâtement limité. Rien de spécial aux points d'introduction des aiguilles. L'enfant souffre, se plaint sans cesse en portant la main à la tumeur.

23 février. — Depuis trois jours la température est retombée à la normale; néanmoins l'enfant est de plus en plus déprimée; un peu de diarrhée. Pas de gêne de la déglutition. La tumeur augmente de

volume, devient plus tendue et prend une coloration violacée uniforme; on voit se dessiner sous la peau un réseau veineux à larges mailles, formé par des troncs qui ont le calibre des petites veines de l'avant-bras. Nulle part on ne peut trouver la sensation nette d'une collection liquide; il n'y a pas de fluctuation appréciable. A la limite supérieure de la tumeur, le long du bord du maxillaire, s'est formée une zone d'empâtement diffus mal limité.

Le 28, la température est remontée à 39°. Même état. La tumeur n'augmente plus; l'enfant est même un peu moins abattue, elle prend du lait en assez grande quantité et 30 grammes de rhum en potion.

Le 1 mars, l'aspect général de la tumeur s'est beaucoup modifié. La teinte violacée qui s'étendait à toute sa surface a disparu dans la plus grande partie de la tumeur; la peau est lisse, blanche, sèche, et desquame par places. Le réseau veineux volumineux s'y dessine d'autant plus nettement. La forme de la tumeur se modifie; une bosselure apparaît à la partie gauche et inférieure, presque sur la ligne médiane du cou, peu saillante d'abord, arrondie et du volume d'une noix; une autre commence à se dessiner à la partie supérieure et droite, derrière l'angle du maxillaire, près de la région parotidienne. La peau qui recouvre ces deux points saillants a pris une coloration rouge très prononcée. En plusieurs autres points de la surface de la tumeur, dont la coloration générale a pâli, se dessinent sans aucune saillie des taches mal limitées, arrondies, d'une coloration rouge violacée, où l'on distingue un fin réseau vasculaire cutané. Les taches varient d'ailleurs d'un jour à l'autre dans leur coloration et dans leur étendue.

La consistance de la tumeur s'est aussi considérablement modifiée; elle est maintenant fort inégale : le centre de la tumeur dans sa plus grande étendue est resté mou, quoique un peu plus tendu qu'avant l'intervention. Cette partie centrale molle est comme encadrée par une zone plus dure, un peu phlegmoneuse, surtout bien accusée au bord supérieur le long du maxillaire. Enfin les deux bosselures saillantes sont devenues tout à fait molles. Il semble bien qu'il y ait là une collection liquide peu tendue, tout à fait sous la peau; mais on ne peut percevoir de fluctuation nette.

La température oscille entre 38° et 39°.

5 mars. — La fluctuation est maintenant manifeste au niveau des deux bosselures saillantes et même de l'une à l'autre.

6 mars. — Lannelongue, admettant une suppuration abondante,

incise sur la bosselure la plus saillante. Évacuation d'une énorme collection (environ 200 grammes) de liquide purulent jaune verdâtre avec quelques traînées brunâtres. Ce n'est pas du pus franc; il se sépare par le repos en une couche inférieure épaisse, tout à fait purulente, et une supérieure, trouble et un peu visqueuse. Après le liquide, issue d'une bouillie plus épaisse, filamenteuse et qui semble contenir du tissu cellulaire mortifié. Deux contre-ouvertures; drainage; lavage au sublimé à $\frac{1}{1000}$; pansement antiseptique.

La masse est considérablement affaissée sans avoir entièrement disparu.

Le soir, temp. 36°,2; l'enfant est très faible. Lait, alcool.

7 mars. — Pansement. La tumeur est affaissée dans toute sa partie centrale; la peau est plissée et ratatinée; la zone d'induration persiste, mais atténuée.

Le soir, température 37°. L'état général est un peu meilleur; l'enfant a bien bu et dormi; toujours un peu de diarrhée.

Les jours suivants, pansement quotidien; lavage au sublimé; un peu de suintement séro-purulent. Température entre 37° et 38°. La peau très amincie reste grisâtre et sans vitalité; elle a peu de tendance à s'accoler aux parties profondes. L'enfant souffre et pâlit tous les jours; elle s'alimente à peine.

Le 13 au soir, sans cause appréciable, accès fébrile violent; température de 39°,2.

Le 14, température 39° matin et soir. Rien aux poumons ni ailleurs; un peu d'empâtement à la partie supérieure de la tumeur.

15 mars. — En un point limité de cet empâtement on sent un peu de ramollissement. Incision d'un petit foyer contenant un liquide brunâtre formé de pus et de sang. Chute de la température à la suite de l'incision.

Les jours suivants, les plaies d'incision ont mauvais aspect et sont revêtues d'un exsudat grisâtre. Attouchement au perchlorure de fer.

Pansement et lavage tous les jours.

L'enfant s'affaiblit de plus en plus; vomissements. Température entre 38° et 39°.

Le 19 au matin, survient une petite attaque éclamptique. Le soir, température de 39°,2. L'enfant meurt dans la nuit.

Autopsie. — Les poumons présentent un emphysème très marqué aux sommets et sur les bords antérieurs; un peu de congestion hypostatique aux deux bases; pas de broncho-pneumonie. Le cœur

et les viscères abdominaux sont tout à fait normaux. L'encéphale est sain; mais il y a une abondance anormale de liquide dans les espaces sous-arachnoïdiens et dans les ventricules.

A la surface de la tumeur, la peau qui recouvre la poche principale, vidée par l'incision, est mince, friable, grisâtre, entièrement décollée dans toute l'étendue de la poche. Celle-ci se présente comme une vaste cavité à parois anfractueuses, irrégulières, tapissée par un exsudat purulent, traversée par des brides irrégulières dont l'une est manifestement une veine à parois épaissies qui se dirige en bas vers la veine sous-clavière, et qui en haut semble venir d'un paquet ganglionnaire rougeâtre de la région sous-maxillaire. Cette veine, qui en bas adhérait très intimement aux parois des kystes accessoires, au point de paraître au premier abord en continuité avec eux, était en réalité complètement indépendante des loges kystiques, ainsi que le démontra la dissection du vaisseau jusqu'à son embouchure dans la sous-clavière. L'adhérence aux parois kystiques était le résultat de l'inflammation, évidente à l'œil nu et constatée par l'examen histologique.

Autour de cette cavité principale existe une série de poches de volume inégal, à parois minces, transparentes, non tendues, contenant un liquide clair. Ces poches se prolongent assez bas au-devant du larynx sur la ligne médiane du cou et du côté gauche jusque dans la région sous-maxillaire en suivant le bord de l'os. Toute cette partie médiane et gauche de la tumeur est molle et nettement kystique.

Au contraire, la tumeur se prolonge en haut à droite et en arrière sous la forme d'une masse dure, fibreuse, irrégulière et comme lobulée, offrant à la coupe quelques petites cavités qui renferment des caillots fibrino-purulents. Toute cette partie présente une coloration rougeâtre à la coupe. Elle adhère intimement au maxillaire inférieur, à son bord inférieur et à sa face interne; puis elle se prolonge dans la loge parotidienne et l'espace maxillo-pharyngien jusqu'au voisinage de la base du crâne : son adhérence est telle à toutes ces parties ostéo-fibreuses, qu'elle ne peut être enlevée en totalité par dissection.

Le corps thyroïde est intact et sans connexion avec la tumeur.

Examen histologique. — Les coupes de la tumeur montrent des alvéoles de toutes dimensions, séparées par des cloisons généralement très minces. Un grand nombre de cavités contiennent du sang et du pus.

Le stroma est formé de tissu conjonctif sous diverses formes, principalement de tissu fibreux. Il existe dans la paroi de certaines loges des fibres musculaires lisses qui n'offrent pas la disposition en couche continue. Le tissu adipeux est assez abondant dans ce stroma. On y rencontre aussi un petit noyau de cartilage hyalin.

Certaines parties de la tumeur présentent les caractères de l'inflammation. Le tissu conjonctif est infiltré d'éléments embryonnaires et offre de nombreuses suffusions sanguines; il contient des vaisseaux embryonnaires.

Outre les cavités kystiques précédemment décrites, la tumeur renferme encore des tubes d'épithélium cylindrique ayant l'aspect de tubes glandulaires et apparaissant tantôt coupés en travers, tantôt suivant leur longueur, parfois bifurqués ou même trifurqués. D'autres, compris dans les zones enflammées, sont plus ou moins reconnaissables. Mais on ne peut suivre d'états intermédiaires entre ces cavités et les loges kystiques et il n'y a pas entre elles de rapport évident.

Obs. LXI. — *Kyste séreux congénital du cou d'un volume énorme* (V. pl. VI, pièce conservée dans la collection de l'hôpital Trousseau). — Enfant mort-né, venu à terme, adressé par le docteur Lachaud (de Brives-la-Gaillarde).

Il porte une tumeur congénitale du cou d'un volume absolument exceptionnel; elle occupe le cou tout entier; sa masse est plus volumineuse que tout le reste de la tête, et elle vient retomber en avant du tronc jusqu'auprès de l'ombilic. Supérieurement elle empiète sur la face d'une manière symétrique; elle part des oreilles qu'elle recouvre en partie, puis elle vient proéminer dans la joue, immédiatement au-dessous des paupières dont elle est séparée par des plis très profonds et qu'elle refoule en haut en empêchant les yeux de s'ouvrir. Puis elle circonscrit la région médiane de la face de telle sorte que le nez, la bouche et le menton se trouvent dans un enfoncement. Enfin elle occupe tout le cou jusqu'à la ligne médiane en arrière. Elle forme au-devant du cou une masse d'un volume supérieur à celui des deux poings d'un adulte. Cette masse recouvre tout le thorax et tombe au-devant de l'abdomen jusqu'au niveau de l'ombilic; latéralement elle cache les deux bras. La peau qui la recouvre paraît intacte; elle n'adhère pas d'ailleurs aux lobes dont se compose la tumeur. Il se dessine, en effet, dans cette vaste proéminence, des

masses secondaires d'apparence ovoïde qui sont séparées les unes des autres par de légères dépressions. L'exploration de cette tumeur fait reconnaître tout de suite qu'elle est constituée par des cavités dans lesquelles la fluctuation est manifeste. Quelques-unes de ces cavités sont indépendantes, mais d'autres communiquent entre elles; à l'intersection de ces cavités on sent des cloisons épaisses qui les séparent. Je ne parlerai pas de l'expression faciale qui en résulte pour le sujet; je ne saurais mieux la comparer qu'à l'image d'un de ces bonzes qui nous viennent de l'Inde et auquel ce petit personnage ressemble en tous points.

Obs. LXII. — *Kyste séreux congénital occupant la moitié gauche du cou, se prolongeant dans la cavité thoracique et reparaissant du côté opposé à la région claviculaire* (V. fig. 45, p. 327). — Teizel (Georges-Louis), âgé de six semaines, est amené à l'hôpital Trousseau en mars 1886.

Le père et la mère de cet enfant ont une bonne santé habituelle. La mère a eu cinq grossesses : le premier enfant est une petite fille de onze ans, née à terme; le second est un garçon né à sept mois et qui mourut à l'âge de dix jours; le troisième, un garçon, né à huit mois et âgé aujourd'hui de deux ans; la quatrième grossesse se termina par une fausse couche de trois mois; le cinquième enfant est celui qu'on nous présente. Cette dernière grossesse se passa sans accident; l'accouchement se fit au huitième mois et ne dura pas plus d'une demi-heure. Dès la naissance de l'enfant on remarqua la présence, sur le côté gauche du cou, d'une tuméfaction grosse comme un marron; elle s'accrut d'une façon progressive et présente actuellement l'état suivant. Le côté gauche du cou, dans son entier, est occupé par un vaste soulèvement au niveau duquel la peau est tendue et offre une teinte bleuâtre bien accusée. Cette tumeur a grossièrement la forme d'une gourde placée horizontalement d'avant en arrière, du raphé postérieur jusque vers la partie médiane et antérieure du cou, sur laquelle elle se perd. Elle représente deux saillies principales, sphériques, de volume inégal, reliées entre elles par une portion rétrécie; la sphère postérieure mesure 5 centimètres de diamètre, l'antérieure ne dépasse pas 3 centimètres 1/2. En outre, la surface de la tumeur présente de petites dépressions circonscrivant des lobules secondaires.

Quand on cherche à préciser les limites de la masse, on reconnaît

qu'en arrière elle s'arrête exactement au raphé postérieur; par son bord supérieur elle empiète légèrement sur l'occipital, s'incurve au niveau du pavillon de l'oreille sur lequel elle ne détermine aucune déformation; puis, après l'avoir contourné, elle soulève légèrement le tragus, déborde sur la face dans l'étendue de 2 bons centimètres et redescend vers le bord de la mâchoire inférieure qu'elle coupe à 2 centimètres 1/2 de la ligne médiane. Elle occupe la région sus-hyoïdienne gauche dans sa totalité. En bas elle descend dans la région sus-claviculaire et se cache derrière la clavicule sous laquelle le doigt suit un prolongement.

Ce n'est pas tout : à droite existe une tumeur qui semble, au premier abord, complètement isolée de la précédente. C'est un lobule, gros comme un marron, qui occupe la partie supérieure de la paroi thoracique, immédiatement en avant du tiers externe de la clavicule; il se prolonge par un col retréci jusque sous le sterno-mastoïdien droit, en dedans duquel on l'apprécie très nettement au côté de la trachée. Par des pressions alternatives à droite et à gauche on peut reconnaître que cette petite tumeur est en communication avec la partie la plus interne de la masse précédemment décrite du côté gauche. Toute cette tumeur est molle, dépressible, fluctuante. Elle est mate à la percussion, et, de même qu'elle se prolonge dans la cavité thoracique, de même la matité s'étend dans la poitrine, surtout à gauche sous la clavicule, bien que notablement atténuée, dans l'étendue de 2 centimètres environ.

De plus, un caractère insolite de la tumeur est très frappant au premier abord : elle présente des mouvements alternatifs, très manifestes, d'expansion pendant l'expiration et d'affaissement considérable pendant l'inspiration. A l'occasion des cris et des efforts, on voit son volume augmenter presque d'un tiers; en même temps la division en lobes et lobules devient plus accentuée. A peine l'enfant revient-il au repos que la masse s'affaisse notablement, tandis que les bosselures s'effacent et que la surface devient uniforme.

L'enfant est d'ailleurs bien portant et de belle apparence, mais il est atteint de macrodactylie partielle. Le médius et l'index de la main droite mesurent le premier 33 millimètres, le second 28; leur épaisseur est environ le triple de celle des autres doigts; l'index droit a 39 millimètres de tour au niveau de l'articulation des premières phalanges, tandis que le doigt normal en a 26. Le médius présente en outre une déviation en dedans à partir de la deuxième phalange.

Obs. LXIII. — *Kyste séreux congénital du cou. — Ponctions successives; suppuration; mort. — Développement des kystes dans le médiastin et jusque dans le péricarde.* — Brière (Eugénie), âgée de deux ans, entre, le 29 décembre 1879, salle Sainte-Eugénie, n° 19, dans le service de Lannelongue.

Cette enfant porte au côté droit du cou une tumeur qui fut remarquée à l'âge de deux mois, pendant que l'enfant était en nourrice. Depuis, cette grosseur a augmenté de volume, mais on ne peut savoir si l'accroissement a été brusque ou continu.

Rien à noter du côté des parents.

État actuel. — La tumeur, située sur la partie latérale droite du cou, proémine à la fois en avant et en arrière du sterno-mastoïdien, dans le creux sus-claviculaire et sur la partie latérale du larynx, jusque dans la région sous-hyoïdienne. Son volume est assez considérable et la portion sus-claviculaire est aussi grosse qu'une pomme d'api. Le sterno-mastoïdien la divise de manière à lui donner une forme bilobée; il s'y creuse une gouttière profonde et il est facile de se rendre compte que les deux parties sont connexes. La surface de cette tumeur laisse apercevoir des veines dilatées qui la recouvrent et qui forment un petit plexus à mailles étroites; sur le pourtour, en bas, se voient des veines assez volumineuses. On peut très facilement faire glisser la peau au-devant de la tumeur.

Au toucher, la consistance est mollasse comme dans certaines tumeurs réductibles. En deux ou trois points seulement se trouvent des indurations très épaisses, très dures et comme cartilagineuses; l'une d'elles a le volume d'un gros haricot. Si l'on cherche la fluctuation dans les parties molles, on ne peut la trouver parce qu'il semble que le liquide prenne diverses directions. La tumeur n'est pas réductible et en la comprimant assez fortement on ne parvient pas à la faire diminuer sensiblement; mais, de même que pour la fluctuation, ce fait est difficile à constater.

Quant aux limites profondes de la tumeur, il est impossible de les atteindre. De la région sus-claviculaire elle s'engage au-dessous du sterno-mastoïdien, arrive au-devant de ce muscle et fait saillie au devant du cou, mais disparaît profondément dans la région carotidienne. Elle ne paraît pas avoir de connexions avec l'appareil respiratoire. D'ailleurs l'enfant n'a pas de toux ni d'accès d'oppression et sa santé générale est satisfaisante. En résumé, il s'agit d'une tumeur de consistance très molle et comme liquide dans une grande partie de

son étendue, mais avec des noyaux d'induration dans des cloisons de séparation, tumeur probablement irréductible, indépendante des voies aériennes, et présentant des dilatations vasculaires à sa surface et probablement dans son intérieur. C'est en somme un kyste du cou, congénital et multiloculaire.

29 janvier. — Une ponction faite avec l'aspirateur Potain donne issue à quelques gouttes d'un liquide citrin, transparent, non filant. L'écoulement s'arrêtant aussitôt, la canule est retirée et la tumeur est serrée avec les doigts. Suivant le point où l'on presse, il sort un jet d'une dizaine de gouttes de liquide qui s'interrompt pour recommencer lorsque la pression s'exerce en un autre endroit; cette circonstance indique bien que c'est un kyste multiloculaire, dont les parois se rompent successivement suivant la manière dont se fait la compression.

7 février. — Nouvelle ponction; il s'écoule cette fois une grande quantité de liquide séro-sanguinolent.

10 février. — La tumeur est assez vivement enflammée; la ponction a donné lieu à un trajet fistuleux sécrétant du pus. Un peu de trachéite.

12 février. — L'enfant a vomi hier. L'état inflammatoire est toujours le même. On fait une incision au bistouri au niveau du trajet en suppuration; sur un premier plan on trouve une poche qui laisse écouler sous le bistouri un liquide séro-sanguinolent; plus profondément, une autre contient du pus.

L'état général de l'enfant s'aggrave. Des complications pulmonaires se produisent et la petite malade succombe à une broncho-pneumonie probablement infectieuse.

Autopsie. — A la dissection de la poche, on trouve immédiatement sous la peau le muscle sterno-cléido-mastoïdien tendu sur le milieu de la tumeur et lui donnant l'aspect bilobé que nous lui avons vu sur le vivant. En dehors de ce muscle, la tumeur arrive sous la peau, dont elle n'est séparée que par une légère couche de tissu cellulaire. Plus en dehors et plus en arrière, le kyste s'étend jusqu'au-dessus de l'omoplate. En dedans et en arrière du muscle, la tumeur se prolonge au-devant des vaisseaux carotidiens; elle descend ainsi sous la forme d'une masse qui pénètre dans le thorax et s'engage en avant de la crosse aortique, qu'elle suit jusque dans le péricarde, sans lui adhérer. Cette masse, aussi bien que la tumeur tout entière, se compose d'un nombre infini de loges kystiques, les unes isolées, les

autres communiquant entre elles. Elles sont séparées les unes des autres par des cloisons plus ou moins minces; ailleurs les kystes sont isolés et rattachés seulement à la masse par un pédicule mince.

La portion qui est située dans le péricarde est formée de kystes arrondis, lobulés, en continuité directe avec le prolongement thoracique et libres à la partie supérieure de la loge péricardique. Les vaisseaux axillaires traversent la masse kystique à la partie inférieure du cou; mais tandis que l'artère se dirige en arrière pour joindre le tronc brachio-céphalique, de nombreux kystes s'insinuent entre la veine et l'artère, et la masse principale de la tumeur pénètre dans le thorax entre le tronc veineux brachio-céphalique et l'aorte. Des kystes semblables existent le long de la trachée.

Les loges kystiques sont innombrables; les plus volumineuses ont les dimensions d'une noisette, mais elles sont généralement plus petites. Les cloisons qui les séparent sont habituellement minces; parfois elles présentent des noyaux fibreux. Le tissu cellulaire interposé est lâche; il est parcouru par de nombreux vaisseaux; à la partie inférieure du cou les veines profondes qui se rendent à la sous-clavière forment un lacis inextricable au milieu des loges kystiques, et sur plusieurs points de la tumeur on retrouve le même aspect. Le contenu de ces poches est variable; plusieurs ont suppuré et il y a de véritables cavités purulentes au centre de la tumeur; quelques-unes des loges plus éloignées et petites présentent du pus jusque dans le thorax; mais en général le liquide est resté séreux, et en d'autres points il est d'une couleur rouge, manifestement sanguinolent, rouge ocre ou chocolat.

Examen microscopique par Vignal. — Le liquide recueilli dans quelques poches renferme de très nombreux globules de pus; dans d'autres il y en a moins et même on n'en trouve pas. On observe, en outre, une abondante infiltration de leucocytes dans les parois conjonctives. Le liquide jaune citrin de certaines loges contient un grand nombre de globules sanguins.

Le produit du raclage de la partie interne des poches, examiné dans la solution d'iode, renferme de grandes cellules plates; on ne peut affirmer s'il s'agit d'un endothélium ou de grandes cellules plates du tissu conjonctif; il y a aussi des cellules cylindriques à cils vibratiles en quelques points.

Obs. LXIV. — *Kyste congénital de l'épaule.* — X..., fille de cinq jours, nous est présentée à la consultation de l'hôpital Trousseau, le 29 mai 1885.

Cette enfant porte à l'épaule gauche une tumeur du volume du poing, occupant les régions acromiale, deltoïdienne et sous-épineuse; inférieurement, la tumeur est limitée par un sillon assez accusé formant une courbe à concavité supérieure. Elle ne se prolonge pas dans l'aisselle. La peau qui la recouvre est tendue et présente de nombreuses vénosités, sous forme de petites étoiles violacées résultant de la dilatation des petits vaisseaux du derme. Dans son ensemble la tumeur présente un reflet bleuâtre. Au toucher, elle offre une fluctuation des plus manifestes et donne la sensation de plusieurs loges communiquant entre elles; la tumeur n'est pas réductible, mais il est facile de faire refluer le liquide dans les diverses loges. La tumeur ne paraît pas envoyer de prolongement dans la profondeur.

Obs. LXV. — *Kyste multiloculaire de l'épaule.* — Le 25 avril 1886, on me présente à la campagne, à Castera-Verduzan, dans le Gers, un garçon de huit ans portant à l'épaule droite une tumeur dont le volume est égal à celui du poing. Elle occupe la fosse sus-épineuse et la région deltoïdienne jusqu'au bord axillaire. A sa surface se voient des taches vasculaires dans l'étendue d'une pièce de un franc. A la palpation on reconnaît qu'il s'agit de kystes multiples sous-cutanés. Outre une loge principale il existe de nombreuses loges accessoires.

C'est à l'âge de deux ans que la tumeur a été pour la première fois remarquée par les parents, et depuis elle a continué de grossir assez régulièrement. Une ponction a donné issue à un liquide coloré en rouge; la tumeur s'est aplatie à la suite de cette ponction, mais ensuite elle a repris peu à peu son volume primitif.

Le père et le mère sont bien portants; quatre autres enfants sont bien constitués.

Obs. LXVI. — *Kyste congénital du bras. — Extirpation; prolongements profonds et adhérence aux vaisseaux; guérison.* — Marcouville (Émile), âgé de trois ans et demi, entre, le 30 juin 1877, à l'hôpital Sainte-Eugénie, salle Napoléon, n° 21.

Le père de cet enfant raconte que, lorsqu'il vint au monde, il por-

tait au bras gauche une grosseur du volume d'une petite noix, un peu violacée à sa surface. Depuis la naissance elle a augmenté progressivement et d'une manière rapide jusqu'à acquérir l'énorme volume qu'elle possède aujourd'hui.

État actuel. — La tumeur occupe les deux tiers de la circonférence du bras et s'étend depuis le coude, au-dessous de l'olécrâne, jusqu'au quart supérieur du bras. Dans cette étendue il n'y a que le tiers antérieur du bras qui soit respecté. La tumeur a la forme d'une massue et présente plusieurs grosses bosselures. A sa périphérie, la peau a sa couleur normale. Sur son milieu, en arrière, la peau offre une tache brune et une coloration rouge foncé présentant l'aspect de l'inflammation chronique. En certains points se trouvent des taches bleues qui semblent même s'apercevoir à travers la peau; il y a un réseau veineux dessiné à la surface de la tumeur. Sur une partie de la tumeur, notamment à la circonférence, la peau n'est pas adhérente et glisse facilement au-devant d'elle; au contraire en arrière, au niveau de la tache brune et de la coloration rougeâtre, la peau est adhérente et presque indurée par places. Il y a de plus en ce point une desquamation épidermique assez marquée, et il semble qu'il y ait eu là une inflammation chronique : je dis chronique, car le père interrogé dit qu'il n'y a jamais eu de poussée aiguë.

La tumeur est molle et spongieuse dans la plupart des points, surtout à la périphérie dans les parties récemment formées. Au contraire, au centre on trouve des îlots durs, dans les points où la peau adhère; il paraît y avoir eu là une poussée inflammatoire lente. Au toucher, la chaleur est plus grande à la surface de la tumeur que sur le reste du membre.

Température prise sur la tumeur.....	36°,3
— — sur le bras opposé (côté droit)...	35°,4
— — dans l'aisselle.....	37°

On n'arrive pas à séparer la tumeur des parties profondes; et l'on ne peut dire si elle ne s'engage pas sous l'aponévrose, surtout du côté des vaisseaux sur le trajet desquels elle est placée. Pourtant, quand on fait contracter les fléchisseurs du bras, on peut sentir qu'elle glisse sur eux, de telle sorte qu'elle peut leur adhérer seulement par des liens vasculaires. On ne peut dire que la tumeur soit réductible, mais j'ai remarqué qu'elle durcissait quand l'enfant pleurait.

La main et surtout l'avant-bras sont plus faibles que du côté sain.

et les muscles sont aussi plus mous. Il en est de même à la partie supérieure du bras.

L'enfant ne présente rien à noter sur le reste du corps.

Opération. — On fait une incision cruciale, partant des extrémités des deux grands diamètres de la tumeur et aboutissant vers le centre, en laissant en cet endroit une partie de la peau trop adhérente. On utilise en un mot la disposition indiquée plus haut, la mobilité de la peau sur la tumeur, pour former quatre grands lambeaux destinés à remplir l'énorme perte de substance qui résultera de l'opération. En disséquant ces lambeaux on ouvre, au point où la peau adhérait, quelques petites cavités d'où s'est écoulé un liquide présentant différentes qualités. Tantôt jaunâtre et très clair, tantôt plus coloré comme par du sang, ce liquide a même, dans une loge, une couleur comparable à celle de la sérosité sanguinolente. Dans une poche qui présente une disposition spéciale sur laquelle nous reviendrons, il a un aspect légèrement louche. Ce liquide n'est pas filant. Après la dissection des lambeaux on atteint la partie profonde de la tumeur et on reconnaît qu'elle s'engage directement sous l'aponévrose et le bord interne du biceps, sur le paquet vasculo-nerveux du bras. Devant la crainte de blesser l'artère humérale, on met en pratique le précepte qui consiste à découvrir immédiatement cette artère en soulevant le bord du biceps. Cela fait, lorsque l'artère et ses veines satellites sont mises à nu, les rapports de la tumeur avec les veines apparaissent d'une façon très manifeste. Il existe, en effet, un tissu érectile qui se reliait à la fois aux veines profondes et à la veine céphalique, qui est même ouverte dans la dissection, et sur laquelle on jette une ligature latérale. Le tissu érectile est séparé avec le bistouri d'une série de vaisseaux qui le reliaient à ces veines; il a fallu placer une vingtaine de pinces hémostatiques. Ce tissu érectile se présentait avec les caractères qu'il a partout et donnait lieu à un suintement sanguin extrêmement abondant.

Les quatre lambeaux ont été réunis par quelques points de suture, et une ouverture béante est laissée au centre. La réunion immédiate s'est faite en très grande partie; seule la partie centrale a suppuré. Vers le dixième jour il s'est produit une couche diphthéroïde qui a cédé à un léger badigeonnage au perchlorure de fer. Le 6 août l'enfant était entièrement guéri.

Description de la tumeur extirpée. — Elle se compose d'une série

de loges, du volume d'une noix ou plus petites, juxtaposées et séparées seulement les unes des autres par des cloisons communes. Les parois présentent cette particularité que dans la cavité principale viennent s'ouvrir une, deux, trois, quatre et un plus grand nombre de loges secondaires, par des orifices ayant la largeur d'un pois ou plus petits. Ces loges secondaires, en forme de boudins, présentent elles-mêmes de petits diverticules. La paroi de chacune de ces loges offre un aspect aréolaire remarquable : on y voit comme des pilastres encastrés, faisant saillie sur cette paroi; les saillies sont quelquefois disposées en étoiles; entre elles se trouvent des ouvertures allongées, arrondies, qui donnent à la surface interne de la poche, ici l'aspect réticulé, là l'aspect criblé. On peut comparer cette surface interne à l'état aréolaire du cœur dans les oreillettes et les ventricules.

La face interne de chacune de ces poches est lisse, malgré les inégalités qu'elle présente, et a un aspect blanchâtre. Sur deux d'entre elles on trouve la poche recouverte par une fausse membrane d'aspect grenu, ce qui indique un travail inflammatoire qui s'est opéré dans la poche. Il semble qu'il se produise une inflammation des parois qui rétrécit les cavités et modifie le contenu en amenant sa coagulation. Dans certaines poches le liquide est tout à fait citrin et transparent, dans d'autres il est plus coloré, enfin dans quelques-unes il est un peu moins foncé que le sang veineux pur : on y trouve des globules sanguins et des leucocytes. En un mot, on trouve dans ces cavités toutes les transitions entre le sang et la sérosité. Quant au nombre des poches, il est extrêmement considérable; entre les volumineuses il y en a une grande quantité de toutes petites.

Quand on fait une coupe perpendiculaire de la peau au centre de la tumeur, au point où elle s'est développée primitivement, on trouve que la peau est adhérente à la tumeur, que les aréoles sous-dermiques sont remplies de graisse, que sous la peau et sur la tumeur on voit une série d'ouvertures que la graisse tend à combler. En définitive, c'est la substitution du tissu graisseux dans les parois mêmes des loges qui conduit au mécanisme de la guérison.

Obs. LXVII. — *Kyste séreux multiloculaire du bras. — Extirpation ; guérison. — Examen histologique.* — Pochakensky (Simon), âgé de deux ans, entre à l'hôpital Trousseau, salle Denonvilliers, n° 21, le 7 mai 1884.

A la partie supérieure de la face interne du bras, ne remontant

pas tout à fait jusqu'au sommet de l'aisselle, existe une tumeur du volume d'une grosse noix. A son niveau la peau est à peu près normale; on y voit cependant au point culminant quelques vénosités violacées. La peau ne glisse pas sur la tumeur qui est, au contraire, bien mobile sur les parties profondes. En haut, la tumeur a une consistance molle; en bas, se trouve une masse arrondie, plus dure, du volume d'une grosse noisette. D'après les parents, la tumeur n'existerait que depuis un an; il n'y a jamais eu de nævus à ce niveau. Indolence absolue. Pas de battements; pas de dilatation vasculaire.

12 mai. — Extirpation au bistouri. Pas d'hémorrhagie. Trois points de suture, drain.

15 mai. — Il se développe un érysipèle, et le fond de la plaie se couvre d'un exsudat diphthéroïde. L'enfant guérit assez promptement malgré cette complication.

Examen de la tumeur. — Elle est formée d'une multitude de petits kystes à contenu transparent comme de l'eau.

Les cavités sont trop petites pour qu'on ait pu isoler la paroi et l'imprégner au nitrate d'argent.

Les coupes de la tumeur montrent des cavités irrégulières, en général revenues sur elles-mêmes et formant des fentes étoilées.

Les parois sont formées de tissu conjonctif pauvre en cellules et formé principalement de faisceaux conjonctifs et de fibres élastiques. Le stroma contient une grande quantité de fibres musculaires lisses, sans disposition uniforme (fig. 34, p. 303).

La tumeur n'est pas très vasculaire.

Obs. LXVIII. — *Kyste séreux congénital du bras. — Extirpation; guérison* (V. fig. 29, p. 296). — Brimer (Paul), âgé de cinq mois, porte à la partie supérieure du bras gauche une tumeur qui existait à la naissance; elle a depuis augmenté un peu de volume.

État actuel (25 mai 1885). — La tumeur occupe la face antéro-interne de la partie supérieure du bras, au niveau de l'insertion du deltoïde. Elle se détache du bras en faisant la saillie d'un marron, mais elle n'est nullement pédiculée, et sa base se perd dans les parties molles sous-cutanées. Sa consistance indique qu'elle est formée de deux parties. L'une, de consistance molle, se compose de lobules adhérents à la peau, roulant sur l'aponévrose à laquelle ils adhè-

rent très faiblement; il n'y a pas de doute sur l'existence d'un lipome. D'autre part, au centre de la tumeur, on trouve la peau amincie et comme prête à crever; là existe une cavité du volume d'une amande, à contenu transparent. Au-dessous de cette cavité principale existent deux ou trois cavités plus petites qui semblent indépendantes de la principale; elles soulèvent la peau et font saillie comme un grain de riz; la peau est amincie à leur niveau. Il en existe probablement encore d'autres au centre du lipome. Pas de dilatations veineuses autour de la tumeur.

D'après la mère, cette tumeur augmente de volume depuis un mois environ. L'enfant est d'ailleurs bien portant. Les parents ont une bonne santé.

La tumeur a été excisée.

Suture. Drainage et pansement antiseptique. Guérison en cinq jours.

Obs. LXIX. — *Kyste séreux congénital du bras et de l'avant-bras. — Extirpation; prolongements profonds. — Examen histologique* (V. fig. 47, p. 330). — Baillard (Albert), âgé de vingt-sept jours, nous est présenté à l'hôpital Trousseau, le 21 janvier 1885.

Il porte sur la face antérieure de l'avant-bras et sur la face antéro-externe du bras une tumeur lobulée. Un des grands lobes de la tumeur appartient au bras, l'autre à l'avant-bras; un sillon entre les deux correspond au pli du coude. La tumeur du bras a le volume d'un marron; celle de l'avant-bras descend jusqu'à 3 centimètres du poignet; elle est limitée par une dépression profonde; il y a de plus à ce niveau comme un demi-sillon sur le tégument, à la limite même de la tumeur. La longueur de la tumeur totale est de 9 centimètres; sa largeur maxima est, à l'avant-bras, de 6 centimètres. La peau à sa surface n'offre pas de veines dilatées; on n'en voit pas non plus dans les parties voisines de la tumeur, et le reste du membre ne présente d'ailleurs rien d'anormal. La tumeur de l'avant-bras est sous-cutanée, non fluctuante et transparente; elle semble adhérer à l'aponévrose antibrachiale; sa consistance est élastique. La tumeur du bras est plus molle, fluctuante, transparente et n'adhère pas à l'aponévrose. Toutes deux sont en continuité l'une avec l'autre; mais on ne peut refouler le liquide de l'une à l'autre.

Opération, le 25 janvier 1885. — Application préalable de la bande d'Esmarch. On fait à la peau une incision suivant le grand axe de la

tumeur; en haut cette incision est recourbée vers la partie externe; en bas une incision transversale permet de limiter un lambeau cutané qu'on rejette en dehors. Dans la dissection de la tumeur le nerf musculo-cutané est sectionné ainsi que les veines superficielles; on aperçoit la veine céphalique qui croise obliquement la tumeur et lui donne un aspect bilobé; cette veine est également sectionnée. La tumeur est recouverte en dehors par les muscles antéro-externes de l'avant-bras; la dissection en est difficile et on ne peut éviter d'ouvrir plusieurs cavités kystiques. Un prolongement plonge entre les groupes musculaires interne et externe de l'avant-bras et dans la gouttière du biceps au bras. La tumeur adhérait intimement aux parties profondes, aux muscles et aux faisceaux vasculo-nerveux, et, la bande d'Esmarch étant levée, il a fallu lier une veine humérale et l'artère radiale

Suture de la plaie ; drain en haut et en bas. Pansement antiseptique.

Le lendemain, 26 janvier, on lève le pansement ; l'état de la plaie est excellent, mais l'enfant est pâle et abattu, il a peu teté et a eu des vomissements.

L'enfant n'a pas été revu depuis et il y a lieu de croire qu'il a succombé.

Examen de la tumeur. — A l'œil nu la tumeur est constituée par un grand nombre de kystes, de volume très variable, dont les plus gros ne dépassent pas les dimensions d'une noisette. Les cloisons qui séparent les cavités kystiques sont peu épaisses et présentent même en bien des points une minceur extrême. On y distingue par transparence de petits vaisseaux abondants qui rampent dans leur épaisseur. Après l'ouverture des loges kystiques, la surface interne apparaît lisse, blanchâtre, brillante et presque nacrée comme une surface séreuse; la paroi n'est pas uniforme; elle offre, au contraire, une disposition anfractueuse et réticulée et ne saurait être mieux comparée qu'à la face interne du cœur.

Le liquide contenu dans les alvéoles kystiques est limpide, légèrement jaunâtre et citrin.

Examen histologique. — Les parois kystiques, soumises à l'imprégnation par le nitrate d'argent, montrent un revêtement endothélial comparable à celui des séreuses. Sur les coupes, faites sur des fragments durcis par l'acide osmique ou par la liqueur de Müller, le

stroma se montre formé de tissu conjonctif contenant une très grande quantité de fibres élastiques et des fibres musculaires lisses. Celles-ci sont assez abondantes, principalement au pourtour des cavités kystiques, mais elles sont disposées irrégulièrement, sans affecter une direction générale bien définie.

Les loges kystiques présentent des prolongements nombreux sous forme de diverticules ou de culs-de-sac au fond desquels l'endothélium change de caractère et ressemble sur les coupes à un épithélium cubique. Il y a lieu par suite de se demander si l'aspect des cellules plates qui forment le revêtement des cavités principales est dû à un aplatissement des cellules épithéliales, qui conserveraient leur forme primitive dans les culs-de-sac où elles échappent à la distension et où elles prolifèrent, ou bien, au contraire, si l'aspect des cellules cubiques dans les culs-de-sac résulte d'un état jeune d'éléments endothéliaux non aplatis. C'est cette seconde interprétation qui est exacte : car on observe, au voisinage des cavités tapissées de cellules à forme cubique, des coupes d'artérioles offrant à peu près le même calibre et dont le revêtement épithélial présente un aspect tout à fait semblable. C'est donc bien un endothélium qui tapisse toutes les cavités kystiques, grandes ou petites, et leurs prolongements diverticulaires.

Sur les fragments de muscles de l'avant-bras extirpés avec la tumeur aux points où celle-ci leur était adhérente, on observe l'envahissement des masses musculaires par les kystes nouvellement formés. On voit de petites cavités s'insinuer dans les interstices des faisceaux musculaires (fig. 38, p. 307).

On reconnaît sur les coupes un assez grand nombre de lacunes gorgées de leucocytes, et il est difficile de dire s'il s'agit de simples lacunes lymphatiques ou bien de petites cavités kystiques.

Quant aux fibres lisses qui se trouvent dans le stroma de la tumeur, surtout dans la paroi des cavités principales, il n'a pas été possible de déterminer exactement leur disposition. Sur les coupes elles paraissent entre-croisées dans toutes les directions; par la dissociation, après l'action de la potasse au 40e, nous avons seulement obtenu quelques fibres isolées, mais pas de disposition en réseau. La principale difficulté de la dissociation résulte de l'énorme quantité de fibres élastiques que renferme la tumeur.

Obs. LXX. — *Kyste séreux congénital de la région interscapulaire. — Extirpation; guérison. — Examen histologique; kystes en voie de*

disparition (V. fig. 26, p. 287). — Crépieux (Jules), âgé de sept ans, est amené, le 14 mars 1883, à l'hôpital Trousseau.

Le père, âgé de vingt-huit ans, se porte bien; il n'offre aucun signe de tuberculose ni de syphilis et n'a pas de vice de conformation. La mère, âgée de vingt-sept ans, est également d'une bonne santé et vigoureuse; elle ne présente aucun vice de conformation. Elle a eu quatre enfants et n'a pas fait de fausses couches. Le premier enfant a sept ans, c'est celui qu'elle nous présente. Le second et le troisième sont morts du croup, l'un à trois mois, l'autre à quatre mois; ils ne présentaient aucun vice de conformation; le quatrième, âgé de onze mois, est vigoureux et bien conformé.

L'enfant qu'on nous amène n'avait sur le corps, à sa naissance, aucune tache, aucune cicatrice, aucune malformation, sauf une petite tumeur allongée, située entre les deux épaules; elle avait à peu près le volume d'une cerise; elle présentait une teinte violacée; ses parois étaient minces et elle contenait manifestement du liquide. On perça cette petite poche et il s'écoula, d'après le récit de la mère, un liquide clair, limpide, semblable à de l'eau. Actuellement la tumeur, située au niveau des première et deuxième vertèbres dorsales, a le volume d'une grosse noix. On remarque à sa surface de très petites ulcérations en suppuration et datant seulement de huit jours. Sa consistance est ferme avec quelques points ramollis. Elle ne paraît pas pédiculée et n'a aucune connexion avec le canal rachidien. Tout autour on voit une poussée d'acné.

Extirpation, le 15 mars 1883. — Une coupe verticale de la tumeur montre une cavité centrale du volume d'un gros pois, tapissée par une membrane mince et résistante. Du côté de la peau le tissu est très vasculaire et comme lardacé. Une autre coupe montre une seconde cavité indépendante, remplie d'un liquide jaunâtre et séreux. La tumeur reposait sur un plexus veineux érectile. Elle adhérait d'autre part à la peau.

Examen histologique par Vignal. — Autour des grandes cavités, il existe un tissu conjonctif dense, lardacé, infiltré de graisse et ayant plusieurs millimètres d'épaisseur. Au sein de ce tissu se voient en grand nombre de petites cavités d'anciens kystes; les unes sont déjà remplies et perdues dans ce tissu qui les a comblées; le revêtement épithélial y a disparu; d'autres, là où la transformation lardacée est moins avancée, persistent encore; leur épithélium est

visible et consiste en un endothélium plat. Enfin, d'autres cavités périphériques ne sont plus entourées de tissu lardacé, mais de tissu conjonctif ordinaire; elles sont encore à l'état stationnaire; elles ne sont plus en voie de développement, car on n'y trouve pas les traînées épithéliales qui indiquent un développement continu.

Les vaisseaux sont très développés dans cette tumeur; ils sont sanguins et lymphatiques; ces derniers forment des espaces très évidents.

La tumeur contient aussi beaucoup de fibres musculaires lisses.

Obs. LXXI. — *Kyste séreux congénital de la région sous-axillaire. — Extirpation ; guérison. — Kystes multiples à contenu varié.* — Géneau (Émile), âgé de trois ans, entre, le 7 mars 1882, à l'hôpital Trousseau, salle Denonvilliers, n° 17.

La mère nous raconte que cet enfant, lorsqu'il revint de nourrice à l'âge de deux ans, présentait sous l'aisselle gauche un gonflement du volume d'une noix; ce gonflement a augmenté depuis et pris les proportions qu'on lui trouve aujourd'hui.

État actuel. — Sur la partie latérale gauche du thorax, entre le bord antérieur du muscle grand pectoral et le bord axillaire de l'omoplate, il existe une tumeur du volume d'un gros œuf. Cette tumeur s'applique sur la paroi thoracique et présente des bosselures arrondies; on en distingue quatre principales. Au toucher, sa consistance est très molle. On cherche en vain à saisir la tumeur; elle fuit comme une tumeur réductible. Mais si on la fixe dans les régions sous lesquelles elle s'engage, on arrive aisément à se convaincre qu'elle n'est pas réductible; en effet, elle s'engage en haut sous le grand pectoral du côté de la clavicule, et en arrière dans la fosse sous-scapulaire. Si on la fixe de tous côtés, elle reste avec sa forme et son volume dans la région qu'elle occupe. Elle n'est donc pas réductible; ce point est d'autant plus important qu'au premier abord on a la sensation d'une tumeur érectile; mais d'une part l'irréductibilité, d'autre part l'absence de tache vasculaire et de réseaux veineux, soit à la surface, soit à la périphérie, montrent que ce n'est pas une tumeur érectile. La tumeur est absolument indépendante de la peau. Elle donne au toucher la sensation d'une éponge très fine, et quand l'omoplate et le grand pectoral sont fixés, elle est rénitente. Ajoutons enfin que la surface de la tumeur présente une teinte bleuâtre. Le diagnostic ne laisse donc pas de doute; c'est un kyste séreux multiloculaire.

10 mars. — *Opération.* — La tumeur est extirpée facilement en entier. Il n'y a eu qu'une très minime perte de sang. La guérison a été obtenue en quelques jours.

Examen de la tumeur. — Elle se compose d'un nombre considérable de poches ; les plus grosses communiquent entre elles et présentent sur leurs parois des cloisons incomplètes de poches secondaires. La forme des poches secondaires est celle de boyaux allongés, cylindriques, essentiellement irréguliers ; les cloisons de séparation sont en général minces. Sur les parois des loges principales on voit des pelotons graisseux, proéminant dans les cavités, et des épaississements fibreux au niveau de l'intersection des parois.

Le liquide contenu est très variable ; il est clair et séreux dans les loges petites et indépendantes ; dans les autres il est rouge et sanguinolent, et, dans quelques-unes, épais et de couleur chocolat foncé. L'opacité du contenu des loges principales rend bien compte du défaut de transparence de la tumeur. Le liquide présentait au microscope de nombreux leucocytes.

Obs. LXXII. — *Kyste séreux congénital de la paroi thoracique. — Extirpation ; guérison. — Examen histologique.* — Saujot (Hélène), âgée de huit mois et demi, nous est présentée à l'hôpital Trousseau en avril 1885.

Les parents sont bien portants ; ils ont une autre fille de vingt et un mois en bonne santé. Pour la dernière enfant, la grossesse a été régulière pendant toute sa durée ; l'accouchement se fit à terme.

Cette enfant porte sous l'aisselle gauche une tumeur très probablement congénitale, mais remarquée seulement par la mère depuis une dizaine de jours. Elle est allongée transversalement sur la paroi latérale gauche du thorax, à 2 centimètres environ au-dessous du creux axillaire ; ses dimensions sont de 6 à 8 centimètres de long sur 3 de haut. Elle est parfaitement mobile sur les parties profondes et la peau glisse facilement sur elle. Elle est lobulée ; sa consistance est molle ; en avant on y sent de petits grains kystiques résistants ; en arrière la mollesse est plus uniforme et la tumeur présente la consistance du lipome. La pression sur la tumeur est tout à fait indolente. On remarque que la peau qui la recouvre offre, lorsqu'on la regarde obliquement, un reflet bleuâtre.

Sur le reste du corps, l'enfant ne présente à noter qu'une petite

tache colorée sur la tête, qui fut remarquée deux ou trois jours après la naissance. Cette tache siège du côté droit, à l'union du temporal et de l'occipital, sur le milieu d'une ligne allant de l'occiput à l'oreille. Elle a les dimensions d'une pièce de 50 centimes; sa surface ne forme aucun relief ni aucune dépression; elle est exactement de niveau avec les parties voisines du cuir chevelu. La peau, sur cette tache, a une teinte foncée, d'un rouge cuivré; elle semble amincie et son aspect rappelle celui d'une cicatrice de brûlure. Elle est complètement dépourvue de poils; mais elle offre de fines aspérités, semblables à celles que forment sur toute la surface du cuir chevelu les follicules pilo-sébacés.

Cette enfant nous est ramenée à l'âge de onze mois; la tumeur a les mêmes caractères que précédemment; elle a seulement un peu augmenté de volume; ses dimensions n'atteignent pas celles du poing.

Opération, le 12 juin 1883. — Incision sur le grand axe de la tumeur et dissection de celle-ci. Drainage. Pansement antiseptique.

Guérison lente, entravée par le développement d'exsudats diphthéroïdes sur la plaie. Suppuration assez abondante.

L'enfant est revue quatre mois après l'opération; il reste une cicatricedéprimée et étoilée.

Examen de la tumeur. — Elle est formée par une masse polykystique, d'apparence spongieuse. Les cavités sont assez petites et leur volume ne dépasse guère celui d'un gros pois. Elles renferment, en général, un liquide citrin, transparent. Leur surface interne forme une sorte de trame réticulée; elle est lisse, brillante et d'aspect séreux. Les cloisons qui séparent les loges kystiques sont très minces et transparentes. La tumeur présente, tant à sa surface que dans son intérieur, une grande quantité de graisse. Elle était d'ailleurs tout entière dans le tissu adipeux sous-cutané et n'avait pas envahi les muscles sous-jacents.

Examen histologique. — Les parois kystiques, soumises à l'imprégnation au nitrate d'argent, montrent un revêtement endothélial comparable à celui des séreuses; les cellules endothéliales n'offrent pas de contours dentelés en jeu de patience; leur forme est, d'ailleurs, assez variable, et, en certains points, elles sont allongées et comme étirées, ce qui résulte sans doute d'une action mécanique: car c'est principalement au voisinage des plis de la paroi, aux

points où la membrane était mal tendue, que s'observe cette disposition.

Les coupes, faites sur des fragments durcis dans la liqueur de Müller, montrent des cavités kystiques nombreuses, de forme irrégulière et de dimensions variables. Elles présentent par places un revêtement endothélial qui, sur un grand nombre d'autres points, est desquamé.

Les loges kystiques contiennent souvent dans leur intérieur du sang en quantité variable. En bien des points, c'est dans les culs-de-sac de ces cavités que se voient des globules rouges. L'abondance de ces derniers fait qu'il est parfois impossible de décider si l'on est en présence d'un sinus sanguin ou d'une cavité kystique. Le stroma de la tumeur est formé de tissu conjonctif contenant une grande quantité de fibres élastiques. Le tissu adipeux s'y trouve en abondance, et pour cette raison les coupes faites dans les parties traitées par l'acide osmique sont moins favorables que les autres.

Les fibres musculaires lisses sont abondantes dans la tumeur. Dans les parois d'un grand nombre de loges kystiques elles constituent des faisceaux bien nets se présentant tantôt de profil, tantôt coupés en travers ou plus ou moins obliquement. Leur direction n'est pas très régulière ; toutefois, sur un certain nombre de loges, ces faisceaux forment dans les parois une couche continue dans laquelle la direction générale des fibres est assez uniforme (fig. 33, p. 302). Les faisceaux musculaires se rencontrent aussi dans l'épaisseur du tissu conjonctif, disséminés sans ordre apparent; toutefois, on ne peut savoir s'ils sont simplement dispersés dans la tumeur ou s'ils dépendent d'une paroi kystique voisine de la surface de la coupe. La richesse des parois kystiques en fibres musculaires lisses est, d'ailleurs, très inégale ; si quelques-unes ont une véritable enveloppe musculaire, il en est d'autres qui en sont absolument dépourvues, et lorsque la section est peu étendue, il est impossible de dire s'il s'agit d'une fente lymphatique ou d'une cavité kystique, d'autant plus que ces cavités sont parfois réduites, par suite de l'accolement de leurs parois, à de simples fentes.

Les vaisseaux sont abondants dans la tumeur; souvent ils sont très superficiels et peu distants de la lumière des cavités. On ne trouve pas de cavités remplies de leucocytes. Les coupes montrent quelques filets nerveux.

Les parois des loges offrent des contours très irréguliers; elles présentent des saillies, des enfoncements et des bourgeons papil-

laires qui proéminent dans la lumière des kystes et répondent à la coupe des cloisons incomplètes qu'on observe à leur surface interne; ce sont quelquefois de véritables végétations pédiculées qui contiennent des petits vaisseaux. Ces végétations procèdent uniquement de la paroi interne des loges kystiques, et la couche musculaire, lorsqu'elle existe, ne prend aucune part à leur structure (fig. 35, p. 304).

Obs. LXXIII. — *Kyste séreux congénital du thorax et du cou d'un volume énorme* (V. pl. VII et pl. VIII). — En janvier 1883, on me présente à l'hôpital Trousseau une petite fille âgée de quatre mois qui porte une des tumeurs les plus volumineuses que j'aie jamais vues, proportionnellement au corps de l'enfant. La mère, se trouvant dans une situation assez aisée, l'avait déjà fait voir à quelques médecins et elle m'apportait le diagnostic de hernie congénitale de tout le poumon droit ou d'ectopie pulmonaire, comme étant celui qui avait été formulé.

Au premier abord, en effet, on pouvait croire à une absence à peu près complète des côtes du même côté, car la tumeur recouvrant ces organes empêchait de les reconnaître. De plus, la tumeur présentant une mollesse extrême fuyait en partie là où on la comprimait, comme une tumeur très réductible. Je procédai dès lors à la recherche des caractères propres à une hernie pulmonaire. Or, d'une part, la percussion révélait une matité absolue dans toute la masse de la tumeur, et d'autre part, l'auscultation n'y faisait découvrir aucun bruit; il y avait absence complète du murmure vésiculaire de ce côté de la poitrine. Cette double constatation était plus que suffisante pour éloigner toute pensée d'ectopie pulmonaire.

Les divers caractères de la tumeur furent donc recherchés avec soin pour arriver à un diagnostic précis. Voici quelle était la physionomie clinique de la petite malade.

Vue par devant, la tumeur occupe toute la partie latérale droite du cou jusqu'à la mâchoire inférieure et elle remonte en arrière de l'oreille pour s'appliquer contre le crâne. De là, elle descend sur le thorax et recouvre, à partir du sternum, toute la paroi antérieure et latérale du côté droit; elle suit dans son développement le bord des fausses côtes qu'elle recouvre et qu'elle empêche de reconnaître; elle descend ainsi sur l'abdomen. Sa masse qui se prolonge du côté de l'aisselle éloigne entièrement le bras du tronc, et cet organe trouve une gouttière sur le kyste pour le recevoir. En arrière, la

tumeur recouvre aussi toute la paroi postérieure du thorax; elle s'engage sous l'omoplate qui est soulevée par elle, et vient enfin proéminer au-dessus de cet os sur la région latérale du cou. Le bras et l'omoplate, écartés du tronc, reposent sur elle comme sur un coussin.

Malgré cet énorme volume, la tumeur est limitée par des contours saillants et arrondis. La peau qui la recouvre n'offre aucune altération spéciale; elle n'est amincie en aucun point d'une manière particulière et n'a subi qu'une distension proportionnée au volume de la masse morbide. Elle laisse voir par transparence quelques rares veines sous-cutanées un peu développées, qui se dessinent sur la région antérieure principalement. Enfin, la peau glisse partout au-devant de la tumeur.

Le toucher fournit des indications importantes. En prenant avec la main les grands lobes qui se dessinent à la surface de la tumeur, on a la sensation d'une masse extrêmement molle, se réduisant comme une éponge fine, pleine d'eau, qu'on exprimerait doucement. Tout d'abord on n'aperçoit pas ce que devient le contenu; ce n'est qu'en examinant l'enfant du côté opposé à celui sur lequel on exerce la compression, c'est-à-dire en arrière si l'on comprime en avant, qu'on voit la tumeur se tendre et soulever l'omoplate, ou bien augmenter de volume dans la région cervicale. On peut d'ailleurs avec le concours des mains d'un aide empêcher le contenu de fuir ou bien lui imprimer une direction déterminée. On arrive par ce dernier procédé à découvrir dans la tumeur des parties fluctuantes et pleines d'un liquide qui doit être assez fluide. En outre, sous l'influence des cris et des efforts de l'enfant, le volume de la tumeur ne change pas; la mère l'avait observé et nous le constatons également. Donc la compression n'amène pas la réduction de la tumeur, en ce sens qu'on ne fait pénétrer aucune portion du contenu soit dans une cavité du tronc, soit dans l'appareil circulatoire; on déplace seulement le contenu dans la tumeur en produisant une tension supérieure dans les régions où arrive le liquide. De plus, par des pressions répétées en des points différents, on éprouve une résistance variable due à des poches qui problablement ne se vident pas, et d'un autre côté la main a la sensation de la résistance des parois de quelques loges. Enfin, la compression exercée assez longtemps permet d'atteindre en certains points les côtes, ce qui suffit pour montrer que le squelette est intact et complet.

Nulle part la tumeur ne paraît offrir de sensibilité quelconque. Les mouvements du membre supérieur sont très faciles, et l'enfant

les exécute tous aisément, à l'exception de l'adduction qui est très gênée par la présence de la tumeur. Rappelons que l'omoplate est rejetée sous la peau par la tumeur et que celle-ci s'engage sous sa face interne pour se développer en arrière, en haut et en bas, c'est-à-dire tout autour de cet os qui repose sur elle. La région scapulaire est d'ailleurs le seul point où la tumeur ne soit pas sous-cutanée.

En résumé : tumeur sous-cutanée, dépressible et formée d'une multitude de loges qui communiquent les unes avec les autres, au moins pour un certain nombre d'entre elles, mais non réductible dans le sens que l'on donne à ce mot. La consistance est celle des tumeurs kystiques congénitales.

Depuis la naissance, la tumeur a acquis un développement un peu plus considérable, mais elle était déjà volumineuse à la naissance; l'accouchement fut difficile et nécessita l'application du forceps.

Obs. LXXIV. — *Macrocheilie congénitale (hypertrophie partielle de la lèvre supérieure)* (V. fig. 42, p. 319). — Garré (Édouard), âgé de neuf mois, est porté à l'hôpital Trousseau, le 17 mars 1881.

Cet enfant est venu au monde avec une hypertrophie congénitale de la lèvre supérieure. Actuellement, la lèvre supérieure est augmentée de volume dans sa moitié latérale gauche jusqu'au delà de la ligne médiane, en regard de l'aile du nez du côté droit. L'augmentation de volume commence au niveau de la commissure gauche. A partir de là, l'hypertrophie va en augmentant pour atteindre son maximum au niveau de la narine droite. En ce point on peut estimer que la lèvre a trois fois le volume normal. Au delà l'hypertrophie va en décroissant et s'arrête au point ci-dessus indiqué. Dans le sens vertical la lèvre est plus longue qu'elle ne doit être.

L'augmentation de volume porte à la fois sur l'épaisseur et la longueur de la lèvre; celle-ci est plus large et plus longue dans la bouche où elle forme un petit repli. L'examen des différentes parties montre que la peau n'a pas changé d'aspect. Au toucher, elle est moins souple et plus épaisse que de l'autre côté. Cette épaisseur de la peau se révèle au niveau de son union avec la muqueuse buccale, où elle présente une consistance semi-cartilagineuse.

Du côté de la muqueuse buccale on remarque une augmentation d'épaisseur, et en même temps, une moins grande souplesse sur les parties profondes. Cette muqueuse n'a presque pas changé de couleur; mais, plus que la peau, elle a augmenté de volume et présente

une plus grande étendue que normalement. Elle forme un bourrelet qui fait saillie dans la cavité buccale en passant sous l'arcade alvéolo-dentaire dépourvue de dents. Il semble même que, par suite de ce prolapsus de la muqueuse, le sillon de sa réflexion soit moins haut que de l'autre côté.

Le frein de la lèvre supérieure est un peu hypertrophié. Quand on explore par la palpation cette lèvre épaissie, on n'y remarque pas de points plus durs les uns que les autres; on n'y rencontre pas non plus de glandes gonflées qui ont, en pareil cas, l'aspect de grains de blé. On n'y trouve pas de tumeurs collectées et kystiques. La lèvre présente une consistance plus ferme dans son ensemble.

Il n'y a pas la moindre dilatation veineuse ou artérielle. La circulation n'y paraît pas si active que normalement.

Cet état est absolument congénital et a frappé les parents, quand l'enfant est venu au monde. Il n'aurait pas augmenté depuis la naissance, sauf depuis quelques jours.

L'enfant ne porte pas sur le reste du corps d'autres difformités congénitales.

D'après la belle-sœur, qui conduit l'enfant, il n'y a pas d'affections congénitales dans la famille.

Opération. — La lèvre étant relevée, on fait sur la muqueuse une première incision à environ 3 millimètres de la peau, allant d'une commissure vers l'autre, puis une seconde incision aboutissant aux mêmes extrémités et circonscrivant ainsi un quartier de la lèvre qui est extirpé. Cautérisation au thermo-cautère pour favoriser la production du tissu fibreux. Les vaisseaux paraissent un peu dilatés. Le résultat définitif a été très satisfaisant.

Examen histologique. — Les coupes de la portion excisée, intéressant la muqueuse et les parties sous-jacentes, montrent les détails suivants. La muqueuse paraît tout à fait normale; il en est de même des faisceaux musculaires sectionnés dans diverses directions. Au milieu de ces faisceaux musculaires se voient des cavités de dimensions variables, les unes vides, les autres remplies plus ou moins par un réticulum fibrineux contenant quelques globules blancs et rouges. Un petit nombre de ces cavités sont volumineuses et présentent des bords dentelés et irréguliers; la plupart des autres sont plus petites et forment des fentes et des étoiles, et il est facile de trouver tous les intermédiaires entre ces diverses cavités et les véri-

tables espaces lymphatiques. La paroi conjonctive de ces cavités ne renferme pas de fibres lisses.

Les vaisseaux sanguins ne semblent pas dilatés ni plus volumineux qu'à l'état normal. Le tissu conjonctif présente en quelques points de petits foyers d'hyperplasie et de petits îlots d'éléments embryonnaires.

Obs. LXXV. — *Hypertrophie congénitale de la cuisse (lymphangiectasie)* (V. pl. IX). — De Wailly (Léon), âgé de 19 jours. Cet enfant est apporté à la consultation de l'hôpital Sainte-Eugénie, le 28 mai 1879.

Il présente une tuméfaction considérable de la cuisse gauche, existant depuis la naissance et ayant même rendu l'accouchement un peu difficile. Sur toute la circonférence de la cuisse, la peau est soulevée comme par un œdème énorme qui siégerait sous les téguments; la peau elle-même n'est pas distendue; elle est, au contraire, lâche et molle et présente des dépressions en godet dans les points où elle est retenue aux parties profondes. Ainsi soulevée, depuis le genou jusqu'à la racine du membre, la peau flotte autour de la cuisse à la manière d'une culotte de zouave. Au toucher, on reconnaît une grande finesse du tégument et la palpation donne une sensation de souplesse dans les parties sous-cutanées, comparable à celle d'une éponge fine gonflée d'eau. En certains points la peau est transparente et présente une teinte noire là où l'amincissement est le plus prononcé. Quand on prend la peau entre les doigts, elle paraît épaissie; mais cela tient à ce que la couche sous-cutanée est très hypertrophiée; quant à la peau, une preuve de son amincissement, c'est que les orifices des glandes sudoripares sont beaucoup plus visibles. Ajoutons que cette tuméfaction, dans laquelle il n'y a pas de noyaux indurés, ne gonfle pas par la toux de l'enfant ni par l'effort et qu'elle n'est pas non plus modifiée par la pression.

Une piqûre faite en un point transparent laisse écouler un liquide jaune doré, translucide, qui sort en jet d'abord, puis goutte à goutte en se coagulant.

Les jours suivants il s'écoula beaucoup de liquide par l'orifice de la piqûre.

Le 9 juin, la petite ouverture se ferma, en même temps qu'il se développait en ce point de la rougeur et du gonflement et que l'enfant était pris de fièvre et de vomissements.

Le 10 juin, l'enfant nous est ramené et l'on constate un érysipèle

sur la cuisse et sur la fesse; la rougeur se présente par plaques ou sous la forme d'un petit pointillé, comme dans la scarlatine.

12 juin. — L'érysipèle envahit le tronc. La rougeur est très vive par places; en certains points l'épiderme s'enlève et montre le derme avec un aspect noirâtre, hémorrhagique. Par la plaie résultant de la perte de substance à la peau il s'écoule un liquide jaune mélangé à du pus. On agrandit l'ouverture au bistouri.

Par la suite l'enfant guérit de son érysipèle, mais la tuméfaction de la cuisse resta dans le même état.

Obs. LXXVI. — *Hypertrophie congénitale des joues. — Angiomes cutanés* (V. fig. 44, p. 323). — Papon (Élise), âgée de dix mois, nous est présentée à l'hôpital Trousseau, le 13 mai 1885.

La mère est bien portante, le père tousse habituellement. Un premier enfant est mort à sept mois avec des convulsions, probablement de méningite tuberculeuse. Pour l'enfant qu'on nous présente, la grossesse avait été bonne, mais il y avait eu des vomissements continuels pendant les trois premiers mois; pas de traumatisme; pas de pertes. Depuis sa naissance l'enfant n'a pas fait de maladie, il a eu seulement un peu de diarrhée, et, pendant les trois premiers mois, une éruption cutanée qui disparut spontanément.

La figure de cet enfant présente un aspect un peu étrange; toutes les parties médianes de la face semblent petites : le nez, le menton et surtout l'orifice buccal. Au contraire, les yeux sont assez grands et les joues très développées; elles forment des saillies volumineuses, de consistance ferme et élastique, descendant jusqu'au niveau du menton et dépassant très notablement, sur les côtés, le plan déterminé par les tempes. A la palpation, on remarque une induration légère de toutes les parties constituantes des joues; mais surtout une épaisseur beaucoup plus grande de ces organes; la peau est épaissie et montre des traces de desquamation épidermique. Les parties sous-cutanées sont surtout épaissies et on ne peut vraiment savoir la part que les muscles prennent à l'hypertrophie, bien qu'elle paraisse réelle; la muqueuse buccale est normale.

La langue ne présente aucune altération, on ne trouve rien d'anormal sur le reste du corps, à l'exception de trois nævi. L'un d'eux forme sur le front, au-dessus de la partie interne du sourcil gauche, une petite tache vasculaire, large comme un petit haricot. Deux autres taches semblables existent, l'une au niveau de la fontanelle

antérieure, l'autre du côté droit, à la limite du front et du cuir chevelu.

Obs. LXXVII. — *Angiome profond du cou pris pour un kyste congénital; tentative d'extirpation; guérison.* — Deblan (Paul), âgé de sept ans et demi, salle Denonvilliers, n° 26, hôpital Trousseau.

Cet enfant porte sur la partie latérale gauche et postérieure du cou une tumeur profonde, qui fut remarquée par les parents dans le cours du premier mois de la vie. Elle est située sous la partie supérieure du sterno-mastoïdien; elle est molle, mal limitée. Elle semble en partie réductible; cependant elle l'est incomplètement : car lorsqu'on la comprime en un point, elle reparaît ailleurs. La fluctuation y est douteuse. Pas de dilatations veineuses périphériques, pas de nævi.

L'enfant ayant été suivi pendant quelque temps et la tumeur ayant augmenté notablement de volume, on décide l'extirpation, dans la pensée d'un kyste congénital.

Opération, le 2 avril 1884. — Une incision en V à sommet inférieur, descendant jusque dans le creux sus-claviculaire, met à nu l'aponévrose et le bord postérieur du sterno-mastoïdien. Ce bord est isolé avec la sonde cannelée, et la partie supérieure de la tumeur est ainsi progressivement décollée. En haut, on voit une disposition érectile très prononcée. En arrière, on constate que le bord du muscle est longé dans presque toute sa hauteur par une tumeur assez uniformément cylindrique, molle, réductible et bleuâtre, se reproduisant dès qu'on cesse la compression : c'est manifestement une poche veineuse, grosse comme le pouce environ, et qui plonge dans le creux sus-claviculaire. Elle a été isolée du bord antérieur du trapèze. Dans la dissection elle a été ouverte par deux ou trois coups de pointe; l'hémorrhagie considérable qui en est résultée a dû être arrêtée par des ligatures. L'opération en reste là. Pansement compressif à l'amadou et à l'alcool.

Quelques heures après, le pansement étant imbibé de sang est renouvelé; dès qu'il est levé, un jet de sang s'échappe de la plaie. Des écarteurs étant placés, on reconnaît que le sang vient des orifices de la grosse veine et de quelques petites veinules; des pinces hémostatiques sont appliquées et des ligatures sont faites. Pansement compressif. L'hémorrhagie est définitivement arrêtée.

A la suite de l'opération survint une réaction assez vive, avec suppuration abondante et fièvre, pendant une quinzaine de jours. La plaie resta longtemps blafarde, bien que badigeonnée pendant une semaine au perchlorure de fer. La cicatrisation se fit progressivement et la tumeur diminua graduellement par rétraction cicatricielle. Plus tard on ne constatait plus de traces de la tumeur vasculaire.

Obs. LXXVIII. — *Tumeur kystique du sein chez une enfant.* — Bonniface (Anna-Eugénie), âgée de sept ans, est entrée à l'hôpital, salle Sainte-Eugénie, lit n° 31, le 28 décembre 1877. Ses parents se portent bien; son grand-père paternel est mort d'une affection cardiaque ou thoracique, ses grands-parents maternels sont morts de vieillesse. Sur huit enfants, deux sont morts, l'un de coxalgie, l'autre de convulsions.

Celle-ci porte dans la région du sein droit, au-dessus du mamelon, et paraissant bien distincte de ce qui n'est que le rudiment de la glande mammaire, une tumeur qui offre les caractères suivants. Elle a la forme d'une plaque, d'un gâteau aplati, inégal et lobulé, présentant à sa circonférence la trace de dix à douze lobules. Cette tumeur, ayant l'étendue d'une pièce de cinq francs, est placée sous la peau et glisse parfaitement bien et dans tous les sens sur le muscle grand pectoral. Elle n'a donc aucune adhérence profonde. Du côté de la peau il n'y a d'adhérence qu'au centre de la tumeur. Aussi, si l'on vient à faire glisser la peau au-devant d'elle, on détermine des plis et un froncement manifeste.

Mais encore cette adhérence n'est-elle pas parfaite. Il en résulte qu'on ne peut pas considérer cette tumeur comme faisant ou ayant fait partie de la peau.

La consistance de la tumeur est assez grande. Quand on la prend dans ses grands diamètres, elle donne une sensation de résistance élastique. En certains points la transparence de la peau permet de reconnaître une coloration bleue. Au centre où elle adhère, il existe une coloration rosée et quelques petites plaques épidermiques; quoi qu'il en soit, la tumeur n'est pas douloureuse.

La pression dans tous les sens ne réveille aucune douleur Au dire de la mère, la tumeur ne daterait que de trois mois. Elle s'en est aperçue en débarbouillant l'enfant, et depuis elle a grossi.

Bref, tumeur sus-mammaire, lobulée, résistante, un peu adhérente à la peau, à marche lentement croissante.

Le 17 janvier 1878, la tumeur a été extirpée.

L'opération a été des plus simples: j'ai fait une incision à la peau et j'ai énucléé la tumeur: puis j'ai posé deux ou trois points de suture.

Trois jours après l'opération, l'enfant fut atteinte de diphthérie des plaies d'une façon assez sérieuse. On entrava le mal au moyen de pansements au perchlorure de fer et de cautérisations.

Enfin, le 14 février, l'enfant allait mieux: la plaie marchait vers la guérison, et quelques jours après elle sortait complètement guérie.

L'examen de la tumeur à l'œil nu montre qu'elle se compose d'une série de kystes. J'en compte au moins cinq ou six petits et un plus gros au centre. Le liquide contenu dans ces kystes a la couleur de vin de Madère trouble: il ressemble à du bouillon et contient de la graisse qu'on voit à sa surface comme des yeux sur le bouillon.

La face interne est aréolaire en certains endroits et communique par ses parties latérales avec des espèces de boyaux, des loges cylindriques. Dans un point on trouve une criblure aréolaire comparable à un état érectile.

INDEX BIBLIOGRAPHIQUE

I. — Kystes séreux congénitaux du cou

Redenbacher. — *De ranula sub lingua, speciali cum casu congenito.* Dissert. inaug., München, 1828. — Tumeur bilatérale.

Ebermaier. — *Casper's Wochenschrift,* 1836, s. 13. — Fille nouveau-née. Tumeur étendue d'une oreille à l'autre, descendant jusqu'à la partie supérieure de la poitrine. Liquide séreux, séro-sanguin, sanguin.

Wutzer. — *Casper's Wochenschrift,* 1836, n° 17, s. 257. — Enfant nouveau-né; tumeur d'une oreille à l'autre; dyspnée; mort à onze jours. Kystes multiples; contenu varié.

Vœlkers (de Lauenbourg). — *Hygroma cellulosum colli. Casper's Wochenschrift,* 1837, n° 44, s. 704. — Fille nouveau-née. Tumeur du côté droit; gêne de la respiration et de la déglutition. Incisions. Mort par accès de suffocation. Kystes multiples, s'étendant entre les muscles, jusqu'entre les ptérygoïdiens.

Ammon. — *Angeborene chirurgische Krankheiten,* Berlin, 1839, Taf. XIII, fig. 3, — d'après Heusinger. — Tumeur double; enfant d'un an.

Droste. — Holscher, *Hannœvr. Annalen,* 1839, Bd. IV, s. 295. — Kyste simple congénital du côté gauche.

Arnott. — *The London Medical Gazette,* march 16, 1839, vol. XXIII, p. 917. — Fille d'un mois; tumeur kystique congénitale, derrière le sterno-mastoïdien du côté gauche. Ponction; liquide séreux. Extirpation partielle; érysipèles.

C. Hawkins. — *On a peculiar form of congenital tumour of the neck. Medico-chirurg. Trans.,* may 28, 1839, t. XXII, p. 231.

I. Enfant de huit mois; kyste congénital du cou et de la joue du côté droit. Ponctions répétées; disparition après une année.

II. Enfant d'un an; tumeur congénitale de la joue et de la région parotidienne. Plusieurs loges, dont une donna un liquide clair à la ponction.

III. Enfant de onze semaines; tumeur du côté droit du cou; mort par accès de suffocation. Plusieurs centaines de kystes agglomérés, s'étendant autour de la carotide, de la jugulaire, du pneumogastrique et derrière le pharynx et l'œsophage, de l'apophyse basilaire jusqu'à la sixième vertèbre cervicale.

Il mentionne encore un cas de tumeur kystique congénitale de l'aisselle se prolongeant au cou et au bras, deux autres cas de kystes du cou et le cas précédent d'Arnott.

Nicod d'Arbendt. — *Observ. sur le goître des nouveau-nés, précédées d'un court exposé historique sur cette maladie. Bull. gén. de thérapeutique,* 1840, t. XIX, p. 54. — Cas douteux.

Henri (de Lisieux). — Cité par A. Bérard, *Des tumeurs de la parotide,* thèse de concours, 1841 ; — d'après Follin et Duplay, *Tr. de path. ext.,* t. V, p. 93. — Enfant de quatre ans, kyste congénital de la région parotidienne ; liquide séreux.

Otto. — *Monstrorum sexcentorum descriptio,* Vratisl., 1841, n° 585 ; — d'après Heusinger. — Tumeur double.

Wernher. — *Die angeborenen Kysten Hygrome und die ihnen verwandten Geschwülste.* Diss. inaug., Giessen, 1843. — Tumeur du côté gauche du cou chez un nouveau-né ; ouverture spontanée des kystes ; guérison.

Bruch. — *Zeitschr. f. rat. Med.,* Bd. 8, 1848 ; — d'après J. Arnold. — Kyste du côté droit.

Bednar. — *Die Krankheiten d. Neugebor.,* 1850 ; — d'après J. Arnold. — Kyste du côté gauche.

Adelmann. — *Ueber Balgkrœpfe. Walther und Ammon's Journ. der Chir. und Augenheilk.,* 1850, Bd. XI, s. 169.

Evans. — *Hydrocèle du cou survenue chez un nouveau-né ; guérison ;* cité par Bouchut, *Tr. prat. des maladies des nouveau-nés,* 2e éd., Paris, 1852. — Kyste congénital du côté droit, s'étendant du maxillaire à la clavicule. Liquide séreux. Traitement par le séton filiforme pendant six mois ; accidents graves.

J. Gilles. — *De hygromaticis cysticis congenitis deque novis quibusdam eorumdem exemplis quæ in collo et in regione sacrali observata sunt,* Bonn, 1852 ; — d'après *Arch. génér. de méd.,* 1853, p. 82. — Tumeur congénitale du côté gauche du cou ; ponction, ligature ; mort. Paroi du kyste semblable à une muqueuse ; deux loges communiquant par un canal étroit.

Lorain. — *Sur un enfant qui présentait, au moment de la naissance, des kystes multiples du cou. C. R. des séances de la Soc. de biologie,* mai 1853, p. 62. — Enfant à terme mort à huit jours ; tumeur énorme remontant jusqu'aux apophyses mastoïdes et descendant au niveau des mamelles. Quatre-vingts à cent loges à contenu varié ; altération des muscles. Examen microscopique du contenu des kystes par Robin.

— *Mémoire sur les kystes congénitaux du col. C. R. et Mém. de la Soc. de biol.,* 1854 ; Mémoires, p. 133.

I, p. 134 et *Gazette des hôpitaux,* 1er juill. 1854, n° 78, p. 310. — Garçon à terme ; kyste volumineux du côté droit du cou. Excision par Nélaton ; mort. Masse polykystique reposant sur les muscles prévertébraux.

II, p. 139. — Fœtus féminin de quatre mois, observé par Morgan (du

Kentucky) : tumeur plus grosse que la tête, étendue de la fontanelle postérieure à la deuxième ou troisième dorsale, limitée latéralement par les sterno-mastoïdiens. Loge principale avec cinq kystes accessoires.

Schuh. — *Pathol. u. Therap. d. Pseudoplas.*, 1854, — d'après J. Arnold.

N.-F. Virlet. — *Des kystes congénitaux du cou.* Thèse de Paris, 1854, n° 150.

E. Gurlt. — *Die Cystengeschwülste des Halses,* Berlin, 1855; — d'après *Gazette hebdomad.*, 11 juil. 1856, p. 503. — Tumeur bilatérale.

Broca. — *Bull. de la Soc. anatom.*, juin 1855, p. 240, et *Bull. de la Soc. de chir.*, 16 nov. 1859, t. X, p. 223. — Nouveau-né; tumeur volumineuse de la région cervicale gauche; asphyxie lente. Extirpation; dissection difficile. Mort trois semaines plus tard par épuisement. Kystes innombrables.

Roux (de Brignoles). — *Des kystes séreux du cou. Bull. de l'Acad. de méd.*, 10 juillet 1855, t. XX, p. 1110. — Une des observations est relative à une tumeur kystique congénitale, chez un garçon de trois mois, siégeant à la partie antérieure et au côté droit du cou. Incision; suppuration.

J. Roux (de Toulon). — *Injections iodées dans deux kystes congénitaux du cou. Bull. de l'Acad. de méd.*, 26 août 1855, t. XXI, p. 1057.

I. Enfant de huit jours; kyste du volume de la tête d'un fœtus à terme au côté gauche du cou. Ponction sous-cutanée, incision des cloisons au ténotome mousse, injection iodée, guérison.

II. Enfant de quinze mois; kyste volumineux du côté gauche. Même traitement, guérison.

Blachez. — *Kyste congénital du cou. Bull. de la Soc. anatom.*, mars 1856, p. 286. — Fœtus mort-né, tumeur volumineuse étendue du plancher buccal à la partie moyenne du sternum; parois séreuses; cloisons; mâchoire inférieure formée de deux moitiés non soudées flottant dans la paroi : parotides bien développées : vestiges de la glande sous-maxillaire droite; absence de la sous-maxillaire gauche et des sublinguales.

Debout. — *Des Kystes séreux congénitaux du cou et de leur traitement par les badigeonnages et les injections de teinture d'iode. Bull. gén. de thérapeut. méd. et chir.*, 1856, t. LI, p. 447. — Aucun fait nouveau.

E. Barthez. — *Kystes du col (Soc. méd. des hôpitaux). Union médicale,* 31 déc. 1857, p. 635. — Fille de trente-deux mois, tumeur congénitale d'un volume énorme, descendant au-devant de la poitrine; gêne de la respiration et de la déglutition; mort. Kystes agglomérés très nombreux, à contenu varié, entourant la trachée, l'œsophage, le pharynx. Tissu lardacé. Cellules épithéliales rappelant celles des vésicules du corps thyroïde qui faisait défaut.

Giraldès. — *Bull. de la Soc. de chir.*, 16 nov. 1859, t. X, p. 221, et 23 nov., p. 229. — Enfant de seize jours; kyste congénital, volumineux, du côté gauche du cou. Ponction, liquide sanguinolent.

Boinet, *Bull. de la Soc. de Chir.*, cite un cas semblable, traité avec succès par la ponction et l'injection iodée.

Guersant, Morel-Lavallée, Chassaignac. — *Ibid.*, p. 225 et 229.

Follin. — *Ibid.*, p. 230. — Nouveau-né; kyste énorme du côté droit du cou. Contenu séreux. Ponctions répétées.

Guersant. — *Bull. de la Soc. de chir.*, 1er févr. 1860; 2e série, t. Ier, p. 59. — Enfant de huit jours; kyste congénital de la région latérale droite du cou.

Sédillot. — *Bull. de la Soc. de chir.*, 22 févr. 1860; 2e série, t. Ier, p. 107. — Kyste congénital de la joue gauche et du cou : ponction et injection iodée à six mois; inflammation; ouverture par les caustiques; guérison.

Michel. — *Note sur certaines transformations du tissu érectile et caverneux. Gaz. méd. de Strasbourg,* 24 mars 1860, n° 3, p. 39. — Obs. I. Enfant de quelques mois; tumeur congénitale du côté droit du cou; extirpation. Kystes multiples. Tissu conjonctif et graisseux.

Fano. — *Union médicale,* 1861, p. 122. — Fille de un mois; kyste séreux congénital de la région sous-maxillaire gauche; ponction, injection iodée; guérison.

Storch. — *Journ. f. Kinderkrankh.*, 1861, Bd. XXXVII, — d'après J. Arnold. — Kyste du côté gauche du cou.

Jackson. — *Americ. Journ.*, LXXXI, jan. 1861, — d'après J. Arnold.

Berend. — *Med. centr. Zeit.*, XXX, 36, 1861, — d'après J. Arnold. — Kyste du côté droit.

Scholz. — *Wiener med. Wochenschr.*, XIII, 39, 40; 1863, — d'après J. Arnold. — Kyste du côté gauche.

T. Holmes. — *On congenital innocent tumours, their diagnosis and treatment. The Lancet,* may 21, 1864, p. 575; may 28, p. 605.

I. Enfant de quelques semaines; kyste du cou; ponction et injection iodée; mort.

II. Enfant de six semaines, kyste du cou étendu du sternum jusque sous la langue; flèches caustiques; mort.

III. Enfant de huit ans; kyste congénital au côté droit du cou; extirpation; masse polykystique adhérente aux muscles; guérison.

IV. Enfant de quatorze jours; tumeur de la partie postérieure de la tête et du cou; extirpation avec l'écraseur; guérison.

C. Williams. — *Sanguineous cyst or hæmatocele of the neck. The Lancet,* dec. 3, 1864, vol. II, p. 631. — Enfant de cinq mois; tumeur non remarquée à la naissance, située à droite; accroissement rapide. Ponction : liquide sanguin. Disparition.

J. Arnold. — *Zwei Fælle von Hygroma colli cysticum congenitum und deren fragliche Beziehung zu dem Ganglion intercaroticum. Virchow's Archiv f. path. Anatom.,* 1865, Bd. XXXIII, s. 209. — 2 obs.

A. Lücke. — *Beitræge zur Geschwulstlehre. Die Combinationen der cavernæ-*

sen Geschwülste und ihre Umwandlungen. — Virchow's Archiv f. path. Anat. 1865, Bd. XXXIII, s. 330.

I. Enfant de quatre jours; tumeur kystique au côté gauche du cou, étendue de la clavicule à la mâchoire, avec télangiectasie.

II. Enfant de quelques semaines. Tumeur congénitale allant de la clavicule à l'oreille du côté droit; télangiectasies. Autopsie : kystes multiples à contenu varié; tissu conjonctif avec fibres élastiques et fibres lisses; veines nombreuses et volumineuses.

Després et Lelong. — *Kyste congénital de la partie médiane et postérieure du cou. Bull. de la Soc. anat.,* févr. 1866, p. 59. — Fœtus de quatre ou cinq mois; kyste du volume du poing, multilobé, symétrique, étendu de la fontanelle postérieure jusqu'à la huitième ou neuvième vertèbre dorsale. Pas de trace de communication avec le canal vertébral.

E. Mossel. — *Des kystes séreux du cou.* Thèse de Paris, 1868, n° 194.

P. Boucher. — *Étude sur les kystes congénitaux du cou.* Thèse de Paris, 1868, n° 213.

J. Birkett. — *A contribution to the surgical pathology of sero-sanguineous cysts in the neck and axilla (Royal med. and surg. Soc.,* june 9, 1868). *The Med. Times and Gazette,* july 18, 1868, p. 79. — 3e cas : homme de vingt ans; tumeur observée peu après la naissance; située dans les régions cervicale et axillaire du côté droit.

Burow jun. — *Zur Lehre von den serœsen Halscysten. Langenbeck's Archiv f. klin. Chir.,* 1870-71, Bd. XII, s. 976; anal. in *Arch. gén. de méd.,* 1872, vol. II, p. 355. — Enfant de un an deux mois; kyste congénital à l'angle de la mâchoire du côté gauche. Ponction, drainage. Il cite un cas de Burow père dans lequel la mort suivit une tentative d'extirpation.

F. Trendelenburg. — *Vier Fælle von congenitalen Halscysten, mit Injection von Jodtinctur behandelt. Langenbeck's Archiv f. klin. Chir.,* 1871, Bd. XIII, s. 404; anal. in *Arch. gén. de méd.,* 1872, vol. II, p. 355.

I. Garçon de deux ans et demi; tumeur congénitale de la région sus-claviculaire droite. Trois ponctions avec injection iodée; mort. Kystes multiples.

II. Garçon de neuf jours; kyste de la fosse sus-claviculaire gauche. Trois ponctions avec injection iodée; guérison.

III. Garçon d'un jour; tumeur étendue de la clavicule au maxillaire avec prolongement dans l'aisselle. Une ponction simple et trois injections iodées; guérison.

IV. Fille; tumeur congénitale de la nuque, médiane, cervico-dorsale. Injection iodée; guérison.

W. Fifield (de Dorchester). — *The Boston med. and surg. Journ.,* 7 nov. 1872, p. 317; — d'après *Rev. des sciences méd.,* t. II, p. 356.

J. Hardie. — *On a congenital cystic tumour in the neck, successfully extirpated. The Lancet,* nov. 9, 1872, vol. II, p. 667. — Fille de cinq mois; kyste congénital du côté gauche. Essai infructueux d'électrolyse. Troubles de la respiration et de la déglutition. Extirpation, guérison après un érysi-

pèle. Kyste multiloculaire : aspect d'un rayon de miel ; connexions avec la gaine des gros vaisseaux.

W.-R. Mac-Mahon. — *Congenital cyst of the neck, or the hygromatous cyst of von Ammon. American Med. and surg. Reporter,* 27 juillet 1872, — d'après *Rev. des sciences méd.*, t. Ier, p. 340. — Kyste étendu d'une oreille à l'autre et du sternum au menton : accidents de voisinage. Incision palliative ; récidive deux mois après ; séton imbibé de teinture d'iode pendant dix jours. Guérison.

L. Monti (de Bologne). — *Bulletino delle Scienze Mediche ;* anal. in *The Lancet*, nov. 1, 1873, vol. II, p. 633. — Garçon ; tumeur volumineuse. Ponction : liquide sanguin ; inflammation ; ouverture large ; guérison.

Jabez Hogg. — *Congenital multilocular cyst in the neck of a child fourteen months old. Medic. Soc. of London,* nov. 24, 1873. *The Lancet,* dec. 6, 1873, vol. II, p. 812. — Kyste survenu très peu de temps après la naissance. Séton filiforme avec six fils de soie ; guérison.

A. Winiwarter. — *Ein Fall von angeborener Makroglossie combinirt mit Hygroma cysticum colli congenitum. Langenbeck's Archiv f. klin. Chir.,* 1874, Bd. XVI, s. 655. — Garçon de quatorze mois ; macroglossie et kyste congénital du côté gauche du cou. Extirpation de la langue avec l'anse galvanique ; mort douze jours après. Kystes conglomérés s'étendant autour du larynx et de la trachée.

Guillaumet. — *Kyste séreux congénital de la nuque et du cou chez un fœtus de quatre mois et demi. Bull. de la Soc. anat.*, juill. 1874, p. 582. — Kyste étendu de la bosse occipitale à la région dorsale au niveau de l'angle inférieur des omoplates, trois loges principales et une petite ; aucune communication avec le crâne et le rachis.

L.-F. Guérin. — *Des kystes congénitaux du cou et de leur traitement.* Thèse de Paris, 1876, n° 392.

Obs. VIII (Fano). — Garçon de onze mois ; kyste congénital de la région occipito-mastoïdienne gauche : deux ponctions avec injection iodée ; guérison.

Obs. IX (Tillaux). — Fille de deux ans ; kyste congénital de la région supérieure et latérale droite du cou ; la ponction fait découvrir une deuxième poche ; injection iodée ; guérison.

Obs. XIII. — Garçon nouveau-né observé dans les services de Tillaux et de Guéniot ; kyste du côté gauche du cou ; ponctions répétées.

Devalz. — *Kyste congénital du tissu cellulaire du cou guéri après deux ponctions successives par le trocart capillaire. Bull. et Mém. de la Soc. de chir.*, 29 nov. 1876, t. II, p. 762. — Enfant de six mois ; tumeur du côté gauche du cou passant en bas sous la clavicule pour tomber presque dans le creux de l'aisselle.

E. Bouchut. — *Tr. prat. des maladies des nouveau-nés,* 7e éd., Paris, 1878, p. 887.

I. Enfant de vingt et un jours : tumeur au côté gauche du cou, sous la mâchoire : kystes multiples.

II. Nouveau-né ; kyste de la région latérale et postérieure du cou, du côté droit, s'étendant de l'oreille à l'épaule.

V. Martone. — *Cisti sierose del collo. Annali clin. Ospedale incurabili,* anno II, 1877, juni ; — d'après *Centralbl. f. Chir.*, 1878, s. 165. — Enfant de deux ans et demi ; kyste congénital multiloculaire du côté droit du cou ; extirpation ; adhérence à la jugulaire interne ; guérison après un érysipèle.

L. Gosselin. — *Clinique chirurgicale de l'hôpital de la Charité,* 3e éd., Paris, 1879, t. III, p. 203. — Enfant de trois ans ; kyste sous-maxillaire du côté droit, remarqué quinze ou vingt jours après la naissance ; six ponctions en deux ans ; suppuration, drainage ; guérison.

E. Schwerin. — *Ein Fall von Tumor cystoides colli congenitus. Langenbeck's Archiv f. klin. Chir.*, 1879, Bd. XXIII. s. 430. — Fille nouveau-née ; tumeur de la partie antérieure du cou ; langue appliquée contre le palais ; impossibilité de l'alimentation par la bouche. Ponction de la tumeur sublinguale ; mort par épuisement. Kystes à contenu varié.

Parrot. — *Kyste séreux multiloculaire congénital; curieuses attaques de cyanose. Gazette des hôpitaux,* 13 janvier 1880, p. 34.

A. Zeller. — *Lymphangiectasia colli congenita.* Inaug. Dissert., Berlin, 1880 ; d'après Middeldorpf, *loco cit.* — Kyste du cou ; extirpation partielle ; mort par intoxication phéniquée. Contenu analogue à la lymphe, revêtement endothélial ; *canaux du suc* de Recklinghausen.

K.-N. Macdonald. — *Edinb. med. Journ.*, p. 690, février 1881 ; d'après *Rev. des Sciences méd.*, t. XVIII, p. 608. — Enfant né à terme ; kyste congénital du côté gauche, étendu de la nuque à l'épaule. Ponctions successives, suppuration ; mort au troisième mois de méningite ; pas de communication avec le crâne ; poche close avec des débris de cloisons fibreuses.

Fr. Treves. — *Dissection of a congenital hydrocele of the neck. Trans. of the Pathol. Soc. of London,* march 3, 1881, vol. XXII, p. 194. — Garçon né à terme ; tumeur énorme de la partie antérieure, symétrique ; 6 pouces de haut sur 8 de large ; langue refoulée contre le palais. Mort à trois semaines. Une grande loge avec de nombreux petits kystes ; muscles pâles et adhérents.

H.-H. Clutton. — *Saint-Thomas's Hospital Reports,* new series, vol. XI, 1881.

I. *Large vascular growth in the neck,* p. 48. — Fille de sept mois ; tumeur congénitale de la région sous-maxillaire droite, réductible par la pression ; langue volumineuse, sortant de la bouche ; vaisseaux dilatés ; gêne de la déglutition et de la respiration.

II. *Congenital hydrocele of the neck,* p. 52. — Enfant de deux ans ; tumeur congénitale au côté droit du cou. Contenu sanguin ; après ponction on sent une masse solide. Injection iodée répétée deux fois ; persistance d'un noyau d'induration.

S.-G. Shattock. — *Congenital tumour of the neck. Trans. of the Path. Soc. of London,* janv. 17, 1882 ; vol. XXXIII, p. 289. — Tumeur située au-devant du cou ; structure multiloculaire ; trabécules de cartilage hyalin ;

tissu acineux adénoïde reposant sur un tissu conjonctif jeune; épithélium glandulaire cubique.

J. Whitson. — *Case of hydrocele of neck* (*Med.-Chir. Soc. of Glasgow*, febr. 3, 1882). *The Lancet*, febr. 18, 1882; vol. I, p. 268. — Fille de sept ans; kyste du côté droit du cou, remarqué à l'âge de cinq mois, bilobé à cause du sterno-mastoïdien. Ponction, liquide très albumineux; récidive, incision, injection iodée, drainage; guérison.

Terrillon. — *Kystes de la région latérale droite du cou situés sous le sterno-mastoïdien et probablement d'origine ganglionnaire. Examen histologique des kystes. Extirpation. Guérison.* — *Bull. et Mém. de la Soc. de chir.*, 11 juill. 1883, t. IX. p. 598. — La nature congénitale n'est pas établie.

E. Müller. — *Zur Casuistik der Lymphangiome. Mittheil. aus der chirurg. Klinik zu Tübingen*, h. 3, p. 493; Tübingen, 1884; — d'après *Centralbl. f. Chir.*, 1885, s. 356. — Enfant de deux mois; lymphangiome kystique congénital de la joue gauche et de la lèvre supérieure; extirpation partielle.

J.-L. Baena. — *Des kystes séreux congénitaux du cou.* Thèse de Paris, 1884, n° 275.

Obs. XXI, p. 85 (Cazin). — Fille de six ans, kyste congénital du côté gauche; ponction.

Obs. XXIII, p. 92 (Cazin). — Enfant de sept ans; tumeur congénitale bilobée de la région sous-maxillaire droite. Dysphagie, dyspnée. Ponction de deux poches; récidive; drainage, suppuration. Mort.

Obs. XXXII, p. 110 (Cazin). — Fille de quatre ans; kyste congénital volumineux du côté gauche du cou. Ponction suivie d'accidents inflammatoires; extirpation. Guérison.

Obs. XXXIII, p. 116 (Cazin). — Garçon de cinq ans; kyste congénital de la région sous-maxillaire gauche. Extirpation.

J.-H. Morgan. — *Cysts of the neck* (*Med. Soc. of London*, dec. 1, 1884). *The Brit. Med. Journ.*, dec. 6, 1884; vol. II, p. 1141.

Weinlechner. — *Soc. império-royale des méd. de Vienne*, 22 mai 1885. *Semaine médicale*, 27 mai 1885, p. 189. — Kyste composé congénital chez un enfant; côté gauche du cou. Injections iodées. Mort. Kyste entre le pharynx et la colonne vertébrale; envahissement des muscles de la région.

Latouche. — *Kystes et tumeur fibro-kystique congénitale du cou. Rev. mensuelle des mal. de l'enfance*, sept. 1885, p. 415. — Garçon nouveau-né; tumeur du côté droit du cou; ponctions répétées; suppuration, drainage. Mort. Deux poches principales et masse aréolaire.

Observations personnelles LII à LXIII, p. 345 à 368.

II. — Kystes séreux congénitaux de diverses régions.

E. Anders. — *Jahrbuch für Kinderheilkunde*, Bd. XVI, s. 429; cité par Middeldorpf. — Tumeur congénitale au côté droit du thorax; poussées inflammatoires, issue spontanée de lymphe.

A.-M. Anderson. — *A Case of congenital multilocular cyst of the abdominal wall. The Brit. med. Journ.*, febr. 15, 1879, vol. I, p. 225. — Tumeur occupant la moitié droite de la paroi abdominale. Mort à vingt et un mois; autopsie; kyste multiloculaire.

Th. Anger. — *Bull. et Mém. de la Soc. de chir.*, 22 février 1882, t. VIII, p. 136. — Fille de cinq mois; tumeur congénitale de la face externe de la jambe et du dos du pied; aspect éléphantiasique; plusieurs kystes.

A.-E. Barker. — *Cysts containing clear fluid probably dilated lymphatic spaces. Trans. of the Pathol. Soc. of London*, march 20, 1883, vol. XXXIV, p. 304. — Enfant de deux ans; hypertrophie de l'extrémité inférieure droite; amputation; mort. Kyste du volume d'une noix dans le bassin; kyste un peu plus grand au voisinage du rein. Kyste plus petit à la racine du pénis.

E. v. Bergmann. — *Zur Diagnose der angeborenen Sacral-Geschwülste (Berliner medic. Gesellsch.), Berliner klinische Wochenschrift*, 1884, n° 48, s. 764. — Enfant d'un an; méningocèle très petite à travers les premières vertèbres sacrées divisées; petits kystes semblables aux kystes congénitaux du cou.

Bickersteth. — *Large subcutaneous Nævus in process of undergoing a peculiar Transformation. Monthly Journal of Edinburgh*, juin 1853; vol. XVI, p. 513; d'après Broca, *Tr. des Tumeurs*, t. II, p. 202. — Fille de dix-huit mois; tumeur érectile de la partie postérieure de l'épaule; ligature à ciel ouvert et excision d'une partie. Plusieurs cavités à contenu plus ou moins sanguin; parois lisses et brillantes; pas de communication avec les vaisseaux.

Billroth. — *Miltheilungen aus der chirurg. Klinik in Wien*, 1871-1876, s. 463 u. 582; cité par Middeldorpf. — Lymphangiomes chez des sujets jeunes; un cas à l'extrémité supérieure; trois cas à l'extrémité inférieure, dont un est rapporté par Gjorgjevic.

J. Birkett. — *A contribution to the surgical pathology of sero-sanguineous cysts in the neck and axilla (Roy. Med. and Surg. Soc.*, june 9, 1868). *The Med. Times and Gaz.*, july 18, 1868, p. 79.

2e cas : enfant de sept ans; tumeur existant depuis six ans dans l'aisselle droite et la région sous-scapulaire. Dans le 1er cas, la tumeur axillaire, extirpée avec succès chez un homme de vingt-huit ans, est sans doute un kyste congénital.

Bollinger. — *Chylangiome kystique de l'iléon chez un enfant;* d'après *Rev. médic. francaise et étrangère*, 9 janv. 1886, p. 63. — Fillette de cinq ans; symptômes de rétrécissement de l'intestin. Kyste implanté sur la paroi de l'intestin grêle; paroi séreuse; contenu chyleux.

A. Bryk (de Cracovie). — *Ulcerœses Lymphangiom der Füsse (Elephantiasis lymphorrhagica). Metastatische Lymphangiome der Haut der Unterschenkel, der oberen Extremitæten und der Schleimhaut der Gaumenrachenpartieen. Langenbeck's Archiv f. klin. Chir.*, 1879, Bd. XXIV, s. 273. — Homme de vingt-six ans; éléphantiasis des pieds depuis l'enfance; lymphangiomes multiples.

N. Davies Colley. — *Congenital fibro-sarcomatous tumour of back. Trans. of the Pathol. Soc. of London,* april 15, 1884, vol. XXXV, p. 382. — Jeune homme de seize ans; tumeur congénitale, pédiculée, de la quatrième à la dixième vertèbre dorsale. Extirpation. Stroma fibreux comparé à la mamelle atrophiée; loges agglomérées, à parois lisses contenant des corps ovoïdes, avec des cellules fusiformes et peut-être des fibres lisses.

Deguise (fils). — *Kystes multiples de la paroi abdominale. Bull. de la Soc. de chir.,* 28 avril 1858; t. VIII, p. 459; et **Broca,** *Tr. des tumeurs,* t. II, p. 56. — Jeune homme de dix-huit ans; tumeur congénitale de la paroi abdominale, diagnostiquée lipome. Opération. Myriades de kystes à contenu très divers, séparés par un tissu fibreux et fibro-plastique.

Fisher. — *Lymphangioma cysticum cavernosum congenitum. Langenbeck's Archiv f. klin. Chir.,* 1871, Bd. XII, s. 846. — Fille de trois ans et demi; tumeur congénitale à la fesse droite. Extirpation; guérison. Examen par Waldeyer; kystes à revêtement endothélial.

H. Fischer. — *Der Riesenwuchs (Mittheil. aus der kœnigl. chirurg. Klinik zu Breslau). Deutsche Zeitschrift f. Chirurgie,* 1880, Bd. XII, s. 22. — Garçon de trois ans neuf mois; hypertrophie congénitale du membre inférieur gauche; deux tumeurs situées à la malléole interne et à la partie interne supérieure de la cuisse. Extirpation; guérison. Cavités multiples, contenu lymphatique, endothélium.

Vl. Gjorgjevic. — *Ueber Lymphorrhoe und Lymphangiome. Langenbeck's Archiv f. klin. Chir.,* 1871, Bd. XII, s. 641.

I. *Tumor cavernosus lymphaticus,* s. 646. — Lymphangiome dont la nature congénitale est incertaine.

II. *Fall von Lymphangioma cavernosum adnatum bei einem 2 Monaten alten Knaben.* — Tumeur congénitale siégeant sur le côté droit du thorax et la région lombaire; ponction, contenu lymphatique; récidive; deuxième ponction, érysipèle.

Giraldès. — Observation de Coulon. *Tumeur du siège (kyste séro-sanguin). Gaz. hebdomad.,* 18 janv. 1861, p. 36. — Fille de treize jours; tumeur coccygienne. Surface interne lisse; aspect réticulé de la surface interne du cœur. Dans les parois, tissu conjonctif avec fibres élastiques.

J.-L. Green. — *Congenital multiple lymphangiectasia. The medical Record,* New-York, 1880, vol. 17, p. 636. — Garçon né à huit mois; grande tumeur kystique sous la partie postérieure du bassin; deux autres kystes indépendants à la partie antérieure de la région abdominale; liquide séreux; ponction avec injection iodée.

Guersant. — Warmont et Verneuil, *Sur les kystes développés dans les tumeurs érectiles veineuses enflammées. Gaz. hebdomad.,* 1er juin 1855, p. 398. — Garçon de trois ans; tumeur congénitale au niveau du bord antérieur de l'aisselle. Extirpation. Kystes multiples; contenu variable, séreux ou sanguin; aspect comparable à celui des oreillettes du cœur; tissu fibreux avec fibres lisses.

Lawrence. — Cité par Paget, *On tumours,* London, 1853, p. 285; — d'après

Broca, *Tr. des Tumeurs*, t. II, p. 56. — Kyste multiloculaire congénital situé sur le côté d'un enfant.

A. Lücke. — *Beitræge zur Geschwulstlehre. Die Combinationen der cavernæsen Geschwülste und ihre Umwandlungen. Virchow's Archiv f. path. Anat.*, 1865, Bd. XXXIII, s. 330. — Garçon de quatorze ans; depuis la première enfance, tumeur située à l'angle interne et supérieur de l'omoplate. Extirpation; kyste à contenu sanguin.

— *Die Lehre von den Geschwülsten in anatomischer und klinischer Beziehung. Handb. der allgemeinen und speciellen Chirurgie v. Pitha und Billroth*, Bd. II, Abth. 1, s. 284. — Enfant de sept semaines; tumeur congénitale de l'aisselle droite, étendue à la paroi thoracique; taches télangiectasiques. Examen par Klebs; loges multiples à contenu varié; cavités sanguines communiquant avec la veine sous-clavière.

G. Middeldorpf. — *Ueber Lymphangioma cavernosum. Langenbeck's Archiv f. klin. Chir.*, 1885, Bd. XXXI, s. 595. — Fille de seize ans; tumeur datant de l'enfance, située entre le grand trochanter et l'épine iliaque antéro-supérieure du côté droit. Extirpation. Tissu caverneux; loges multiples; endothélium; tissu conjonctif jeune.

Morel-Lavallée. — *Bull. de la Soc. de Chir.*, 23 nov. 1859, t. X, p. 229. — Kyste congénital de l'épaule droite trouvé à l'autopsie, apparence fibro-musculaire; aspect des cavités cardiaques.

E. Müller. — *Zur Casuistik der Lymphangiome. Mittheil aus der chirurg. Klinik zu Tübingen*, h. 3, s. 493; Tübingen, 1884; — d'après *Centralbl. f. Chir.*, 1885, s. 356.

I. Enfant de huit ans; lymphangiome caverneux congénital, situé au côté interne du fémur, depuis la région inguinale presque jusqu'au genou. Excision.

II. Enfant d'un an. Lymphangiome kystique congénital du côté droit, étendu du creux axillaire jusqu'au bassin. Extirpation, collapsus, mort rapide.

Pilate (d'Orléans). — *Kyste multiloculaire complexe de la région axillaire, enlevé chez un enfant de deux ans et demi. Bull. et Mém. de la Soc. de chir.*, 18 déc. 1878, t. IV, p. 815. — Tumeur sous le bras gauche, remarquée dans la première année; dimensions de la tête d'un nouveau-né; siège sur la paroi thoracique, la fosse sous-scapulaire, remontant jusqu'à la clavicule. Extirpation; kystes très nombreux; examen par Gombault : tissu fibreux, fibro-cartilage.

O. Pinner. — *Ein Fall von Lymphangioma cystoides der Brust. Centralbl. f. Chir.*, 1880, Bd. IX, s. 177. — Garçon de quatre ans; tumeur congénitale sous-axillaire du côté gauche; plusieurs loges à contenu varié; guérison après deux ponctions suivies d'injection de chlorure de zinc à 3 p. 100.

Reichel. — *Angeborenes Lymphangioma cavernosum cysticum bei einem 1 Jahr 5 Monate alten Kinde. Virchow's Archiv f. path. Anat.*, 1869, Bd. XLVI, s. 497. — Tumeur congénitale du siège, du côté gauche, au voisinage du scrotum; liquide séreux. Extirpation au galvano-cautère;

mort treize jours après. Kystes agglomérés. Examen par Waldeyer: endothélium lymphatique caractéristique.

G. Wegner. — *Ueber Lymphangiome. Langenbeck's Archiv f. klin. Chir.*, 1877, Bd. XX, s. 641.

S. 774. — Garçon de neuf mois; tumeur congénitale au côté droit du thorax. Extirpation. Lymphangiome.

A. Weichselbaum. — *Eine seltene Geschwulstform des Mesenteriums (Chylangioma cavernosum). Virchow's Archiv,* 1875, Bd. LXIV, s. 145. — Tumeur trouvée chez un homme de quatre-vingts ans, mais comparable au cas de Bollinger.

Observations personnelles LXIV à LXXIII, p. 371 à 384.

QUATRIÈME PARTIE

KYSTES CONGÉNITAUX DIVERS

Cette quatrième partie comprend des faits très dissemblables. Parmi les kystes variés qui la composent, il en est un certain nombre qui appartiennent selon toute probabilité aux kystes mucoïdes : quelques kystes du plancher buccal ou de la langue sont dans ce cas; mais comme ces faits sont peu communs et que leur étude est encore peu avancée, nous avons cru plus naturel de les décrire à côté des grenouillettes congénitales, qui se rangent légitimement dans cette quatrième partie.

Une seconde série de tumeurs est formée de kystes qui possèdent des caractères tout à fait distincts et qui ne pourraient en aucune façon trouver leur place dans les trois classes de néoplasmes que nous avons successivement étudiées. Tels sont notamment les kystes dérivés des cavités séreuses. Tels sont aussi les kystes glandulaires congénitaux, tout à fait comparables à ceux de l'adulte. C'est encore à ce groupe qu'appartiennent les kystes développés dans des portions de cavités naturelles anormalement isolées ou transformées en kystes : les hydronéphroses congénitales, les hydropisies des follicules de de Graaf font partie de cette dernière catégorie.

Enfin, certaines tumeurs kystiques congénitales restent indéterminées quant à leur nature et méritent au moins une mention. Nous en trouverons quelques cas isolés dans les divers

organes que nous allons passer en revue. Mais c'est principalement la région du siège qui nous en offrira de nombreux cas d'exemples. En effet, parmi les tumeurs congénitales de cette région, la plupart des faits anciens et un certain nombre plus récents n'ont pu être étudiés anatomiquement, ou l'examen qui a été pratiqué n'a pas révélé leur véritable nature. Nous donnerons simplement l'indication des faits de ce genre et nous résumerons à ce propos les principaux caractères des tumeurs kystiques congénitales du siège, en nous efforçant de faire ressortir les analogies qu'elles présentent entre elles et les affinités qui les unissent, malgré leur apparente variété. On comprend, d'après cela, la nécessité qui nous a été imposée d'abandonner pour la description de tous ces kystes l'ordre déterminé par la nature même de ces tumeurs. L'étude qui va suivre comprend l'examen de ce groupe de productions dans les diverses régions et les différents appareils de l'économie.

CHAPITRE PREMIER

KYSTES DÉRIVÉS DE CAVITÉS SÉREUSES

I. *Kystes dérivés du péritoine.*

Nous avons déjà signalé, à propos des kystes séreux congénitaux, une catégorie de kystes qu'il importe de ne point confondre avec eux : nous voulons parler de ceux dont l'origine réside dans une portion de membrane séreuse, isolée de la cavité principale, et résultant d'une malformation ou tout au moins d'une imperfection du développement.

Les *kystes du cordon spermatique* appartiennent à cette catégorie. Il est généralement admis aujourd'hui que ces kystes se développent dans les débris du canal péritonéo-vaginal qui fait communiquer chez le fœtus la vaginale avec la grande cavité du péritoine. Nous verrons que certains kystes, voisins de l'épididyme, peuvent recevoir une explication différente et dérivent peut-être de quelques restes du corps de Wolff. Mais pour ceux des autres parties du cordon, la première interprétation convient seule, et d'ailleurs les débris du conduit séreux ont été constatés fréquemment dans l'épaisseur du cordon. C'est une opinion classique; nous en avons déjà parlé en comparant la persistance de ces débris d'une membrane de revêtement à l'enclavement du tégument cutané qui donne naissance aux kystes dermoïdes. C'est d'ailleurs le seul côté qui nous intéresse dans l'histoire des kystes du cordon et nous ne nous appesantirons pas davantage sur une étude faite dans tous les traités de chirurgie.

Nous ajouterons seulement qu'on observe quelque chose d'analogue dans le sexe féminin. Le diverticule péritonéal qui,

chez le fœtus, constitue le canal de Nuck, peut persister chez l'adulte et subir la transformation kystique en donnant lieu à l'*hydrocèle de la femme.*

Enfin on a encore fait intervenir dans la formation de certains kystes de la cuisse l'existence anormale de prolongements congénitaux du péritoine [1].

II. *Méningocèles enkystées.*

Une autre catégorie de kystes congénitaux dérivés de cavités séreuses est constituée par les sacs d'hydroméningocèles, isolés de la cavité arachnoïdienne par oblitération secondaire de la poche. Les faits de ce genre sont certainement très rares. On sait que quelques auteurs avaient autrefois rattaché au spina bifida toutes les tumeurs congénitales développées au niveau du rachis, principalement à la nuque et à l'extrémité inférieure de la colonne vertébrale : cette opinion exclusive est aujourd'hui abandonnée. Nous rappellerons seulement que, dans les méningocèles spinales ou crâniennes, il existe parfois un pédicule assez resserré et une communication très étroite avec le crâne ou le rachis, en sorte qu'on s'explique aisément la séparation complète. L'observation LXXXVII fournit un exemple de spina bifida présentant cette particularité. Atlee [2] a observé à la nuque une semblable tumeur, qui paraissait bien indépendante et isolée, et il rapproche ce fait d'un cas de Billroth dans lequel la poche ne présentait aucune communication avec la cavité rachidienne. Mais ces observations cliniques ne sont pas suffisantes pour permettre de conclure à des kystes dérivés de la cavité arachnoïdienne : car elles n'établis-

1. Michel (de Charleston), *Excision of a large Femoral Cyst; Genetic origin of such cysts from Congenital Peritoneal Pouches. The Amer. Journ. of the med. Sciences,* 1879, jan., new series, vol. LXXVII, p. 78.

2. L.-W. Atlee, *A case of congenital Cyst of the back of the head with serous contents, its cavity unconnected with that of the skull. The Amer. Journ. of the Med. Sc.,* jan. 1883, vol. LXXXV, p. 124.

sent pas s'il s'agit simplement d'une hydroméningocèle ou si quelque portion du système nerveux ne pénètre pas dans la tumeur[1].

Il existe néanmoins un petit nombre de faits qui semblent se rapporter à des poches de méningocèles enkystées. Virchow en cite quelques exemples à propos du spina bifida[2]. On a encore invoqué cette pathogénie pour certains kystes séreux de l'orbite.

1. Wernher parle de méningo-encéphalocèles qui se seraient isolées du cerveau. Wernher, *Cysten über der grossen Fontanelle, aus abgeschnürten Meningo-Encephalocelen entstanden. Deutsche Zeitschr. f. Chir.*, Bd. VIII, s. 507; — d'après *Centralbl. f. Chir.*, 1878, s. 383.

2. Virchow, *Pathol. des tumeurs*, trad. franç. par Aronssohn, t. Ier, p. 188 et 189; Paris, 1867.

CHAPITRE II

KYSTES DE L'APPAREIL VISUEL

I. *Kystes des paupières.*

Parmi les kystes congénitaux développés aux dépens de l'appareil visuel, nous signalerons en premier lieu les kystes des paupières, que l'on doit peut-être classer dans les lymphangiomes comme Michel en a décrit dans ces organes[1].

H. Armaignac. — *Kystes graisseux des deux paupières, d'origine congénitale, en grande partie résorbés spontanément. Extirpation; guérison.* — *Revue clin. d'oculistique,* avril 1884, n° 4, p. 86; — d'après la *Rev. génér. d'ophthalmologie,* 1884, t. III, n° 7, p. 323.

II. *Tumeur lacrymale.*

La tumeur lacrymale existe parfois à l'état congénital. Dolbeau l'a vue produite par une imperforation du canal nasal.

Dolbeau. — *Bull. de la Soc. anat.,* avril 1864, p. 132.
Dehenne. — *Tumeur lacrymale congénitale. Soc. franç. d'ophthalmol.,* p. 104; — d'après la *Rev. génér. d'ophthalmol.,* 1884, t. III, n° 1, p. 42.

III. *Kystes séreux de l'orbite avec microphthalmie ou anophthalmie.*

Dans la cavité orbitaire nous connaissons déjà les kystes dermoïdes et les kystes séreux attribués à des méningocèles isolées.

1. *Von Græfe und Sæmish, Handbuch der gesammten Augenheilkunde,* Bd. IV, s. 422, Leipzig, 1876.

On y rencontre encore une variété particulière de kystes congénitaux qui se relient étroitement aux arrêts de développement du globe de l'œil. Ce sont des kystes à contenu séreux qui siègent au-dessous du bulbe oculaire et viennent faire saillie sous la paupière inférieure.

Ils s'observent plus fréquemment à droite qu'à gauche ; mais souvent aussi ils existent des deux côtés à la fois. Ils sont situés constamment entre le globe de l'œil, d'une part, et la paroi inférieure ou interne de l'orbite, d'autre part. Ils forment sous la peau une tumeur arrondie, légèrement bleuâtre. En raison du développement que prend la paupière inférieure soulevée par la tumeur, la fente palpébrale correspondante est rétrécie et incurvée de manière à présenter une convexité tournée en haut.

Ces kystes sont toujours associés à quelque vice de conformation du globe oculaire : microphthalmie ou anophthalmie. Il convient de remarquer que l'anophthalmie vraie paraît tout à fait exceptionnelle : le plus souvent il existe tout au moins un rudiment de bulbe oculaire, parfois impossible à reconnaître, il est vrai, par l'exploration clinique, mais ordinairement rencontré sur les quelques pièces anatomiques dont on a pu faire un examen suffisant. Il s'agit donc, dans la plupart des cas, d'une anophthalmie apparente, ce que l'on a proposé d'appeler cryptophthalmie. De plus, l'œil rudimentaire peut encore être le siège d'autres anomalies, notamment la persistance de la fente optique entraînant le coloboma du plancher oculaire (Snell, Reuss, Kundrat); on sait d'ailleurs que ce coloboma accompagne assez fréquemment la microphthalmie simple, indépendante de toute formation kystique. Lorsque la lésion est unilatérale, l'œil opposé n'est pas toujours exempt d'anomalie. Enfin, le cerveau offre parfois aussi quelque imperfection, et Kundrat insiste particulièrement sur les relations qui existent entre les malformations des vésicules cérébrales et celles des vésicules oculaires primitives.

L'anatomie pathologique de ces kystes orbitaires présente encore bien des lacunes ; nous aurons principalement recours à la description détaillée qu'en a donnée Kundrat sur un sujet qui portait cette malformation des deux côtés.

Par suite du petit volume du globe de l'œil, le sac conjonctival, considérablement réduit, représente simplement une sorte d'entonnoir plus ou moins profond dans lequel on pénètre directement par la fente palpébrale. Dans ce cul-de-sac proémine inférieurement la face supérieure bombée de la tumeur kystique. Au fond de l'infundibulum se trouve l'œil rudimentaire, qui tantôt renferme à peu près toutes les parties constituantes de l'œil normal, tantôt présente un cristallin volumineux et arrondi, remplissant presque toute la cavité du globe et laissant seulement une place très restreinte au corps vitré ; d'autres fois enfin, l'œil est réduit à quelques vestiges, à une petite masse pigmentée, adhérente en un point de la tumeur kystique, qui ne peut être découverte que par un examen attentif.

La masse kystique est accolée à l'œil rudimentaire qu'elle refoule en haut et en arrière ; elle lui adhère directement ou par un pédicule (Talko) ; elle se confond avec lui dans les cas de coloboma et on trouve alors, comme sur la pièce de Kundrat, de petites cavités kystiques au milieu d'une substance gélatineuse qui se continue par la fente optique avec le rudiment du corps vitré. Dans ce dernier fait, l'examen histologique, malgré l'état de conservation imparfaite de la pièce, permit de constater l'existence d'un épithélium cylindrique en quelques parties des poches kystiques ; les parois renfermaient un tissu gliomateux ; la substance interposée aux cavités kystiques consistait en un stroma embryonnaire.

La pathogénie de ces kystes orbitaires est encore pleine d'obscurités. Talko estime qu'ils sont tout à fait indépendants du globe de l'œil et que, si ce dernier est frappé de quelque malformation, elle doit être considérée comme un phénomène

secondaire, résultant seulement de la gêne apportée au développement de l'organe par la présence de la tumeur. Cette opinion est conforme à celle de Hoyer, d'après laquelle les kystes résultent d'un étranglement de la partie supérieure du sac lacrymal dans la fourche lacrymale, par un mécanisme d'enclavement. Mais cette théorie soulève des objections sérieuses; les malformations du bulbe oculaire sont trop constantes, ses connexions avec la tumeur sont trop fréquentes et trop intimes pour qu'on puisse établir une indépendance complète entre le développement de l'œil et celui des kystes. En effet, tandis que ces tumeurs présentent avec la paupière une séparation nette, elles sont le plus souvent adhérentes au bulbe oculaire ou lui sont rattachées par un pédicule, en sorte qu'il est impossible de ne pas admettre une relation entre les kystes et le globe de l'œil. D'autre part, la situation constante de la production anormale au niveau de la fente optique et la persistance de cette fente dans certains cas ont conduit à rechercher l'origine des kystes dans l'évolution de cette fente même, et par suite à rattacher leur pathogénie au coloboma du plancher oculaire ou au développement du corps vitré.

L'opinion de Van Duyse est inspirée par ces données. Pour cet auteur, la tumeur résulte d'un coloboma enkysté. Des faits assez nombreux[1] montrent les états intermédiaires entre le coloboma simple et la formation de vésicules kystiques, dans les parois desquelles on a même retrouvé la rétine et la choroïde (Wallmann). Kundrat, tout en admettant une variété d'ectasie du bulbe oculaire consistant dans un kyste colobomateux, pense néanmoins que cette interprétation ne convient pas à tous les cas, en particulier au fait qu'il rapporte. Pour lui, il s'agirait de la transformation kystique d'une portion de la vésicule oculaire primitive qui se serait invaginée à travers la fente optique dans le tissu embryonnaire. Il considère l'arrêt

1. V. les faits cités par Van Duyse, *loco cit.*, p. 163 et suiv.

de développement du corps vitré et l'obstacle à la formation de la fente optique comme le phénomène primitif, auquel vient s'ajouter secondairement une sorte d'excroissance ou de végétation du tissu rétinien.

Enfin, on admet aussi que certains kystes orbitaires doivent être attribués à une hydrophthalmie congénitale avec dégénérescence cystoïde du bulbe oculaire. Manz accepte cette pathogénie pour certains cas et rappelle les faits de Pflüger et de Sæmish qui peuvent s'interpréter de cette manière. Un cas de Sogliano, cité par Wecker, rentre peut-être aussi dans cette catégorie.

En somme, la lumière n'est pas faite sur la genèse de ces tumeurs. Il est d'ailleurs vraisemblable que les faits ne sont pas toujours simples; ainsi, sur une des pièces de Kundrat il y avait dans la masse un petit noyau cartilagineux. Il est possible qu'il se produise parfois des combinaisons de formations kystiques, dans les tumeurs complexes de l'orbite dont nous avons cité deux exemples à propos des kystes dermoïdes (Lawson, Brœer et Weigert); de ces faits on peut rapprocher une observation de Holmes se rapportant à une tumeur polykystique extirpée de l'orbite [1].

INDEX BIBLIOGRAPHIQUE

R. Berlin. — In A. Græfe und T. Sæmish, *Handb. der gesammten Augenheilkunde,* Bd. VI, 4 Theil, Leipzig, 1880, s. 685.

1. Holmes, *Congenital tumour removed from the orbit. Trans. of the Pathol. Soc. of London,* april 7, 1863, vol. XIV, p. 248.

Van Duyse. — *Le coloboma de l'œil et le kyste séreux congénital de l'orbite. Ann. d'oculistique,* 1881, t. LXXXVI, p. 144.

Jabez Hogg. — *Arrested development of eyeball* (*Medical Soc. of London,* nov. 24, 1873). *The Lancet,* dec. 6, 1873, vol. II, p. 812.

Kundrat. — *Ueber die angeborenen Cysten im unteren Augenlide. Mikrophthalmie und Anophthalmie. — Wiener medizin. Blætter,* 1885, 17 dez., n° 51, s. 1558; 24 dez., n° 52, s. 1592; 1886, 21 jæn., n° 3, s. 65.

W. Manz. — *Zwei Fælle von Mikrophthalmus congenitus nebst Bemerkungen über die cystoide Degeneration des fœtalen Bulbus. Arch. f. Ophthalmol.,* 1881, Bd. XXVI, s. 154.

Von Reuss. — Soc. império-royale des médecins de Vienne, 23 janv. 1885; d'après la *Semaine médicale,* 28 janv. 1885, n° 4, p. 34. V. aussi *ibid.,* p. 41 et 57.

— Soc. império-royale des médecins de Vienne, 27 mars 1885; d'après la *Semaine médicale,* 1er avril 1885, n° 13, p. 106.

S. Snell. — *Cases of congenital defects* (*Ophthalmol. Soc. of the united Kingdom,* july 4, 1884). *The Brit. Med. Journ.,* july 19, 1884, vol. II, p. 122. — cas 1 et 2.

A. Strebitzky. — *Klinische Monatsblatter f. Augenheilkunde,* 1881, Bd. XIX, s. 423. — anal. in *Ann. d'oculistique,* 1881, t. LXXXVI, p. 267.

Talko. — *Klin. Monatsbl. f. Augenheilk.,* 1877, Bd. XV, s. 137, et *Medycyna,* 4 sept. 1876, n° 37, — d'après Van Duyse.

— *Gazeta Lekarska* et *Klin. Monatsbl.* — d'après Van Duyse, 4 cas.

— *Bericht über die 12te Versammlung der ophthalm. Ges., Heidelberg,* 1879, p. 105, — et *Ann. d'oculistique,* 1880, t. LXXXIII, p. 176.

— Congrès d'ophthalmologie de Milan, 1880, — d'après *Ann. d'oculistique,* 1880, t. LXXXIV, p. 159.

De Wecker. — *Cas d'anophthalmos avec kystes congénitaux des paupières inférieures, simulant une ectopie des yeux. Ann. d'oculistique,* 1877, t. LXXVII, p. 151; — et **de Wecker** et **Landolt,** *Tr. complet d'ophthalmologie,* t. Ier, p. 247, Paris, 1880.

B. Wicherkiewicz. — *Ein weiterer Beitrag zur Casuistik des bilateralen Anophthalmos mit Cystenbildung in den unteren Lidern. Klin. Monatsbl. f. Augenh.,* 1880, Bd. XVIII, s. 399, — d'après Van Duyse.

CHAPITRE III

KYSTES DE LA CAVITÉ BUCCALE

Nous avons étudié déjà dans la cavité buccale les kystes dermoïdes sublinguaux et différentes espèces de tumeurs kystiques occupant la région des maxillaires. Outre ces productions kystiques, rencontrées chez le nouveau-né ou se rattachant tout au moins par leur origine à un trouble du développement, la cavité buccale peut encore être le siège de kystes congénitaux de diverses natures.

I. *Kystes de la muqueuse buccale.*

Nous nous occuperons en premier lieu d'une variété particulière de petites tumeurs étudiées par Guyon et Thierry en 1869.

Ce sont des kystes situés dans l'épaisseur de la muqueuse buccale, où ils apparaissent sous la forme de petits grains blanchâtres dont le volume représente celui d'une tête d'épingle ou d'un grain de millet et atteint au maximum les dimensions d'un grain de chènevis. Souvent multiples, mais rarement au delà d'une douzaine, ils affectent pour siège de prédilection la voûte palatine, principalement au niveau de son raphé médian ou à l'insertion du voile du palais au bord postérieur de la voûte palatine osseuse; quelquefois ils siègent sur le voile, assez fréquemment aussi sur le rebord alvéolaire supérieur, exceptionnellement sur le rebord alvéolaire inférieur.

La fréquence de ces petites productions est très grande, puisque, sur 407 nouveau-nés examinés par eux, les auteurs cités plus haut les ont rencontrées 343 fois. C'est à partir du

Fig. 1.

Fig. 2.

Fig. 1. Kyste congénital du vagin. Voir obs. LXXXIII
Fig. 2. Kyste congénital de la lèvre supérieure avec hypertrophie glandulaire. Voir obs. LXXIX.

Imp. Lemercier et Cie Paris.



sixième mois de la vie intra-utérine que ces kystes se rencontrent. Ils disparaissent spontanément vers le deuxième mois après la naissance, par rupture de la petite poche et évacuation du contenu.

Ce contenu, analogue à la matière sébacée, est formé de cellules épithéliales lamelleuses. Les parois sont tapissées d'un épithélium pavimenteux, semblable à celui de la muqueuse buccale.

Considérés par Guyon et Thierry comme des glandes sébacées anormales arrêtées dans leur développement, ces kystes se forment, d'après Cornil et Ranvier, dans les conduits excréteurs des glandes muqueuses.

F. Guyon et **E. Thierry.** — *Note sur l'existence temporaire de kystes épidermiques dans la cavité buccale chez le fœtus et les nouveau-nés. Arch. de physiologie,* 1869, p. 368 et 531.

Cornil et **Ranvier.** — *Manuel d'histologie pathologique,* 2e éd., t. II, p. 214. Paris, 1882.

II. *Grenouillettes congénitales.*

Le plancher buccal présente plusieurs espèces de tumeurs réunies sous le nom de *grenouillettes congénitales.* Parmi ces tumeurs, un premier groupe est formé par des kystes salivaires, et notamment par ceux qui résultent de la *dilatation du conduit de Wharton imperforé.*

La première observation de cette variété de grenouillette congénitale est due à Stoltz et date de 1833. En 1866 Guyon en présenta un deuxième cas à la Société de chirurgie. Nous en avons observé plusieurs exemples; l'un d'eux fut communiqué à la Société de chirurgie en 1879; deux autres faits ont été publiés dans la thèse de Rémignon et nous en rapportons une nouvelle observation (obs. LXXX). Ajoutons encore les cas de Demons (1880) et de Sonnenburg (1883), et nous aurons rassemblé tous les faits non douteux de cette variété de gre-

nouillette. Néanmoins ces tumeurs ne sont probablement pas d'une très grande rareté, et plusieurs faits de grenouillette congénitale reconnaissent sans doute cette origine, bien que les observations manquent de renseignements précis à cet égard.

La grenouillette par imperforation du conduit de Wharton forme une petite tumeur à parois très minces, ressemblant à une vessie transparente dont le volume varie de celui d'une plume d'oie à celui d'un petit œuf de pigeon. Elle est unilaté-

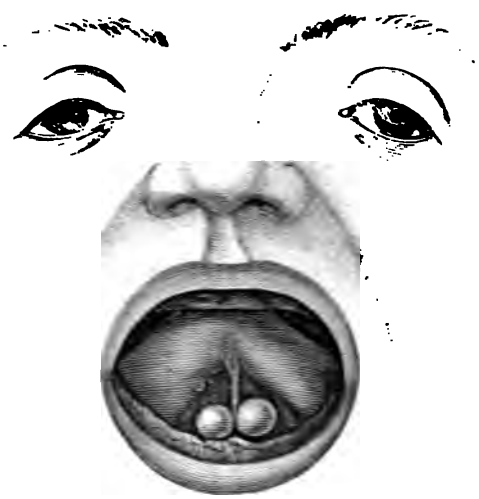

Fig. 49. — Kystes glandulaires et symétriques du plancher de la bouche, de chaque côté du frein de la langue (obs. LXXXI).

rale, allongée suivant la direction du canal de Wharton et incurvée parallèlement à la courbure de l'arcade maxillaire. Elle repose sur le plancher buccal. En haut elle répond à la face inférieure de la pointe de la langue, sous laquelle elle demeure ordinairement cachée. En dehors elle se prolonge vers la glande sous-maxillaire, qui est quelquefois tuméfiée. En dedans elle se termine par une extrémité libre, conoïde, formant une sorte de papille, au sommet de laquelle se voit parfois un point grisâtre qui correspond à l'orifice oblitéré du conduit glandulaire. Cette extrémité répond au filet de la langue; quel-

quefois elle empiète légèrement sur le côté opposé. En général la petite tumeur est oblongue et sa petite extrémité tournée du côté du frein; on peut cependant observer une disposition inverse. Ajoutons que l'*ostium umbilicale* ne peut être découvert du côté de la tumeur et que la compression de la poche n'est suivie d'aucune réduction et d'aucun écoulement de liquide.

Le contenu est le plus souvent un liquide transparent, visqueux et filant comme du blanc d'œuf et présentant parfois des grumeaux.

Après l'excision, qui suffit pour remédier à ce vice de con-

Fig. 50. — Kyste congénital situé sous la langue (obs. LXXXII).

formation, on peut engager un stylet fin entre les parois affaissées de la petite poche et on le voit s'enfoncer en dehors vers la région sous-maxillaire, en suivant la direction du conduit de Wharton.

Une autre espèce de tumeurs salivaires consiste dans la *dilatation kystique des glandules du plancher buccal.* C'est probablement à une ectasie semblable d'une glande de Blandin ou de Nuhn que doit être rapportée la grenouillette congénitale observée par P. Dubois en 1833, et attribuée par cet auteur à la dilatation d'un conduit de Wharton anormal.

Notre observation LXXXI est un exemple de kystes congénitaux développés dans les glandules de la muqueuse et situés symétriquement de chaque côté du frein (fig. 49).

Enfin il nous reste à parler d'une dernière catégorie de kystes congénitaux, formés d'une poche unique et présentant cette particularité d'être tapissés d'un épithélium vibratile. Un fait de ce genre a été observé par Neumann en 1877; nous en rapportons un autre exemple (obs. LXXXII, fig. 50), déjà publié dans la thèse de Gehé [1].

On peut accepter pour ces kystes la pathogénie proposée par Neumann. D'après cet auteur, ils seraient le produit d'une ectasie du diverticulum muqueux, décrit par Bochdalek [2], et qui, partant du *foramen cæcum*, s'enfonce profondément au-dessous de la langue vers la racine de cet organe. Ce prolongement existe assez fréquemment, puisque l'auteur l'a trouvé 12 fois sur 50 cas; comme les kystes en question, il est tapissé d'épithélium vibratile.

En réalité ce sont là de véritables kystes mucoïdes; nous les avons mentionnés à cette place afin de ne pas scinder l'histoire de ces différentes variétés, encore peu distinguées, de grenouillettes congénitales.

INDEX BIBLIOGRAPHIQUE

Blot. — *Grenouillette congénitale. Bull. de la Soc. de chir.*, 18 mai 1870, 2e série, t. XI, p. 179.

Demons. — *Grenouillette congénitale par oblitération de l'extrémité antérieure du canal de Wharton. Incision suivie de cautérisation au nitrate d'argent. Guérison avec permanence d'une ouverture fistuleuse.* — *Bull. et Mém. de la Soc. de chir.*, 21 janv. 1880, t. VI, p. 60.

P. Dubois. — *Note sur une maladie congénitale de la langue. Gaz. méd. de Paris*, 4 mai 1833, n° 45, p. 338.

1. E. Gehé, *Des kystes de la langue*, thèse de Paris, 1882; obs. III.

2. Bochdalek junior, *Ueber das Foramen cæcum der Zunge. Oesterreichische Zeitschrift für praktische Medicin*, 1866, n° 36, 37, 42 bis 45; et *Reichert's und du Bois'Archiv*, 1867, s. 775, — d'après Neumann.

Giraldès. — *Bull. de la Soc. de chir.*, 18 mai 1870, 2e série, t. XI, p. 180.

Guéniot. — *Ibid.*, p. 181.

Guyon. — *Dilatation congéniale du conduit de Wharton. Bull. de la Soc. de chir.*, 4 avril 1866, 2e série, t. VII, p. 145.

Lannelongue. — *Grenouillette congénitale due à la dilatation du canal de Wharton imperforé. Bull. et Mém. de la Soc. de chir.*, 26 nov. 1879, t. V, p. 898.

Lombard. — *C. R. de la Soc. méd. de Toulouse*, 1862, — cité par Chauvel, art. *Grenouillette* du *Dictionn. encyclop. des sciences méd.*

N. Müller. — *De la grenouillette chez les nouveau-nés* (*Moscow med. Gaz.*, extrait, d'après *Central Zeitung für Kinderheilk.*, 1er nov. 1877) — Anal. in *Rev. des Sc. méd.*, 1878, t. XI, p. 610.

E. Neumann. — *Ein Beitrag zur Kenntniss der Ranula. Langenbeck's Archiv f. klin. Chir.*, 1877, Bd. XX, h. 4, s. 825.

Th. Rémignon. — *De la grenouillette congénitale par dilatation du canal de Wharton imperforé.* Thèse de Paris, 1885.

E. Sonnenburg. — *Sitz und Behandlung der Ranula. Langenbeck's Archiv f. klin. Chir.*, 1883, Bd. XXIX, s. 627. — Cas cité p. 632.

J.-A. Stoltz (de Strasbourg). — *Remarques et observation sur la grenouillette des nouveau-nés. Gaz. méd. de Paris*, 9 nov. 1833, n° 72, p. 763.

OBSERVATIONS

Obs. LXXIX. — *Tumeur congénitale de la lèvre supérieure* (Voyez pl. X, fig. 2). — Legrand (Léonie), âgée de onze ans, entrée à l'hôpital Sainte-Eugénie, le 26 avril 1877, salle Sainte-Eugénie, n° 33.

Cette enfant porte à la lèvre supérieure, du côté gauche, une tumeur qui en modifie la forme. La lèvre, en effet, est épaissie de ce côté à partir de la ligne médiane et, quand la bouche est fermée, elle vient se placer devant la lèvre inférieure. En relevant la lèvre supérieure, on trouve sur la muqueuse une série de saillies, groupées comme les petits grains d'une framboise, mais plus détachées cependant. Ces petites saillies sont les unes sur les autres au milieu de la tumeur, tandis qu'un peu plus loin elles se dessinent moins et soulèvent la muqueuse. Chacune d'elles est transparente et paraît remplie

d'un liquide clair : la muqueuse est amincie à son niveau, et il semblerait que l'épithélium seul la recouvre. L'une d'elles a été piquée et il en est sorti un liquide clair, transparent, séreux, qui, au microscope, présente de nombreuses cellules épithéliales, gonflées et granuleuses, et quelques leucocytes.

Cette tumeur serait d'origine congénitale, d'après ce que dit la mère, et elle n'a pas fait de grands progrès, puisqu'elle a seulement les dimensions d'une amande. L'enfant raconte qu'elle augmente de volume pendant l'hiver. Autour de cette tumeur on ne trouve point de vaisseaux dilatés.

Une coupe médiane, antéro-postérieure de la tumeur montre qu'elle est formée d'un tissu d'aspect érectile, criblé d'orifices visibles à l'œil nu et présentant çà et là des glandules hypertrophiées.

Obs. LXXX. — *Grenouillette congénitale par imperforation du conduit de Wharton.* — Merlé Rémi, âgé de neuf jours, nous est présenté le 24 juin 1885, à la consultation de l'hôpital Trousseau.

Cet enfant porte sous la langue, du côté droit du frein, une petite tumeur kystique allongée, en forme de boudin, suivant la courbure du maxillaire inférieur. Sa direction est celle du conduit de Wharton. Son extrémité libre dépasse un peu la ligne médiane, de manière à empiéter sur la moitié gauche du plancher buccal. Ses parois sont extrêmement minces et transparentes.

On excise avec des ciseaux l'extrémité pointue de la petite tumeur; la poche s'affaisse immédiatement et il s'écoule un liquide clair, légèrement opalin.

Obs. LXXXI. — *Deux kystes glandulaires congénitaux, situés symétriquement sur le plancher de la bouche* (V. fig. 49). — Laurençon (Armand), âgé de deux mois et demi, porte sur le plancher de la bouche, en arrière et de chaque côté du frein, deux petites tumeurs exactement symétriques, mais d'un volume inégal. L'une a les dimensions d'un petit pois, l'autre est un peu plus petite. Elles sont demi-transparentes, de coloration rosée et de consistance très molle.

Leur siège exact est en arrière de la saillie du canal de Wharton, immédiatement derrière la papille qui porte l'*ostiolum umbilicale*. Au premier abord on peut se demander si ces tumeurs ne seraient pas formées par les conduits de Wharton. Mais un examen plus

approfondi montre que le canal de Wharton s'ouvre par une papille latérale, adjacente à la tumeur ; nous en avons vu sortir la salive.

L'incision de cette petite poche donne issue à un liquide purulent. Une partie de la paroi a été excisée.

Obs. LXXXII. — *Kyste congénital de la langue* (Thèse de Gehé, obs. III) (V. fig. 50). — Vandenberghe (Henri), âgé d'un an, est apporté à l'hôpital Trousseau le 9 juin 1882.

Cet enfant porte une tumeur linguale qui siège à la face inférieure de l'organe; elle occupe les deux tiers postérieurs de cette face. Le filet est dévié vers la droite par le développement de la tumeur. Cette tumeur est d'une coloration blanc grisâtre et on aperçoit quelques petits vaisseaux à sa surface; on observe aussi de petites raies curvilignes, formées par la muqueuse de la langue.

Les parents du petit malade interrogés nous ont dit que l'enfant est venu au monde avec cette tumeur ; elle avait alors le volume d'un pois et siégeait plus à gauche qu'à droite. L'enfant n'a jamais refusé de prendre le sein. La mère nous a encore dit que cette tumeur grossissait chaque fois que l'enfant pleurait; elle a ajouté aussi que le petit malade « fut jaune » pendant les trois premiers mois qui suivirent la naissance ; mais cette teinte jaune se borna à la figure et n'envahit jamais les autres parties du corps.

Le père et la mère de l'enfant sont bien portants.

Lannelongue est d'avis qu'on doit enlever cette tumeur. L'opération est faite quelques jours après l'entrée du petit malade. La tumeur a été énucléée facilement et la guérison rapide.

L'examen histologique de ce kyste a été fait par Malassez. De cet examen il résulte que le contenu de la tumeur est un liquide séreux transparent, contenant quelques cellules épithéliales; mais le fait le plus intéressant est le suivant : Malassez a reconnu que la paroi interne du kyste était tapissée par un épithélium pavimenteux à cils vibratiles.

CHAPITRE IV

KYSTES DU LARYNX

Dans le larynx on a observé chez quelques nouveau-nés de petits kystes qui, s'interposant entre les lèvres de la glotte, ont déterminé des accidents asphyxiques. Édis a vu, chez un nouveau-né du sexe féminin, la mort survenir trente-sept heures et demie après la naissance par le fait d'un kyste laryngien du volume d'un gros haricot. Dans un autre cas, rapporté par Abercrombie, il existait chez une petite fille de quatorze jours un kyste un peu plus volumineux qu'un grain de chènevis, médian, et naissant de la membrane crico-thyroïdienne ; ce kyste déterminait de la gêne respiratoire et l'impossibilité de crier.

Edis. — *Cyst in the larynx from an infant. Trans. of the Obstetr. Soc. of London,* 1877, vol. XVIII, p. 2.

J. Abercrombie. — *Congenital cyst in larynx. Trans. of the Pathol. Soc. of London,* may 3, 1881, vol. XXXIII, p. 33.

CHAPITRE V

KYSTES DU CORPS THYROÏDE

Les kystes congénitaux développés aux dépens du corps thyroïde paraissent d'une très grande rareté. On décrivait autrefois, il est vrai, la plupart des kystes congénitaux du cou, et notamment les kystes séreux composés, sous le nom de goîtres kystiques. Mais nous avons vu que la structure des kystes séreux ne justifie nullement cette opinion qui aurait seulement pour elle l'absence du corps thyroïde dans quelques cas, ou les connexions intimes de la masse kystique avec cet organe dans d'autres exemples. Or nous pouvons ici faire les mêmes remarques que pour les kystes séreux occupant les régions des glandes salivaires. L'atrophie, l'absence même de ces glandes résultent parfois du développement de la tumeur ; leur parenchyme est alors pénétré par les kystes sans que la production anormale y prenne pour cela son origine.

Dans presque tous les faits que nous citons, le développement primitif de la tumeur dans le corps thyroïde n'est pas nettement établi. De plus, dans quelques cas, la structure de la masse est très compliquée : on y rencontre même du cartilage. En somme, si le corps thyroïde prend une part à la constitution de la tumeur, du moins n'est-il pas seul en cause ; la production est complexe et l'on y trouve encore cette variété de structure qui se voit dans un si grand nombre de tumeurs congénitales. Ainsi dans une observation de Boucher le kyste, qui occupait la place du corps thyroïde absent, renfermait du cartilage, des fibres striées embryonnaires, des cavités remplies d'épithélium pavimenteux, au milieu d'un tissu embryonnaire.

Aux faits cités par Virchow nous ajouterons l'observation mentionnée précédemment de Boucher, et dont l'examen histologique est dû à Muron; nous y joindrons encore deux faits présentés à la Société anatomique, l'un par Rendu et l'autre par Houel; dans ce dernier, l'examen histologique pratiqué par Legros montra l'existence des vésicules de la glande thyroïde. Enfin, dans un travail sur le développement et la structure du goître, Wœlfler cite deux autres faits de goîtres kystiques congénitaux dus à Demme et à Loehlein.

INDEX BIBLIOGRAPHIQUE

N. Friedreich. — *Virchow's Handbuch der spec. Path. u. Ther.*, Erlangen, 1858, t. V, 1, p. 524, — d'après Virchow, *Pathol. des tumeurs*, édit. française, t. III, p. 249, 1871.

Fr. Mondini. — *Novi commentarii Acad. scient. Instit. Bononiensis*, 1629, t. III, p. 343 (dans v. Ammon, *Die angebornen chir. Krankh. des Menschen*, Berlin, 1842, p. 137, tab. XXXIII, fig. 7-11), — d'après Virchow.

Hubbauer. — *Würtemb. Zeitschr. f. Chir. u. Geburtsk.*, 1851, 1, — d'après Virchow.

Adelmann. — Dans v. Ammon, *loco cit.*, p. 53, 57, tab. XIII, fig. 1. — Albers, *Atlas*, II, tab. XXXIX, fig. 1, — d'après Virchow.

A. Bednar. — *Die Krankheiten der Neugebornen u. Säuglinge*, Wien, 1852, t. III, p. 80, — d'après Virchow.

P. Boucher. — *Étude sur les kystes congénitaux du cou.* Thèse de Paris, 1868, obs. XII.

Rendu. — *Kystes du cou. Bull. de la Soc. anatom.*, août 1871, p. 172.

Houel. — *Kyste congénital du cou, paraissant développé aux dépens du corps thyroïde. Bull. de la Soc. anatom.*, oct. 1873, p. 632.

Loehlein. — *Cong. heredit. Struma bei Gesichtslage. Zeitschr. f. Geburtsk. u. Frauenkr.*, 1875, Bd. I, s. 23. — Cité par A. Wœlfler, *Ueber die Entwickelung und den Bau des Kropfes. Langenbeck's Archiv f. klin. Chir.*, 1883, Bd. XXIX, s. 26.

Demme. — *Krankheiten der Schilddrüse*, s. 388. — Cité par Wœlfler.

CHAPITRE VI

KYSTES PÉRIŒSOPHAGIENS

Dans l'œsophage, H.-V. Wyss a trouvé sur la paroi postérieure, un peu au-dessus du cardia, un kyste tapissé d'épithélium vibratile, chez un adulte. E. Hennig a observé chez un nouveau-né un kyste revêtu d'épithélium cylindrique, situé derrière l'œsophage, à la partie antérieure des troisième, quatrième et cinquième vertèbres cervicales, un peu à gauche de la ligne médiane. Roth a publié un fait analogue de kyste à épithélium cylindrique, situé en arrière et à droite de l'œsophage, dans le médiastin, également chez un nouveau-né. Il s'agit là de kystes mucoïdes; peut-être sont-ils dus à un enclavement du feuillet interne dont un premier degré serait représenté par les diverticules congénitaux de l'œsophage, comme Kurz en a cité un exemple.

H.-V. Wyss. — *Zur Kenntniss der heterologen Flimmercysten. Virchow's, Archiv f. pathol. Anat.*, 1870, Bd. LI, s. 144; *Flimmercyste der Œsophaguswand.*

E. Hennig. — *Cystis intestinalis, Cystis citra Œsophagum bei einem Neugeborenen. Centralbl. f. Gynæk.*, 1880, s. 398.

Roth. — *Genèse des kystes de l'intestin. Corresp. Bl. f. schw. Aerzte*, 15 mars 1880, — d'après la *Rev. des Sciences méd.*, 1882, t. XIX, p. 664.

Kurz. — *Congenital diverticulum of the Œsophagus. British med. Journal*, 1880, vol. I, p. 558.

CHAPITRE VII

KYSTES DU MÉSENTÈRE ET DE L'INTESTIN

I. *Kystes du mésentère.*

Nous avons signalé, à propos des kystes dermoïdes de la cavité abdominale, l'existence dans le mésentère de kystes de cette espèce, en général complexes. Dans le même organe, on a aussi rencontré des tumeurs à cavités mucoïdes qui doivent être rapprochées des kystes dermoïdes. Dickinson a trouvé, chez une enfant de deux ans, une tumeur mésentérique renfermant des kystes à épithélium vibratile et des tissus très variés : os, cartilage, graisse, etc. Hennig a observé chez un nouveau-né un kyste beaucoup plus simple, tapissé d'épithélium cylindrique et présentant dans sa paroi des glandes intestinales; ce kyste, bien qu'en rapport avec l'intestin, ne communiquait nullement avec cet organe. Mais nous verrons tout à l'heure, à propos d'un fait rapporté par Roth, que les kystes mucoïdes du mésentère présentent avec ceux de l'intestin des relations étroites et qu'il est impossible de les séparer au point de vue pathogénique.

Nous avons aussi fait mention, dans la troisième partie de cet ouvrage, des chylangiomes décrits dans le mésentère (Weichselbaum, Bollinger). Peut-être un kyste séreux multiloculaire, trouvé par Ducasset chez un enfant de onze mois, doit-il être considéré comme un exemple de ces tumeurs.

Ducasset. — *Kyste du mésentère. Bull. de la Soc. anatom.*, 23e année, 1848, p. 67. Rapport par Bonnet.

W.-H. Dickinson.— *Mesenteric tumour. Trans. of the Pathol. Soc. of London,* march 7, 1871, vol. XXII, p. 296.

E. Hennig. — *Cystis intestinalis, Cystis citra Œsophagum bei einem Neugeborenen. Centralbl. f. Gynækol.*, 1880, s. 398.

II. *Kystes de l'intestin.*

L'intestin peut donner lieu à la formation de kystes congénitaux par le fait d'atrésies partielles, résultant de rétractions cicatricielles consécutives à une péritonite fœtale. Les étranglements ainsi formés comprennent entre eux des portions plus ou moins étendues du tube intestinal qui se dilatent et constituent des poches remplies de mucus. C'est suivant un mécanisme analogue que se forment les kystes de l'appendice vermiforme par oblitération de son calibre (Virchow).

Parfois aussi l'on observe des kystes développés dans les diverticules de l'intestin. Roth en rapporte deux exemples dont l'un est particulièrement intéressant. Dans ce dernier fait, il existait encore d'autres kystes dans l'abdomen et dans le médiastin postérieur (V. plus haut). Il est extrêmement vraisemblable qu'ils procédaient tous d'une commune origine, c'est-à-dire d'un enclavement du feuillet interne. Leur structure était celle de l'intestin; dans l'un d'eux cependant on trouva de l'épithélium vibratile, et il est permis de se demander si l'épithélium du canal intestinal n'offre pas, pendant une certaine période du développement, le type vibratile, comme il arrive pour l'œsophage [1]. De plus il est intéressant de faire ressortir, dans les faits de Hennig et de Roth, la coexistence de plusieurs kystes à structure semblable en divers points du canal digestif : derrière l'œsophage et dans l'abdomen. Nous sommes encore en présence de kystes mucoïdes à structure endodermique, aussi bien dans le cas de kystes mésentériques que dans le cas de kystes intestinaux, et l'on doit consi-

1. Sur les modifications que présente, aux diverses époques de la vie intra-utérine, l'épithélium intestinal, voir Kœlliker, *Embryologie*, trad. franç., Paris, 1882, p. 884.

dérer comme très probable leur provenance commune du feuillet interne.

Enfin, c'est toujours à cette origine qu'il faut rapporter certains kystes voisins de l'ombilic et développés dans un vestige du canal vitello-intestinal. Ces kystes, qui ont été désignés sous le nom de kystes du canal vitellin (*Dottergangscysten*), sont tapissés d'épithélium cylindrique et présentent dans leurs parois des glandes de Lieberkühn (Kolaczek, Roser).

Virchow. — *Pathol. des tumeurs,* trad. franç., t. Ier, p. 248, note, Paris, 1867.

Kolaczek. — *Zwei Entero-Teratome des Nabels. Langenbeck's Archiv f. klin. Chir.,* 1875, Bd. XVIII, s. 349.

W. Roser. — *Ueber operation der Urachus-Cysten. Langenbeck's Archiv f. klin. Chir.,* 1877, Bd. XX, s. 472.

Roth. — *Genèse des kystes de l'intestin. Corresp.-Bl. f. schw. Aerzte,* 15 mars 1880, — d'après la *Rev. des Sciences méd.,* 1882, t. XIX, p. 664.

CHAPITRE VIII

KYSTES DE L'APPAREIL URINAIRE

I. *Kystes des reins et hydronéphroses.*

L'appareil urinaire peut être le siège de diverses productions kystiques ayant une origine congénitale. On observe parfois chez le nouveau-né l'existence de kystes dans le parenchyme rénal. Ces kystes, souvent très nombreux, donnent lieu, dans certains cas, à une véritable *dégénérescence kystique du rein,* formant des tumeurs considérables atteignant le volume d'une tête de fœtus à terme, au point d'être une cause de dystocie et d'amener la mort du nouveau-né par obstacle mécanique au jeu du diaphragme.

Ces kystes congénitaux des reins sont connus depuis longtemps; Rayer en a rapporté des exemples; Virchow, d'après une série d'observations personnelles, les considère comme résultant d'une atrésie des papilles produite sans doute par une inflammation fœtale. Cette néphrite serait suivie d'une atrophie de la substance médullaire, entraînant le rétrécissement d'un certain nombre de tubes droits et la dilatation kystique des canalicules. D'autres auteurs les ont attribués à des hémorrhagies intra-glomérulaires. Koster en plaçait l'origine dans un vice de développement de l'appareil urinaire, opinion qui a pour elle la coïncidence assez fréquente de quelques autres malformations : ainsi, dans un cas de Heusinger, il y avait du côté de la tumeur une absence congénitale du membre inférieur et des organes génitaux.

L'examen histologique les montre constitués par l'ectasie des canaux urinifères. D'ailleurs le contenu des poches est

analogue à l'urine ; on y a trouvé des urates et de l'acide hippurique.

Cette dégénérescence kystique comporte plusieurs degrés. Elle existe tantôt d'un seul côté, tantôt des deux côtés à la fois. Elle peut atteindre le rein dans sa totalité ou bien porter seulement sur une partie plus ou moins étendue de l'organe. Dans un exemple intéressant de Carbonell, elle présentait cette particularité singulière d'exister du côté droit avec des caractères identiques chez deux jumeaux. Dans un fait de Witzel, elle coïncidait avec une dégénérescence kystique du foie.

Dans d'autres cas, les kystes ne siègent plus dans le parenchyme rénal, mais dans diverses portions de l'appareil excréteur : dans les calices, le bassinet, l'uretère ; il s'agit d'une véritable *hydronéphrose congénitale,* qui peut d'ailleurs coexister avec une dégénérescence kystique du rein. Cette forme se trouvé étudiée dans un important mémoire publié en 1879 par English (de Vienne) sur l'hydronéphrose primaire. Sous ce nom l'auteur désigne l'hydronéphrose dont la cause réside dans les diverses parties de l'appareil urinaire : calices, bassinet, uretère ; tandis que le terme d'hydronéphrose secondaire est appliqué par opposition à celle dont la cause est extérieure à l'appareil urinaire ou bien consiste dans la présence de corps étrangers, de calculs. L'hydronéphrose primaire, à laquelle appartiennent les formes congénitales, est unique ou bilatérale ; elle peut comprendre le rein tout entier ou seulement une de ses parties : d'où les deux variétés d'hydronéphrose totale et d'hydronéphrose partielle. Cette dernière est due quelquefois à l'existence d'une duplicité de l'uretère dont chacune des branches correspond à une portion du rein. L'obstacle peut consister dans le rétrécissement d'une de ces branches, dans l'existence de diverticules près de son embouchure ou dans une disposition particulière qui fait que son trajet à travers les parois vésicales est d'une longueur anormale et l'expose à être comprimé par la vessie distendue.

L'hydronéphrose totale reconnaît une origine congénitale dans la moitié des faits environ : sur 90 cas, 41 étaient donnés comme congénitaux, 49 dataient d'une époque plus tardive. Voici, d'ailleurs, les résultats de la statistique d'English relativement à l'âge auquel l'affection a été observée.

Age.	Origine congénitale.	Origine plus tardive.
Nouveau-nés.....	27	»
1 à 5 ans.....	1	»
5 à 10.....	»	»
10 à 20.....	3	2
20 à 30.....	6	5
30 à 40.....	2	4
40 à 50.....	2	4
50 à 60.....	»	3
60 à 70.....	»	1
70 à 90.....	»	2
Indéterminé	»	28
	41	49

Les causes de ces hydronéphroses résident dans des malformations de l'appareil urinaire. Ces malformations ont été étudiées avec beaucoup de détails par English, qui en a figuré 22 cas personnels dans son travail.

D'après cet auteur, ces vices de conformation se répartissent de la manière suivante :

		Nouveau-nés.	Sujets plus âgés.	Age indéterminé.
Absence des uretères.....		8	»	»
Oblitération de l'uretère	totale.....	5	2	3
	partielle.....	»	»	»
	partie supérieure .	5	»	»
	— moyenne...	»	1	»
	— inférieure..	6	3	»

		Nouveau-nés.	Sujets plus âgés.	Age indéterminé.
Sténose de l'uretère	totale	3	4	1
	partielle	»	»	»
	partie supérieure .	15	15	»
	— moyenne...	»	2	»
	— inférieure ..	14	4	3
		56	31	7

Ce tableau montre que, proportionnellement au nombre des cas, c'est chez le nouveau-né que les malformations les plus graves ont été rencontrées.

L'absence des uretères est en général accompagnée d'autres malformations ; mais elle est rarement complète ; c'est plutôt la transformation du conduit en un cordon conjonctif que l'on observe ou son oblitération dans une petite étendue, ainsi que des rétrécissements de son calibre, ou bien des sinuosités, des coudures, des plis, des valvules. Il y a d'ailleurs des dispositions normales qui, par leur exagération, peuvent devenir pathologiques. Tels sont les rétrécissements normaux que présente l'uretère en certaines parties : au sortir du bassinet, à quelque distance au delà de ce point, et surtout dans sa portion inférieure et dans son trajet à travers la paroi vésicale.

La situation trop profonde du rein peut amener l'hydronéphrose, parce que la portion initiale de l'uretère répond au sacrum, contre lequel elle est facilement comprimée. On l'a encore vu se produire par la compression qu'exerçait sur l'uretère une artère rénale supplémentaire, enroulée autour de lui.

Ajoutons enfin que l'obstacle peut siéger plus loin encore : dans le cas rapporté par Porak, il consistait en une valvule de la région membraneuse de l'urèthre.

INDEX BIBLIOGRAPHIQUE

Labadie-Lagrave. — Art. *Rein* du *Nouv. Dictionn. de méd. et de chir. prat.*, t. XXXI, Paris, 1882.

Virchow. — *Pathol. des tumeurs*, trad. franç. par Aronssohn, t. Ier, p. 267, Paris, 1867.

J. English. — *Ueber primære Hydronephrose. Deutsche Zeitschrift f. Chir.*, 1879, Bd. XI, s. 11, u. 252. — Un grand nombre de faits sont indiqués dans la bibliographie qui termine ce travail.

Carbonell. — *Vices de conformation multiples, identiques chez deux jumeaux. Bull. de la Soc. anatom.*, juin 1861, p. 377.

W.-H. Day et **J. Knowsley Thornton.** — *Cystic kidney removed by abdominal section. Trans. of the Pathol. Soc. of London*, jan. 6, 1880, vol. XXXI, p. 167.

W. Ewart. — *Cystic degeneration of the left kidney and ureter during intra-uterine life. Trans. of the Pathol. Soc. of London*, jan. 6, 1880, vol. XXXI, p. 187.

O. Witzel. — *Hemicephalus mit grossen Lebercysten, Cystennieren und eine Reihe anderer Missbildungen. Centralbl. f. Chir.*, 1880, s. 561.

Cohn. — *Demonstration cystisch entarteter Nieren von Nengeborenen (Gesellsch. f. Geburtsh. u. Gynæk. zu Berlin*, 28 nov. 1884). *Centralbl. f. Gynæk.*, 1885, s. 12. — 2 cas.

A. Bidder. — *Ueber eine angeborne Hydronephrose. Berliner klin. Wochensch.*, 23 febr. 1885, n° 8, s. 118.

Porak. — *Dystocie par rétention d'urine, hydronéphrose, dégénérescence kystique des reins chez le fœtus; pathogénie de l'ascite congénitale et physiologie de la miction fœtale. France médicale*, 13 oct. 1885, t. II, p. 1441 ; et *Arch. de tocologie*, déc. 1885, p. 1073.

II. *Kystes de l'ouraque.*

L'ouraque peut devenir le lieu de formation de certains kystes. Il n'existe qu'un petit nombre d'observations de semblables tumeurs : Hoffmann en a publié quatre en 1870 ; Roser en a fait connaître trois autres : les deux premières sont consignées dans la thèse de son élève Wolff en 1873, la troisième a été publiée en 1877 dans les *Archives de Langenbeck.*

D'après Wolff, on devrait considérer comme des kystes de l'ouraque méconnus un certain nombre de kystes soi-disant ovariques. On a trouvé dans les parois de la poche des fibres musculaires lisses.

Il ne faut point confondre ces tumeurs avec les kystes du canal vitellin déjà mentionnés, ni avec des kystes séreux dont Roser a rapporté une observation et qui sont développés dans un sac isolé de hernie ombilicale congénitale.

C.-E. Hoffmann (de Bâle). — *Zur pathologisch-anatomischen Verænderung des Harnstrangs. Archiv f. Heilkunde,* Leipzig, 1870, Bd. XI, s. 373.

Schuler Wolff. — *Dissert.,* Marburg, 1873. — *Centralbl. f. Chir.,* 1874, s. 347.

W. Roser. — *Ueber Operation der Urachus-Cysten. Langenbeck's Archiv f. klin. Chir.,* 1877, Bd. XX, h. 3, s. 472; — anal. in *Arch. génér. de méd.,* 1877, t. Ier, p. 616.

CHAPITRE IX

KYSTES DE L'APPAREIL GÉNITAL

I. *Appareil génital chez la femme.*

1° Kystes de l'ovaire

L'ovaire des enfants nouveau-nés est parfois le siège de petits kystes dont la présence a été signalée par différents auteurs. Giraldès disait avoir fréquemment rencontré dans cet organe des kystes séreux ou séro-sanguins, uni- ou multiloculaires, dont le diamètre atteint jusqu'à 3 et 4 centimètres. Boullard avait présenté à la Société anatomique, en 1854, des kystes congénitaux siégeant sur les deux ovaires, et Cruveilhier remarquait, à ce propos, leur grande ressemblance avec les kystes de petit volume que l'on trouve sur les ovaires des femmes âgées. On connaît un certain nombre de cas analogues et quelques-uns, parmi les plus récents, ont même été l'objet d'un examen histologique.

Deux modes pathogéniques distincts paraissent présider à la formation des kystes congénitaux de l'ovaire. Certains faits doivent être rapportés à une hydropisie des follicules de de Graaf. On sait que cette pathogénie, longtemps adoptée d'une manière exclusive pour les kystes de l'adulte, est aujourd'hui rejetée généralement et qu'elle n'est applicable qu'à un petit nombre de cas, dans lesquels les kystes n'atteignent jamais un grand volume. Or, chez le nouveau-né, cette hypertrophie folliculaire a été observée par de Sinéty, qui la déclare assez fréquente ; elle peut tripler ou quadrupler le volume de l'organe. Elle paraît être une exagération du processus physiolo-

gique plus ou moins actif dont l'ovaire est le siège à cette époque : parfois les cavités présentent un commencement d'atrésie : en tout cas, elles ne semblent pas être le point de départ de tumeurs ovariennes véritables.

Mais ce mode de développement convient-il à tous les cas ? C'est ce qu'il est difficile d'admettre pour certains kystes qui offrent avec ceux de l'adulte une grande ressemblance macroscopique et microscopique. Les kystes congénitaux de ce genre ne seraient qu'une forme précoce des kystes de l'adulte ou kystes proliferes, dont la formation est rapportée par Malassez et de Sinéty au développement d'un épithélioma mucoïde. On sait que les kystes proliferes peuvent apparaître dès l'enfance, et l'on conçoit également que leur développement survienne encore plus tôt, pendant la période de formation de l'ovaire. C'est du moins l'interprétation qui semble convenir pour le fait d'Alban Doran, dans lequel, chez un fœtus de sept mois, l'un des ovaires était le siège d'un kyste prolifère, en même temps que les follicules de de Graaf faisaient défaut.

Ces faits ménagent donc des transitions entre les kystes congénitaux et les kystes de l'adulte ; ils montrent que l'on peut établir un lien entre toutes ces productions.

En effet, dans les cas d'hypertrophie folliculaire indiqués en premier lieu, il s'agit d'une transformation kystique des ovisacs complètement développés.

Dans le second ordre de faits (kystes proliferes congénitaux) la transformation kystique frappe les productions épithéliales dérivées de l'épithélium germinatif et destinées à constituer les follicules de de Graaf ; mais elle les atteint avant le développement de ces follicules. Ces productions épithéliales, au lieu d'aboutir à la formation de tubes de Pflüger et d'ovisacs, suivent une évolution moins élevée et donnent seulement naissance à des kystes mucoïdes.

Enfin, dans les kystes de l'adulte, les bourgeons épithéliaux, toujours dérivés de l'épithélium germinatif, qui subissent la

transformation kystique, sont des productions anormales, pathologiques, des bourgeons d'épithélioma.

On voit donc qu'il existe des relations entre tous ces kystes ovariques. Pour ce qui est des kystes congénitaux, on pourrait, en raison de leur structure mucoïde et de leur origine embryonnaire, les ranger aussi parmi les tumeurs rassemblées dans la deuxième partie. Si nous les avons séparés, c'est précisément à cause de leur analogie avec les kystes prolifères de l'adulte. Or, ces derniers ne peuvent rentrer, comme c'est le cas pour les kystes dermoïdes,dans le groupe des kystes congénitaux, bien qu'on ait cherché à placer l'origine de ces kystes prolifères dans une disposition fœtale, et en particulier dans la persistance des tubes de Pflüger, quelquefois observée chez l'adulte.

A un autre point de vue encore les kystes congénitaux de l'ovaire nous paraissent intéressants. Ils montrent que des kystes prolifères peuvent se constituer aussi bien aux dépens des bourgeonnements épithéliaux formés au cours du développement embryonnaire qu'aux dépens des bourgeonnements épithéliaux formés tardivement chez l'adulte et résultant du développement d'un épithélioma. Si nous cherchons la différence qui sépare ces deux catégories de kystes, nous la trouvons dans le mécanisme qui préside au développement primitif des masses épithéliales destinées à subir plus tard la transformation kystique. Dans un cas, en effet, ce mécanisme consiste en une malformation embryonnaire qui rapproche les kystes congénitaux ainsi formés des kystes mucoïdes étudiés dans la deuxième partie; dans l'autre cas, au contraire, il consiste en une néoformation pathologique.

Quant aux phénomènes consécutifs d'accroissement, de prolifération et de modifications kystiques, dans les deux cas ils sont les mêmes. Ainsi donc, si, par leur origine première, les kystes congénitaux de l'ovaire s'éloignent des kystes de l'adulte et se rapprochent des tumeurs comprises dans le groupe des kystes mucoïdes, par leur évolution ultérieure, d'autre

part, ils ressemblent aux kystes prolifères de l'adulte. En somme, ils participent à la fois des kystes congénitaux et des néoplasmes proprement dits : ils montrent superposées en quelque sorte la malformation embryogénique, phénomène primitif, et la néoformation épithéliale, phénomène secondaire.

Pareille succession de faits semble exister dans la formation de certains kystes très complexes de l'ovaire, notamment pour les cas de tumeurs mixtes dans lesquelles des cavités dermoïdes se trouvent associées à des kystes mucoïdes, capables d'évoluer, de s'accroître par une prolifération active et même de se généraliser. Le trouble du développement fœtal aurait déterminé la présence anormale des tissus divers rencontrés dans ces tumeurs, et en particulier des produits dermoïdes : la néoformation épithéliale aurait déterminé l'accroissement de la tumeur kystique et sa ressemblance avec les kystes prolifères communs.

2° Kystes du ligament large

Des remarques analogues doivent être faites au sujet des kystes du ligament large. On rencontre assez fréquemment chez un cinquième des femmes environ, vers l'extrémité abdominale de la trompe de Fallope, un petit kyste pédiculé, désigné communément sous le nom d'*hydatide de Morgagni*. Cette production est parfois accompagnée chez le nouveau-né d'autres kystes plus petits encore, situés de distance en distance sur l'aileron tubaire du ligament large. Comme l'hydatide de Morgagni, ces petites poches contiennent un liquide clair et transparent et sont tapissées d'un épithélium cylindrique, avec ou sans cils vibratiles. D'après de Sinéty, ces kystes tendraient à disparaître spontanément et s'observeraient plus fréquemment chez le nouveau-né que chez l'adulte.

L'origine des kystes du ligament large a été rapportée à la persistance d'une disposition embryonnaire : on a considéré les kystes situés au niveau de l'orifice abdominal de la trompe

comme les vestiges de l'extrémité supérieure du conduit de Müller, et les autres ont été regardés comme développés dans l'organe de Rosenmüller, c'est-à-dire dans les débris du corps de Wolff : c'est là un mécanisme tout à fait comparable à la formation des petits kystes congénitaux de l'ovaire aux dépens des ovisacs dilatés. Par extension même on a assigné une provenance semblable aux grands kystes développés chez l'adulte sur le ligament large, absolument comme on expliquait autrefois la genèse des grands kystes ovariques par une hydropisie des follicules de de Graaf. Mais, de même que pour les kystes ovariques, un revirement s'est aussi produit contre cette tendance, et les grands kystes de l'adulte ont été classés parmi les formations pathologiques. Ainsi pour Gusserow les petits kystes dérivent seuls de l'organe de Rosenmüller, tandis que les grands kystes doivent être considérés comme des tumeurs proprement dites, des kystomes.

De Sinéty invoque pour la formation de ces derniers le même mécanisme que pour les kystes de l'ovaire : le développement d'un épithélium mucoïde.

Enfin, Kœlliker incline à considérer même l'hydatide de Morgagni comme ayant une origine pathologique, et déjà Virchow regardait certains de ces petits kystes du ligament large comme des produits de nouvelle formation.

Quelles que soient les divergences d'interprétation, l'analogie des kystes du ligament large avec ceux de l'ovaire est évidente, et, dans ces deux organes, les kystes congénitaux et les kystes de l'adulte sont entre eux dans les mêmes rapports. L'analogie se poursuit d'ailleurs pour les kystes dermoïdes plus ou moins complexes qui se rencontrent avec des caractères identiques dans le ligament large et dans l'ovaire.

3° Kystes du vagin

Certains kystes du vagin ont été considérés comme ayant

une [illegible] embryogénique : quelques faits ont même été observés chez le nouveau-né. Ces kystes, encore peu connus, [illegible] pas, dans bien des cas, une origine glandulaire, malgré l'opinion exclusive de plusieurs auteurs (Huguier, Gaertner, Von Preuschen). En effet, la muqueuse vaginale est dépourvue de glandes, sauf au voisinage de la vulve, et les kystes dont il s'agit ont souvent un siège profond au-dessous de la muqueuse. Leur structure est généralement assez simple : ils sont tapissés d'un épithélium cylindrique aplati, parfois vibratile ; mais on en observe aussi de plus complexes, dont la structure rappelle celle des kystes de l'ovaire (Kaltenbach) et qui présentent même du cartilage (Mahomed).

Parmi les opinions émises sur leur origine, nous devons signaler celle qui les fait dériver des canaux de Gaertner, vestiges des corps de Wolff, qui persistent normalement chez quelques espèces animales, mais très exceptionnellement chez la femme. Cette origine convient seulement pour un petit nombre de cas dans lesquels les kystes siègent sur les parties latérales du vagin (2 à 2 pour 100).

Nous rapportons l'observation d'un kyste congénital implanté à l'union de l'hymen et du vagin (pl. X, fig. 1). Un cas tout à fait semblable a été publié par Winckel ; il est relatif à un kyste congénital adhérant à la face interne de l'hymen et au vagin, du côté gauche. Enfin, on peut encore rapprocher des précédents le kyste, également congénital, observé par Bastelberger : il était développé dans l'épaisseur de la membrane hymen, et l'auteur l'attribue à une invagination de l'épithélium qui tapisse la surface vulvaire de cette membrane.

Obs. LXXXIII. — *Kyste congénital du vagin* (V. pl. X, fig. 1). — Maret (Eulalie), âgée d'un mois et trois jours.

Cette enfant porte à la vulve une petite tumeur qui fut remarquée deux ou trois jours après la naissance. C'était un petit corps blanc

apparaissant entre les grandes lèvres lorsqu'on les séparait pour nettoyer l'enfant; il avait alors le volume d'un pois. Depuis, la tumeur va en grossissant et c'est pour cela qu'on nous la présente.

Elle offre actuellement le volume d'une petite prunelle et se montre à la vulve quand on écarte les grandes lèvres; elle apparaît alors avec l'aspect d'une grosse perle dont elle a l'éclat et la translucidité. Elle est tendue et jouit d'une certaine mobilité. Sur le pourtour de la petite sphère se trouve la membrane hymen qui s'applique sur elle et la recouvre sur une surface d'un millimètre en moyenne. Avec un stylet on isole parfaitement cette membrane en bas et latéralement et on reconnaît que l'hymen est seulement appliqué sur elle; de plus on suit bien le conduit vaginal de ce côté. En haut, l'hymen s'applique aussi sur la tumeur; mais en la soulevant avec le stylet on reconnaît que cette membrane se continue avec elle au niveau de son implantation; les vaisseaux venant de l'hymen se continuent sur la partie supérieure de la tumeur où ils forment un fin réseau. En outre la petite tumeur s'implante en ce point sur le vagin, immédiatement en arrière de l'hymen. L'implantation a 2 ou 3 millimètres environ.

Extirpation. — On introduit dans l'urèthre une petite sonde, et, après avoir saisi la tumeur avec un ténaculum, on l'attire au dehors. Puis on l'excise en veillant à ne pas blesser l'urèthre. Le liquide s'écoule alors : il est muqueux. Légère cautérisation au nitrate d'argent sur la surface du pédicule. Guérison prompte sans accidents.

INDEX BIBLIOGRAPHIQUE

KYSTES DE L'OVAIRE

Boullard. — *Bull. de la Soc. anatom.*, janv. 1854, p. 15.

Ch.-J. Cullingworth. — *Kyste de l'ovaire chez un nouveau-né. The Obstetr. Journ.*, oct. 1874. — *Ann. de gynécol.*, mars 1875, t. III, p. 221.

A. Doran. — *Proliferating cysts in the ovary of a seven months' fœtus. Trans. of the Pathol. Soc of London*, march 15, 1881, vol. XXXII, p. 147.

Giraldès. — *Leçons clin. sur les mal. chirurg. des enfants*, Paris, 1869, p. 303.

Haussmann. — *Zur intrauterinen Entwicklung der Graaf'schen Follikel. Centralblatt,* 1876, p. 533, — cité par de Sinéty et Malassez.

Hingston (de Montréal). — *Ovariotomy in an Infant. The Medical Record,* New-York, 1882, vol. XXII, p. 588.

Jones et **Sieveking.** — Cités par Boinet et A. Ferrand, art. *Ovaire* du *Dictionn. encyclopéd. des sciences méd.*, p. 46.

Kiwisch. — Cité par Boinet et Ferrand, p. 109.

A. Leared. — *Cysts in connection with the ovaries occuring in twin infants. Trans. of the Pathol. Soc. of London,* may 21, 1878, vol. XXIX, p. 171.

Mayer (de Bonn). — Cité par Boinet et A. Ferrand, p. 109.

Ruge et **Seydel.** — Cités par Boinet et A. Ferrand, p. 109.

De Sinéty. — *Recherches sur l'ovaire du fœtus et de l'enfant nouveau-né. Arch. de physiologie,* 1875, p. 501. — *Tr. prat de gynécologie,* 2e éd., Paris, 1884, p. 711.

De Sinéty et **Malassez.** — *Sur la structure, l'origine et le développement des kystes de l'ovaire. Arch. de physiologie,* 1878, p. 39.

T.-G. Thomas. — *Ovarian cyst in a new-born child* (*Trans. of the Obstetr. Soc. of New-York,* oct. 7, 1779). *The American Journal of Obstetrics and diseases of women and children,* New-York, 1880, vol. XIII, p. 118.

KYSTES DU LIGAMENT LARGE

A. Gusserow. — *Ueber Cysten des breiten Mutterbandes. Archiv f. Gynæk.,* 1876, Bd. IX, s. 478.

A. Kœlliker. — *Embryologie.* Trad. franç. par A. Schneider, Paris, 1880-1882, p. 1029.

De Sinéty. — *Tr. prat. de gynécol. et des mal. des femmes,* 2e éd., Paris, 1884, p. 769, 779, 865.

R. Virchow. — *Pathologie des tumeurs.* Trad. franç. par Aronssohn, t. Ier, Paris, 1867, p. 260 et 261.

KYSTES DU VAGIN

Bastelberger. — *Cyste im Hymen. Archiv f. Gynæk.,* 1884, Bd. XXIII, p. 427.

Beigel. — *Die Krankheiten der weiblichen Geschlechtes,* Stuttgard, 1875; t. II, p. 599, — d'après de Sinéty.

H. Coblenz. — *Zur Genese und Entwickelung von Kystomen im Bereich der inneren weiblichen Sexualorgane. Virchow's Archiv f. path. Anat.,* 1881, Bd. LXXXIV, s. 26.

Max Græfe. — *Zehn Fælle von Vaginalcysten. Zeitsch. f. Geburts. u. Gynæk.*, Bd. VIII, h. 2, — d'après la *Rev. des Sc. méd.*, 1883, t. XXII, p. 581.

Hœrder. — *Gesellsch. f. Geburtsh. in Leipzig*, 21 juni 1875. *Archiv f. Gynæk.*, 1876, Bd. IX, s. 324.

R. Kaltenbach. — *Zusammengesetzte Cyste der Scheide. Archiv f. Gynæk.*, 1873, Bd. V, s. 138.

F.-A. Mahomed. — *Trans. of the Pathol. Soc. of London*, febr. 6, 1883, vol. XXXIV, p. 72.

Von Preuschen. — *Ueber Cystenbildung in der Vagina. Virchow's Archiv f. path. Anat.*, 1877, Bd. LXX, s. 111.

L. de Sinéty. — *Tr. prat. de gynécologie et des mal. des femmes;* 2e éd., Paris, 1884, p. 212 et suiv.

Thalinger. — *Des kystes du vagin, en particulier des kystes de la paroi antérieure.* Thèse de Paris, 1885, n° 269.

Watt. — *Cyst of anterior vaginal Wall, developed from Gartner's Canal. The Amer. Journ. of Obstetrics*, 1881, p. 848.

F. Winckel. — *Ueber die Cysten der Scheide, insbesondere eine bei Schwangern vorkommende Colpohyperplasia cystica. Archiv f. Gynæk.*, 1871, Bd. II, s. 383. — Observation de kyste congénital, p. 395.

II. *Appareil génital chez l'homme.*

Dans le sexe masculin les débris épithéliaux embryonnaires ont aussi été mis en cause dans la production de certains kystes de l'appareil génital; mais, sous ce rapport, leur rôle a ici une importance bien moindre que dans le sexe féminin. On a fait intervenir les vestiges du corps de Wolff dans la production de certains kystes situés à la base du cordon spermatique et principalement entre la tête de l'épididyme et le testicule.

Kobelt[1] considérait les kystes de la tête de l'épididyme comme développés dans les *vasa aberrantia* qui représentent les canalicules des reins primitifs, et par suite les restes du

1. Kobelt, *Der Nebeneirstock des Weibes*, Heidelberg, 1847; d'après Kœlliker.

corps de Wolff. Follin[1] a observé la persistance de quelques conduits du corps de Wolff à ce niveau, et ce sont ces débris que Giraldès[2] a décrits sous le nom de *corps innominé.*

Quant à la petite vésicule kystique connue sous le nom d'*hydatide de Morgagni* et tapissée d'épithélium vibratile (Fleischl, Kœlliker), elle est considérée comme représentant un vestige de la partie supérieure du canal de Müller. En somme il règne encore beaucoup d'incertitude sur l'origine exacte de tous ces kystes, et, comme le fait observer Kœlliker[3], les données embryologiques ne sont pas assez précises pour permettre une conclusion définitive.

Enfin, dans l'appareil génital mâle on rencontre encore des *kystes de l'utricule prostatique* résultant d'une oblitération congénitale de son orifice. English[4], sur 70 autopsies de nouveau-nés, a trouvé 5 fois cette disposition vicieuse. Il ne s'agit ordinairement que d'un simple accolement des lèvres de l'ouverture uréthrale ; mais exceptionnellement on peut observer un véritable kyste formant tumeur et mettant obstacle à l'écoulement de l'urine par l'urèthre ; d'où résulte une distension de la vessie et même la dilatation des uretères et des bassinets. Le cathétérisme suffit ordinairement pour amener la rupture de la petite poche et la cessation des accidents.

1. Follin, *Recherches sur les corps de Wolff.* Thèse de Paris, 1850.

2. Giraldès, *Note sur un nouvel organe glanduleux situé dans le cordon spermatique, et pouvant donner naissance à des kystes. Bull. de la Soc. de chir.*, 7 avril 1857, p. 407.

3. A. Kœlliker, *Embryologie*, éd. française, Paris, 1882, p. 1026.

4. English, *Ueber den Verschluss des Sinus pocularis. Stricker, Med. Jahrbücher,* 1873. — *Ueber Cysten an den hinteren Blasenwand bei Mænnern, ibid.*, 1874 (d'après L. Jullien, art. *Prostate* du *Nouv. Dictionn. de méd. et de chir. prat.*, 1880, p. 663).

CHAPITRE X

TUMEURS CONGÉNITALES DU SIÈGE

Nous donnerons ci-après l'indication bibliographique d'un grand nombre de tumeurs kystiques congénitales du siège, qui devraient, selon toute vraisemblance, rentrer dans les groupes précédemment étudiés, mais dont la détermination anatomique n'est pas suffisamment précise pour qu'elles puissent y trouver une place légitime. Il est impossible, en effet, d'après les seuls caractères macroscopiques, de fixer la véritable nature des tissus, souvent si variés, qui constituent ces productions. Maintes fois nous avons fait cette remarque à propos des différentes classes de tumeurs que nous avons passées en revue ; maintes fois nous avons constaté combien il faut se défier des apparences extérieures pour juger de la structure : c'est un point sur lequel il serait superflu d'insister. Mais si l'on ne peut tirer grand parti de ces faits incomplets pour étudier dans ses détails la structure des tumeurs sacro-coccygiennes, du moins peut-on les utiliser si, abandonnant ce point de vue spécial, on envisage ces productions dans leur ensemble. Au surplus, parmi les faits que nous allons indiquer, un certain nombre ont été l'objet d'un examen histologique ; dans ces cas, la nature des loges kystiques n'a pas toujours été suffisamment établie pour qu'on soit en droit de les ranger dans les trois premières parties de cet ouvrage, ou même en faire une catégorie nouvelle, en prenant toujours, comme nous l'avons fait, l'élément kystique pour base de classification. Néanmoins certains éléments de leur structure ont pu être fixés d'une manière précise, par exemple les parties solides, et les résultats ainsi

obtenus nous fournissent des renseignements utiles. Sous ce rapport, ces faits indéterminés nous serviront à compléter l'histoire des tumeurs congénitales du siège, en montrant les affinités et les points de contact que présentent entre elles leurs différentes variétés. En outre, ils nous serviront encore à les rapprocher des tumeurs congénitales qui s'observent en d'autres régions : de la sorte nous pourrons, en terminant, résumer les principaux caractères de ces productions envisagées en général.

Les tumeurs sacro-coccygiennes se prêtent fort bien à de telles considérations. En cette région se rencontrent, en effet, des tumeurs congénitales de toutes les variétés et à tous les degrés de complexité : de telle manière que les types intermédiaires se trouvent aisément entre les espèces principales et que la parenté commune de toutes ces productions congénitales saute aux yeux en toute évidence. Nous avons déjà, à plusieurs reprises, indiqué les relations étroites existant entre les tumeurs que nous avons examinées dans les trois premières parties de cet ouvrage, et nous avons fait cette remarque que les types les plus purs des tumeurs congénitales ne devaient pas être recherchées dans la région du siège, à cause de la variété même qu'elles y présentent d'ordinaire. Mais s'il est avantageux d'étudier les types principaux à l'état de plus grande simplicité, il n'est pas moins intéressant, d'autre part, d'observer les formes mixtes, de les décomposer en leurs éléments plus simples, et de montrer par là les rapports intimes qu'affectent entre elles toutes ces formes, simples ou complexes.

Jusqu'ici nous avons eu principalement en vue, dans ces tumeurs du siège, l'élément kystique qui s'y rencontre tantôt à l'état de kystes dermoïdes ou mucoïdes, tantôt sous la forme spéciale de kystes séreux. Le rôle de cet élément est d'ailleurs variable : nous avons vu qu'il constitue parfois toute la production anormale, tandis que, le plus souvent, la tumeur est plus complexe et divers tissus viennent s'ajouter aux kystes.



PL XII.

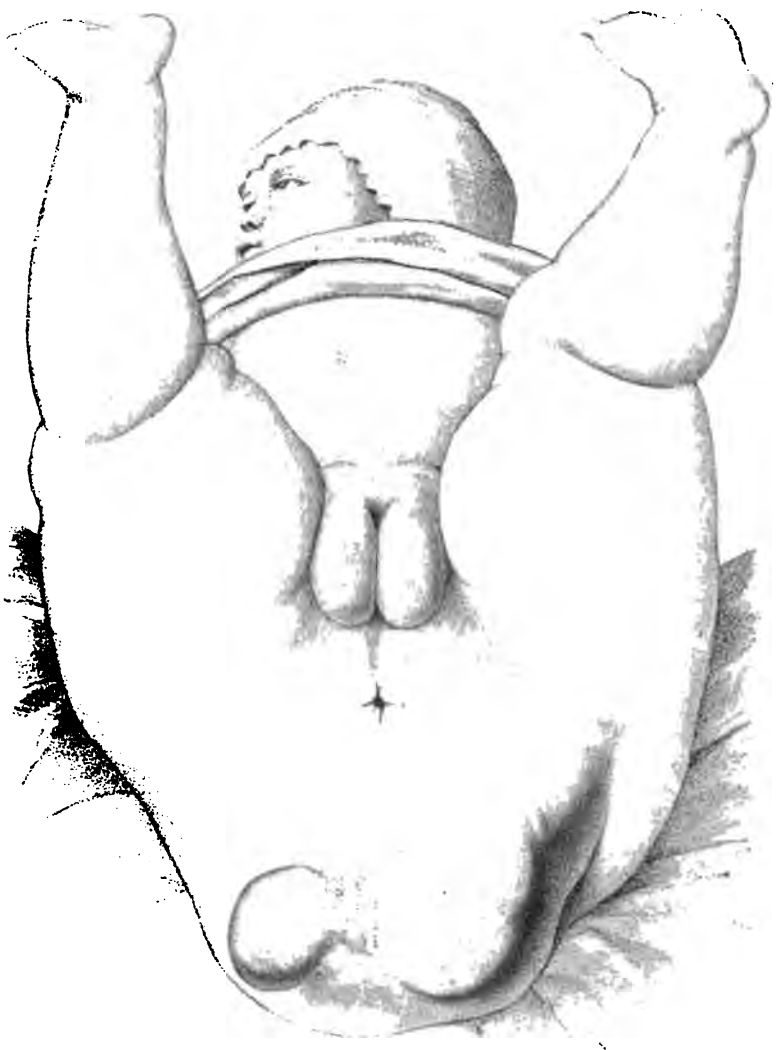

ienne présentant des nævi
peau. Voir obs LXXXV.

vis



Dans une même tumeur, les kystes peuvent appartenir à différentes espèces anatomiques, et nous avons indiqué notamment le mélange de kystes dermoïdes et mucoïdes. Ajoutons encore l'existence, signalée dans un certain nombre de faits, de cordons épithéliaux analogues à ceux des kystes de l'ovaire et

Fig. 51. — Kyste périnéal présentant de nombreux poils sur la peau qui le recouvre. Voir la coupe de ce kyste fig. 52 (obs. LXXXVI).

donnant lieu, selon toute vraisemblance, au développement de cavités nouvelles.

Quant aux parties solides, elles ne sont pas moins variables dans leur nature et leurs proportions que les parties kystiques. La plupart des tissus s'y trouvent représentés : on y rencontre de l'os, du cartilage, des tissus nerveux et musculaire, enfin et surtout du tissu conjonctif à différents états, depuis le tissu fibreux jusqu'aux formes jeunes de tissus muqueux et embryonnaire. Ces parties solides, et notamment le tissu conjonc-

tif, jouent parfois le rôle principal dans l'accroissement de ces tumeurs ; c'est ce qui a fait décrire un certain nombre d'entre elles sous le nom de sarcomes. Ces productions en présentent, en effet, la structure fondamentale, et leur accroissement rappelle celui des néoplasmes ordinaires. Néanmoins elles en diffèrent par l'absence de généralisation; car, dans tous ces cas, la tendance envahissante de la tumeur est limitée à la région qu'elle occupe, et jamais l'on n'observe de propagation à distance.

Parmi les tissus variés qui prennent part à la constitution de ces tumeurs, la présence d'un épithélium tapissant les cavités kystiques n'est, ainsi que nous l'avons déjà dit, qu'un cas particulier. L'élément kystique que nous avons toujours isolé dans les tumeurs, même les plus complexes, n'est qu'un des facteurs concourant à leur formation et représente seulement une unité. Sans doute les tumeurs kystiques sont les plus fréquentes; mais, entre elles et les tumeurs entièrement solides, il n'y a pas de différence essentielle au point de vue de la structure générale, et il est impossible d'établir une scission absolue, tant est sujette à varier la part que prennent dans leur composition ces différents éléments : kystes et parties solides. En somme, la diversité est le caractère le plus remarquable de ces productions, et, par le mélange des tissus qu'elles présentent, elles méritent bien le nom de *tumeurs mixtes* sous lequel elles ont été décrites par Cornil et Ranvier. Selon la prédominance de tel ou tel élément, de tel ou tel tissu, on a pu donner à la production la dénomination de kyste, de tumeur kystique, de sarcome ou cysto-sarcome, de lipome, etc. Mais en réalité toutes ces tumeurs sont très voisines et font bien partie d'une même famille.

Les nombreux tissus que l'on rencontre dans la constitution des tumeurs congénitales du siège ne sont pas toujours informes; dans certains cas, ils revêtent l'apparence de parties fœtales plus ou moins ébauchées. C'est une question sur laquelle nous avons déjà dirigé notre attention en faisant l'his-

toire des kystes dermoïdes. Nous avons montré les transitions qui relient les kystes proprement dits aux tumeurs complexes renfermant des parties fœtales, et nous avons suivi le passage graduel de ces dernières aux véritables monstruosités doubles, indépendantes de toute formation kystique. Or la région du siège est une de celles où s'observe un assez grand nombre de monstruosités doubles; nous ne devons donc pas

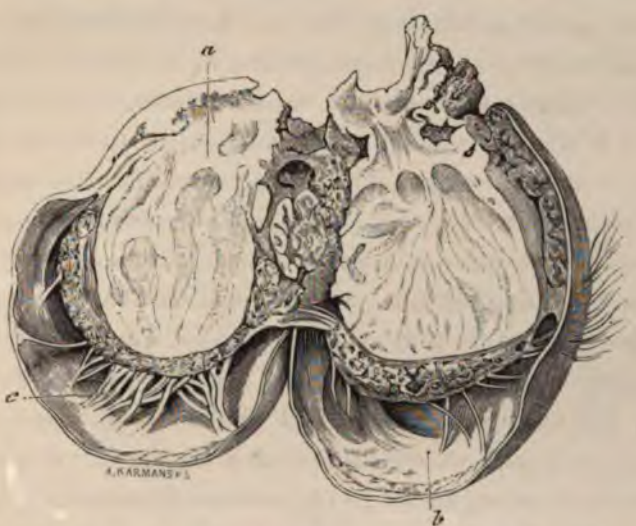

Fig. 52. — Kyste périnéal multiloculaire incisé (obs. LXXXVI) : *a*, masse adipeuse du volume d'une noix incluse dans le kyste; *b*, cavité principale du kyste; *c*, brides celluleuses.

être surpris de rencontrer ce facteur nouveau dans la constitution des tumeurs congénitales qui nous occupent : ce n'est, en somme, qu'un élément de plus qui vient ajouter encore à leur complexité.

Nous avons vu tout à l'heure des tissus nombreux, des membranes cutanées et muqueuses former des tumeurs homogènes ou bien se mélanger dans une même masse; nous allons maintenant plus loin et nous reconnaissons que les malformations de l'extrémité caudale de l'embryon peuvent se montrer tantôt isolées, tantôt combinées à de véritables tumeurs.

En effet, ce que nous disions de la duplicité monstrueuse s'applique de tous points aux autres vices de conformation dont cette région sacro-coccygienne peut être le siège. Ainsi le spina bifida et les méningocèles fournissent parfois leur appoint à la constitution complexe de la tumeur. Nous avons signalé leur existence dans les différentes espèces de tumeurs kystiques que nous avons successivement étudiées : tumeurs dermoïdes, tumeurs mucoïdes, kystes séreux congénitaux. On peut ajouter maintenant qu'il en est exactement de même pour les autres tumeurs congénitales de la région : ainsi le lipome a parfois été rencontré en même temps que le spina bifida[1]. D'ailleurs le spina bifida, aussi bien au crâne qu'au rachis, n'est pas toujours, il s'en faut, un vice de conformation isolé ; il s'associe volontiers à d'autres altérations congénitales. Celles-ci sont parfois des malformations importantes, de graves désordres embryologiques, comme nous en avons rencontré dans les tumeurs les plus complexes. Mais, d'autre part, elles sont dans certains cas fort légères : elles consistent simplement, par exemple, dans cet état éléphantiasique des enveloppes de la poche qui constitue comme un premier degré des kystes séreux congénitaux ; ou bien même il y a seulement sur la peau qui recouvre la tumeur des taches de nævi. Au crâne, on a rencontré des angiomes à la surface d'encéphalocèles. Nous avons observé la présence d'un nævus cutané sur un spina bifida, aussi bien d'ailleurs qu'à la surface d'une tumeur complexe de la région sacro-coccygienne (Pl. XI et XII, obs. LXXXV).

On voit donc que les remarques présentées tout à l'heure, à propos de la nature variée des tissus normalement développés dans les tumeurs congénitales du siège, doivent également s'appliquer aux vices de conformation qui peuvent exister dans cette région. Il y a là deux ordres d'anomalies qui sont capa-

1. Dumreicher, Wernitz, Bartels, cités par Bergmann.

bles de se combiner en toutes proportions, et l'on conçoit que le produit final qui résulte de telles associations puisse parvenir à un très haut degré de complexité.

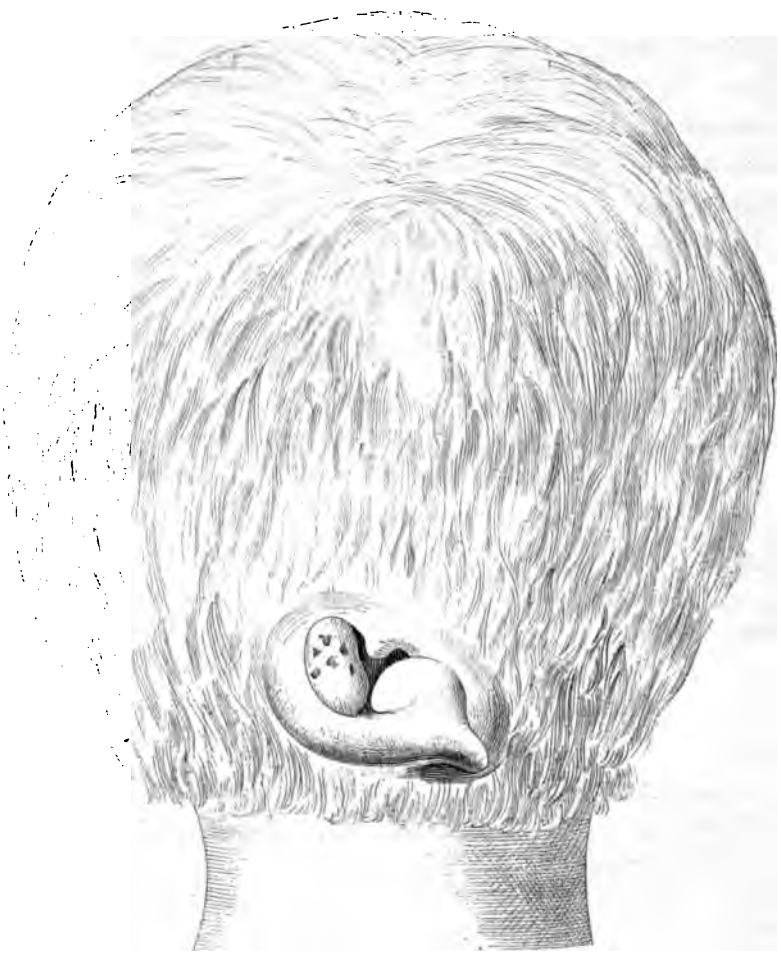

Fig. 53. — Tumeur congénitale de la région occipitale (obs. LXXXIX).

Il importait, après avoir distingué plusieurs espèces anatomiques de kystes congénitaux, de montrer quelle place considérable occupent les formes mixtes parmi les tumeurs congénitales et particulièrement parmi celles de la région

sacro-coccygienne. Si, parmi les tumeurs de cette région, nous avons établi des divisions et étudié successivement les kystes dermoïdes, les kystes mucoïdes et les kystes séreux congénitaux, c'est qu'il était nécessaire de dégager ces éléments importants, afin de les comparer aux kystes plus simples qu'on observe en d'autres régions et de montrer leur identité de structure. Cette analyse était indispensable pour déterminer la nature et le rôle de l'élément kystique dans les tumeurs mixtes, et faire ensuite la synthèse de ces productions complexes en rassemblant toutes leurs parties constituantes.

Ce que nous venons de dire des tumeurs congénitales du siège s'applique de tous points aux productions similaires qui se rencontrent, avec beaucoup moins de fréquence, il est vrai, en d'autres régions. On y trouve aussi des associations variées de différents tissus et de diverses altérations congénitales en rapport avec les vices de conformation auxquels est sujette la région considérée.

OBSERVATIONS

Obs. LXXXIV. — *Kyste congénital du périnée.* — Frébon (Antoine), âgé de deux ans, entre, le 14 mai 1879, à l'hôpital Sainte-Eugénie, salle Napoléon, n° 17.

La mère nous raconte que la tumeur pour laquelle elle nous présente son enfant est bien congénitale et qu'elle a grossi seulement à dix mois. Auparavant elle n'avait qu'un petit volume que la mère compare à celui d'une petite noisette.

Elle occupe la région périnéale du côté gauche, depuis le scrotum jusqu'à un centimètre de l'anus ; elle déborde un peu à droite la ligne médiane ; son volume est celui d'une noix, sa forme arrondie et sa consistance très régulière. Placée immédiatement sous la peau qui glisse facilement sur elle, cette tumeur glisse également dans

tous les sens sur les parties profondes. Elle a une élasticité incontestable et présente la fluctuation avec les particularités qu'on rencontre dans les poches très tendues.

Extirpation du kyste, le 21 mai. — Il en sort un liquide jaune verdâtre.

La tumeur n'avait pas de pédicule et rien ne semblait la rattacher aux parties profondes.

Guérison simple.

Obs. LXXXV. — *Kyste congénital de la région sacro-coccygienne. — Angiome cutané* (V. pl. XI et pl. XII). Thèse de Lachaud. — Le 5 juin, on apporte à l'hôpital Trousseau, dans le service de Lannelongue, la nommée J. K..., âgée de quatre jours. La mère est une jeune femme forte et bien constituée. A part une fièvre typhoïde à l'âge de huit ans, elle n'a jamais eu de maladie grave. Elle a marché très jeune et n'a présenté pendant son enfance, ni maux d'yeux, ni écoulements d'oreilles, ni ganglions hypertrophiés et suppurés ; elle a eu ses règles à quinze ans et a été réglée régulièrement. Elle est mariée depuis peu à un homme de trente ans, robuste et bien constitué. Du côté des parents de la mère, nous ne trouvons rien de particulier ; son père est mort très jeune à la suite d'un accident ; sa mère, au contraire, est morte dans un âge avancé d'une affection aiguë de la poitrine. Ses deux frères se portent très bien et n'ont jamais fait de maladie grave. Les parents du père se portent très bien ; ils ont eu onze frères ; cinq sont décédés ; nous n'avons pu avoir de renseignements sur le genre de leur mort. Dans les deux familles, on n'a jamais eu à noter un cas de malformation quelconque. Il ne nous a pas été non plus possible de constater la présence de la syphilis ou d'une autre maladie générale.

La grossesse a été très bonne ; la mère nous dit qu'elle n'a jamais eu de vomissements ni autres accidents de la grossesse, mais que vers le sixième mois elle a eu par la vulve une petite hémorrhagie, qui a duré fort peu ; elle a perdu à peine quelques gouttes de sang, ne s'est pas alitée, et a continué sans la moindre gêne à vaquer à ses occupations.

Au bout de neuf mois moins dix ou quinze jours elle fut prise de douleurs ; le travail a été assez long, mais complètement normal. Comme chez la plupart des primipares bien conformées, la présentation a été une occipito- iliaque, et la durée du travail a été surtout

excessive pour la sortie de la tête. Le thorax et les membres n'ont pas offert de difficultés pour l'extraction. La petite fille qui naquit portait à la région sacro-coccygienne une tumeur du volume d'une petite orange. Cette enfant est atteinte d'un ictère assez grave ; elle est chétive, mais bien conformée d'ailleurs ; la grand'mère qui la présentait nous dit qu'elle prend bien le sein et se nourrit d'une façon convenable. S'étendant en hauteur depuis le sacrum, au niveau de son union avec le coccyx, jusqu'en arrière vers le tiers supérieur des cuisses, la tumeur a 7 centimètres dans ce sens, et dans le sens latéral, empiétant sur chaque fesse, elle mesure 9 centimètres. Elle se présente sous la forme d'une tumeur médiane à peu près symétrique. Bilobée dans sa partie la plus saillante qui est libre, elle est implantée à sa base par un large pédicule. C'est un très vaste appendice surajouté aux fesses, prolongeant le tronc et venant tomber en arrière sur les cuisses. L'anus occupe sa place normale ; il est placé en avant de la tumeur à 7 centimètres de son sommet.

La tumeur est symétrique. Elle présente sur la ligne médiane un sillon qui se continue en haut avec une dépression médiane placée au-dessus d'elle. De chaque côté existent deux lobes bifides à leur sommet.

La peau qui recouvre la tumeur est normale; elle présente au niveau du lobule gauche une cicatrice assez large. Sa couleur est absolument celle de la peau des autres régions : elle présente cependant sur le sommet deux taches vasculaires, l'une à droite, l'autre à gauche, celle-ci plus étendue et de couleur lie de vin plus foncée que celle-là. Son épaisseur varie sur certains points. Par places, elle adhère intimement aux couches sous-cutanées ; dans d'autres endroits, au contraire, elle est parfaitement mobile. Dans la partie la plus saillante de la bifidité, sur le côté gauche, on trouve quelques poils assez longs. De plus, tout à fait au sommet se détache un appendice singulier de 1 à 2 millimètres de longueur, recourbé, noirâtre, comparable à une antenne et constitué par un faisceau de poils.

La tumeur est assez mobile sur les parties profondes, principalement au niveau des fesses, où elle peut jouer facilement sur les muscles. Mais sur la ligne médiane on sent sur sa base comme un pédicule qui la rattache au coccyx et qui limite sa mobilité dans le sens transversal et antéro-postérieur. Sa consistance est en général molle, mais inégale dans les points où on l'examine. Elle se compose de lobes distincts et paraissant indépendants. Deux sont fluctuants et ne communiquent pas entre eux ; les autres lobes offrent

une consistance plus ferme, comparable à celle d'un tissu cellulo-adipeux assez dense. On n'y sent pas de battements; l'auscultation ne révèle aucun bruit anormal; la tumeur n'est ni réductible, ni transparente, et les cris de l'enfant n'augmentent pas son volume. Lannelongue, trouvant l'enfant trop faible pour l'opérer, conseilla à la grand'mère de la nourrir le mieux possible pour essayer de la réconforter. Il demanda à voir l'enfant de temps en temps. La mère est revenue plusieurs fois, l'enfant a considérablement grossi et a une santé florissante. Mais la tumeur a augmenté de volume : aujourd'hui elle est plus grosse que le poing; il n'y a pas de grands changements dans son aspect extérieur, son volume seul a considérablement changé. Ses dimensions, aujourd'hui 26 décembre, sont : diamètre transversal, 14 centimètres; diamètre antéro-postérieur, 11 centimètres. L'enfant aura bientôt six mois; elle est forte et robuste. Lannelongue se décide à lui extirper sa tumeur, surtout parce qu'elle prolifère d'une façon trop considérable.

Opération. — Dans le premier temps, l'incision de la peau a été conçue de telle manière que, la tumeur enlevée, on puisse en rapprocher les bords sans perte de substance faisant plaie plate. En un mot, on laisse à la surface de la tumeur un triangle de peau adhérente pour être enlevée avec elle. Dans un deuxième temps, on entre immédiatement dans une couche de graisse extrêmement épaisse. Ce tissu cellulo-adipeux est très dense et présente environ une épaisseur de 4 à 5 centimètres. On met en même temps à découvert la tumeur proprement dite qui occupe la partie supérieure de la masse et qui se dirige du côté du sacrum. La dissection s'adresse d'abord à cette dernière tumeur. Lannelongue l'isole facilement de tous ses rapports avec les parties voisines. Il remarque alors que cette tumeur part du coccyx, qui est enveloppé dans son tissu aussi bien en arrière qu'en avant. Le coccyx paraît très mobile. Au-dessus la dissection est continuée très facilement. La tumeur est isolée au niveau de son insertion et la partie du coccyx enveloppée par la tumeur est coupée et enlevée avec la masse tout entière.

En achevant de la séparer des parties situées au-dessous, on remarque un plexus érectile, principalement veineux, et qui semble rattacher la tumeur au tissu graisseux dont on a parlé ci-dessus. La paroi rectale est séparée de la tumeur par les parties musculaires qui se trouvent normalement dans la région. Après avoir détaché la tumeur, la couche graisseuse est tellement considérable sur le péri-

née et de chaque côté des fesses que Lannelongue en enlève une grande partie avec des ciseaux, de façon à donner une forme normale à la région.

Au cours de l'opération, l'enfant n'a pas perdu une grande quantité de sang. On a eu soin de faire l'hémostase opératoire. Une artère profonde se rattachant au pédicule a seule donné un peu de sang. On l'a liée, puis on a fait de légères cautérisations au thermo-cautère. La plaie est assez grande, car il a fallu débrider sur 11 centimètres pour extraire les deux tumeurs. Les deux lambeaux de la peau ont été affrontés au moyen de seize points de suture. A la partie postérieure on a laissé un espace libre par lequel on a introduit un drain remontant jusque dans la partie supérieure de l'incision. Des lavages à l'eau phéniquée ont été faits par le drain, puis on a mis un pansement de Lister.

Description de la tumeur. — La tumeur principale est appendue au cordon. Elle a une forme triangulaire à angle mousse. A la partie inférieure existe un bloc assez considérable qui s'y rattache. Son volume est environ celui d'une mandarine ordinaire. Sa longueur est de 6 centimètres en haut, sa largeur est de 4 centimètres et de 3 à la partie inférieure. Au toucher, elle a une consistance assez dure. Elle ne présente nulle part de trace de fluctuation. On ne lui trouve pas d'enveloppe propre : elle se confond avec le tissu conjonctif. A la coupe, on trouve un aspect qui rappelle certaines tumeurs solides, mais multi-kystiques de l'ovaire. On voit la plus grande partie de la surface de la tumeur formée par une substance blanc jaunâtre, traversée par des tractus blanchâtres. Au milieu de cette substance, se trouvent des poches kystiques d'étendue variable. Les plus petites dépassent à peine 2 millimètres, et les plus grosses peuvent atteindre 1 centimètre d'étendue. Le contenu de ces kystes est très différent. On reconnaît, en effet, en les ponctionnant, que les uns renferment un liquide clair, aqueux, absolument semblable à celui que l'on retire des kystes hydatiques. Dans d'autres poches on trouve un liquide épais, blanchâtre ; dans d'autres enfin le liquide est non seulement épais, mais il a une coloration franchement purulente. Il semble donc que cette tumeur est constituée par un grand nombre de poches kystiques réunies par du tissu conjonctif, dont les mailles semblent infiltrées de tissu adipeux qui lui communique cette coloration jaunâtre.

L'autre tumeur est franchement lipomateuse. Elle a un volume

quatre ou cinq fois plus considérable que la première tumeur. La peau, qui est adhérente sur la plus grande partie de son étendue, présente une cicatrice vers le point où on a signalé le nævus gauche. Cette cicatrice, qui a été enlevée avec la tumeur, présente un tissu particulier, très dur à la coupe et qui sera examiné ultérieurement. En pratiquant dans le lipome des coupes transversales, on a ouvert un kyste beaucoup plus volumineux que les autres, il présente 2 centimètres environ de longueur sur 1 de large. Le liquide qu'il contenait est l'analogue de ceux que l'on a trouvés dans les kystes de la première tumeur.

L'examen histologique a été fait par Frémont, interne des hôpitaux. Le durcissement de la tumeur a été obtenu par la gomme et l'alcool. Quelques morceaux de la peau ont été au préalable placés dans l'acide picrique.

La peau se présente avec ses caractères normaux, sauf dans le point où l'on a noté la coloration particulière au nævus. L'examen histologique y montre les modifications ordinaires des capillaires dans ces tumeurs. Ils sont plus volumineux, ampullaires et irrégulièrement dilatés; leurs parois ont de gros noyaux et sont plus épaisses qu'à l'état normal. Le pannicule adipeux est considérablement augmenté et forme un véritable lipome, qui ressemble aux lipomes des autres régions. Il présente cependant une particularité. Au milieu de la graisse, en disséquant la tumeur, on a trouvé un kyste à parois épaisses, formées de fibres conjonctives, concentriques. De la partie externe de ces parois partent des tractus conjonctifs qui vont séparer les lobules graisseux. La surface interne est formée par du tissu conjonctif, parsemé çà et là de noyaux de cellules plates. Ce revêtement incomplet résulte très probablement de la chute de ces cellules par suite des manœuvres pour le montage des coupes. Le liquide du kyste renferme un grand nombre de cellules déformées, dont il est impossible de connaître la nature.

La tumeur proprement dite est constituée par du tissu conjonctif très riche en cellules embryonnaires, mais sillonné par des tractus de tissu conjonctif plus avancé en organisation. A la périphérie ce tissu est serré de façon à former une sorte d'enveloppe plus résistante. Toute la masse est criblée de cavités kystiques de grandeur variable. Autour des cavités kystiques le tissu conjonctif est tassé de façon à leur former une paroi distincte. La face interne de ces grandes cavités présente des cellules disposées en stratifications, dont les plus profondes sont arrondies et les superficielles plus

aplaties. Toutes ont des noyaux peu distincts et sont infiltrées de graisse, de telle sorte que l'acide osmique donne à toute cette couche une coloration noire très marquée. Autour des kystes plus petits, c'est à peine si l'on trouve quelques fibres conjonctives qui les délimitent par leurs directions du reste de la tumeur. Enfin, il y a un grand nombre de kystes microscopiques. Leurs cavités ne sont pas toujours circulaires, elles sont parfois allongées comme un tube dilaté à l'une de ses extrémités.

Elles sont remplies d'une substance vaguement fibrillaire, au milieu de laquelle se trouvent des cellules dont le noyau est coloré par le carmin. Les parois sont formées par des fibrilles conjonctives non distinctes de celles du reste de la tumeur, et tapissées par des cellules plates dont le noyau fait une légère saillie dans l'intérieur de la cavité. Le contenu des grands kystes, examiné à l'état frais, a montré qu'il n'y avait pas de différence essentielle dans sa composition. En effet, ce liquide se présentait tantôt incolore, tantôt blanchâtre comme de la crème, tantôt d'un très beau jaune. Or, toujours nous le trouvons composé de cellules plates, polygonales, dont les bords sont nets et non échancrés. Au centre, on trouve un noyau, et, entourant ce noyau, au milieu du protoplasma, des granulations graisseuses, tantôt à peine marquées, tantôt si abondantes qu'elles voilent le noyau.

En tenant compte de l'unité du produit et de l'existence dans tous ces kystes de cellules aplaties, il est permis de penser que tous ces kystes ont débuté à l'état de kystes microscopiques. Se fondant sur les caractères de cet endothélium, sur l'existence du nævus cutané, sur l'aspect macroscopique et jusqu'à un certain point histologique de cette tumeur qui rappelle celui des kystes congénitaux, se basant en outre sur l'absence complète de cartilage et d'os, Lannelongue croit que cette tumeur a son origine dans les petits vaisseaux de la région : car l'endothélium qui a été retrouvé dans les différents kystes rappelle celui des capillaires qui se trouvaient en très grand nombre dans la tumeur.

27 novembre. — L'enfant est un peu fatiguée. L'acide phénique des lavages et du pansement a produit une légère intoxication qui se manifeste par des urines noirâtres. On fait un nouveau pansement. La plaie est en très bon état. On conseille à la mère de donner à sa fille du thé avec une petite quantité de rhum.

28. — L'enfant tousse un peu, elle a la peau chaude et un léger degré de fièvre. On ne trouve pas, à l'auscultation, de signes parti-

culiers; la respiration est normale. L'intoxication persistant, on a recours à un pansement à l'acide borique. La plaie ne suppure pas ; on continue le même traitement.

29. — La mère n'a pas rapporté la petite fille.

30. — Nous n'avons pas eu de nouvelles. Tout nous porte à croire qu'il est survenu un accident fâcheux tenant probablement au refroidissement de l'enfant par suite des différents voyages qu'elle a faits de chez elle à l'hôpital ou à l'intoxication phéniquée.

Obs. LXXXVI. — *Kyste congénital de la région sacro-coccygienne* (V. fig. 51 et 52). Thèse de Lachaud.

Le 25 février 1883, une sage-femme présente, à la consultation de l'hôpital Trousseau, un enfant mâle, âgé de quatre jours, portant une tumeur singulière de la région ano-coccygienne. Les renseignements sur la santé des parents sont excellents. Le père, qui accompagne l'enfant, se porte bien; il a 28 ans, et du côté de ses parents il n'y a aucune défectuosité congénitale. La mère accouche pour la première fois; sa grossesse l'a un peu fatiguée, mais elle n'a rien présenté d'insolite; l'accouchement, d'après la sage-femme, a été régulier; il a duré douze heures; la tête s'est présentée la première. L'enfant n'offre aucune particularité autre que l'existence d'une tumeur occupant la région ano-coccygienne. Cette tumeur se présente sous la forme d'un appendice en forme de queue, s'insinuant en arrière entre les fesses pour s'implanter au niveau de la pointe du coccyx. La forme en est cylindrique, légèrement pédiculisée à son origine et un peu renflée vers le sommet. Quand on examine l'enfant couché sur le dos et que les cuisses sont rapprochées, la tumeur pend du tronc en arrière, à la manière d'un battant de cloche à qui elle ressemble par la forme, et elle repose sur la gouttière des cuisses.

Elle descend ainsi jusqu'au quart inférieur de la cuisse : sa longueur est, en effet, de 8 centimètres, et elle a en moyenne 4 à 5 centimètres de dimension en travers. Cet appendice ressemble d'autant mieux à une queue que la surface de la peau présente un nombre considérable de poils longs qui ont de 3 à 5 centimètres de longueur; l'extrémité de la tumeur en est la plus pourvue.

La consistance de cette tumeur est molle; en certains points on y découvre une tension élastique et, dans des régions circonscrites, de la fluctuation; il y a une cavité pleine de liquide à son centre.

L'implantation de cette tumeur est profonde, et on sent manifeste-

mais qu'elle est reliée au coccyx par un tissu dense qui entoure la pointe de cet os : en un mot, la pointe coccygienne est perdue dans la tumeur. Le pédicule est distant de l'anus de 2 centimètres 1/4.

La peau de la tumeur ne présente aucune autre particularité que la présence des poils : il n'y a pas de traces de nævus ; la tumeur est mobile, mais il ne semble pas que les mouvements soient autres que ceux provoqués par son propre poids.

L'âge de l'enfant et l'importance de l'opération font conseiller aux parents d'attendre encore quelques mois avant de pratiquer l'ablation de la tumeur. L'opération fut faite au bout de quatre mois.

Comme la tumeur était franchement pédiculisée et que l'insertion du pédicule ne formait pas une surface dépassant 3 centimètres de diamètre, l'opération fut pratiquée au thermo-cautère, afin d'éviter toute perte de sang. Deux petits lambeaux cutanés furent disséqués ; puis on pénétra de la surface à la profondeur. Au moment où il arriva sur le coccyx, Lannelongue se servit du bistouri : il remarqua alors que la pointe de cet os ne pouvait être séparée par la dissection et il fit immédiatement la résection de l'extrémité du coccyx. L'opération était achevée : il n'y a pas eu de perte de sang ; on appliqua un pansement antiseptique. La cicatrisation de la plaie se fit promptement sans réaction notable, et, au bout de quinze jours, il ne restait plus qu'une fistule correspondant à la section de l'os qui persista encore dix jours et se cicatrisa enfin. L'enfant a été rapporté plusieurs fois à l'hôpital : il va très bien.

Nous avons eu des nouvelles de l'enfant dernièrement : il y a deux ans qu'il a été opéré, il n'y a pas eu de récidive.

L'examen histologique a été fait par Vignal.

La peau, qui paraissait normale et qui recouvrait toute la tumeur, présente sa structure habituelle (poils, glandes sébacées et sudoripares). Elle n'est ni plus mince ni plus épaisse que dans la région inférieure du dos à cet âge. Quelques poils ont pris un développement énorme ; ils sont raides et longs ; ils offrent tous les caractères des poils adultes.

La tumeur elle-même est formée par plusieurs kystes, quelques-uns très grands, presque du volume d'une noix ; d'autres plus petits, à peine visibles à l'œil nu.

La paroi des kystes est formée par une trame de tissu conjonctif, dure, renfermant quelques fibres élastiques et des cellules connectives aplaties entre les faisceaux connectifs.

Les vaisseaux sanguins et lymphatiques sont peu nombreux dans

la paroi des kystes; ils le sont beaucoup plus dans la peau qui recouvre la tumeur, sans cependant l'être plus qu'à l'état normal.

Les parois des kystes sont recouvertes du côté de la cavité kystique par une seule couche de cellules épithéliales plates ne présentant pas de cils vibratiles; il existe par-ci par-là quelques rares cellules caliciformes.

Le liquide que renfermaient les kystes est jaune citrin, limpide, non filant et se coagule par l'action de l'alcool; il contient quelques cellules lymphatiques. Un des plus grands kystes renfermait un liquide rouge; cette couleur, ainsi qu'il fut facile de le voir par l'examen microscopique, était due à des globules sanguins qui avaient pénétré dans la cavité kystique depuis peu de temps : car ils ne présentaient aucune altération; ils venaient probablement de la rupture d'un vaisseau pendant l'opération. Dans la paroi des kystes on trouvait, par places, des traînées de cellules épithéliales présentant les caractères de jeunes cellules.

Ces traînées sont presque semblables à celles que Malassez et de Sinéty ont décrites dans les kystes de l'ovaire. Sont-elles destinées à devenir l'origine de nouveaux kystes? C'est ce qu'il est difficile de dire, car toutes les phases de transition n'existent pas; cependant, dans mon opinion, la chose n'est pas improbable.

Le pédicule du kyste se confondait avec les muscles de la région; il n'y a rien là de spécial à noter, cependant les aponévroses paraissent être plus épaisses.

L'extrémité du coccyx, enlevée avec la tumeur, est normale, c'est-à-dire cartilagineuse, avec quelques petits points calcifiés comme on en trouve à cet âge.

Obs. LXXXVII. — *Spina bifida de la région sacrée.* — Schuetzer (Auguste), âgé de neuf ans, entré le 27 mai 1886, salle Denonvilliers, n° 2, à l'hôpital Trousseau.

Le père et la mère sont bien portants. Il n'y a rien de particulier à relever dans les antécédents héréditaires.

Cet enfant est robuste et n'a jamais fait de maladie. Il présente depuis sa naissance une tumeur qui, pendant quelques années, augmenta peu à peu de volume, mais qui reste aujourd'hui stationnaire.

Elle est située au niveau de la région sacrée; son volume est celui du poing; elle est arrondie et se termine brusquement en haut, tandis qu'elle s'efface insensiblement en bas. Elle occupe la ligne mé-

fiane : sa partie supérieure répond à une ligne transversale passant par les épines iliaques postéro-supérieures. Elle n'est pas absolument symétrique et proémine un peu en haut et à gauche, de sorte que son grand axe est très sensiblement oblique en bas et à droite.

La peau est normale sur presque toute l'étendue de la tumeur et ne présente aucune trace de cicatrice : cependant vers le bord supérieur se voit une petite zone transversale de 2 centimètres de haut sur 6 centimètres de large, au niveau de laquelle la peau est un peu rouge : cette coloration ne disparaît pas complètement par la pression.

La consistance de la tumeur est très égale : elle donne la sensation d'une poche liquide, peu tendue : on y perçoit de la fluctuation. L'éclairage latéral permet de constater la transparence de la poche.

L'exploration exerce sur la tumeur, avec les deux mains, une pression soutenue, graduée, considérable, il semble qu'elle diminue très légèrement de volume. En outre, il survient des phénomènes nerveux très marqués : d'abord une douleur très vive, des cris, de l'agitation, puis quelques soubresauts convulsifs dans les membres inférieurs et l'émission involontaire des urines : enfin des convulsions épileptiformes généralisées. Ces phénomènes cessent dès qu'on suspend la compression : mais à la suite de ces manœuvres le petit malade reste abattu et somnolent pendant une demi-heure environ.

En appuyant fortement l'extrémité des doigts sur la ligne médiane, on sent, au niveau du bord supérieur de la tumeur, une dépression manifeste et un orifice dans lequel pénètre l'extrémité du doigt.

La sensibilité et la motilité des membres inférieurs sont normales : l'enfant marche et court sans aucune apparence de fatigue : mais, depuis sa naissance, il présente de l'incontinence des urines et des matières fécales.

Sur les deux fesses, immédiatement au-dessus du pli fessier, on trouve des cicatrices assez étendues, séparées par des intervalles de peau saine. Ces cicatrices présentent au milieu une partie encore érythémateuse et à la périphérie un liséré blanc, déprimé : elles paraissent succéder à des ulcérations profondes du derme. Lorsqu'on écarte les fesses, l'orifice anal cède facilement et presque brusquement : les plis s'effacent et l'anus devient infundibuliforme et présente un diamètre d'environ 3 centimètres : la muqueuse est saine et ne présente pas d'ulcération.

Obs. LXXXVIII. — *Tumeur congénitale de la région lombaire.* —

Rebstock (Rose), âgée de trois mois et demi, nous est présentée à l'hôpital Trousseau, le 29 avril 1885.

Les parents sont bien portants ; ils ont eu huit autres enfants : six sont vivants et bien conformés, deux sont morts de rougeole et de méningite. La mère a fait une fausse couche avant le dernier enfant. L'accouchement eut lieu le 8 janvier 1885 ; il fut naturel, mais dura longtemps.

Le deuxième jour, on remarqua à la région dorso-lombaire une tumeur du volume d'un œuf de cane, à la surface de laquelle se voyait une petite tache vasculaire.

Depuis cette époque la tumeur a un peu augmenté. Aujourd'hui (29 avril 1885) on trouve à la partie supérieure de la région lombaire une tumeur du volume de la moitié d'un œuf de poule, mal limitée à la périphérie, de consistance mollasse et ne contenant pas de liquide. La résistance est égale et l'on ne trouve pas de bosselures. La colonne vertébrale à ce niveau présente une saillie de trois apophyses épineuses, principalement de celle qui occupe le milieu de la tumeur ; cette apophyse épineuse semble élargie ; elle est mobile lorsqu'on la déprime, mais elle ne présente aucune trace de bifidité. La tumeur repose par une large base sur les parties profondes ; il n'y a pas de pédicule ; mais en comprimant la tumeur latéralement, de manière à la faire saillir, on constate à sa partie supérieure l'existence d'une petite dépression cutanée indiquant une adhérence de la face profonde de la peau à la tumeur.

La peau présente des taches vasculaires d'un rouge légèrement cuivré et un bord irrégulier sur la partie supérieure droite de la tumeur.

Il n'y a jamais eu aucun trouble particulier, ni douleurs, ni trouble moteur ou sensitif du côté des membres inférieurs.

Obs. LXXXIX. — *Tumeur congénitale de la région occipitale* (V. fig. 53). — Courtois (Jeanne), âgée de trois mois, apportée à la consultation de l'hôpital Trousseau le 13 mai 1885.

Ses parents sont en bonne santé. La petite fille qu'on nous présente est leur premier enfant. Deux mois avant la grossesse, la mère eut une perte, due probablement à une fausse couche : car les règles étaient supprimées depuis deux mois. La grossesse fut bonne jusqu'au huitième mois ; à cette époque la mère fut mêlée à une rixe survenue entre son mari et des ouvriers ; elle dut se battre pour le

délivrer et reçut un coup sur la tête. Elle en ressentit une violente émotion et à la suite perdit du sang pendant un jour. Mais après cet accident elle n'eut pas de douleurs abdominales et n'éprouva plus aucun trouble.

L'enfant naquit à terme avec une tumeur occipitale qui fut déchirée pendant l'accouchement par la sage-femme et qui saigna un peu ; d'après le témoignage de la sage-femme, elle n'adhérait pas aux membranes.

Cette tumeur est située vers le milieu de la hauteur de l'écaille occipitale. Elle est allongée transversalement et traversée par la ligne médiane, qui en laisse la plus grande partie à sa gauche.

L'extrémité gauche de la tumeur est formée par une saillie à surface irrégulière, bourgeonnante et ulcérée, grosse comme une noisette et séparée par un sillon profond du reste de la masse. C'est cette partie de la tumeur qui a été le siège de la déchirure. Le reste forme une saillie recouverte de peau normale, de couleur rosée. Elle est surmontée de deux proéminences charnues en forme de tubercules, dont l'aspect représente celui de petites cornes ou de mamelons allongés.

La tumeur est parfaitement mobile sur les parties profondes. Sa consistance est mollasse et uniforme. Elle n'est pas recouverte de poils, mais le cuir chevelu en présente jusque sur ses limites.

INDEX BIBLIOGRAPHIQUE

Un grand nombre des faits que nous avons indiqués se trouvent cités dans les travaux suivants :

A. Veling. — *Essai sur les tumeurs enkystées de l'extrémité inférieure du tronc fœtal.* Thèse, Strasbourg, 1846, n° 162.

Constantin Paul. — *Étude pour servir à l'histoire des monstruosités parasitaires ; de l'inclusion fœtale située dans la région sacro-périnéale. Arch. gén. de méd.*, 1862, vol. Ier, p. 641, et vol. II, p. 45, 194 et 273.

A. Molk. — *Des tumeurs congénitales de l'extrémité inférieure du tronc.* Thèse, Strasbourg, 1868, 3e série, n° 106.

S. Duplay. — *Des tumeurs congénitales de la région sacro-coccygienne. Arch. gén. de méd.*, 1868, vol. II, p. 723.

E. Lachaud. — *Recherches sur les tumeurs congénitales de la région sacro-coccygienne.* Thèse, Paris, 1883.

Abegg. — *Ueber angeborene Sacralgeschwülste und über das Schliewener Kind. Archiv f. Gynæk.*, 1880, Bd. XVI, s. 475.

Ahlfeld. — *Ein zweiter Schliewener Kind, ein neuer Fall von unabhængigen Bewegungen in einem angeborenem Sacraltumor. Archiv f. Gynæk.*, 1875, Bd. VIII, s. 280; — et *Sectionsbericht über das zweite Schliewener Kind. Archiv f. Gynæk.*, 1877, Bd. XII, s. 473.

Berardi. — *Raccoglitore medico di Fano*, févr. 1856; *Bull. de thérap.*, juin 1856, p. 501, — d'après Molk, p. 53.

E. v. Bergmann. — *Zur Diagnose der angeborenen Sacral-Geschswülste. Berliner klin. Wochenschr.*, 1884, 1 dec., s. 761 ; 8 dec., s. 780.

O. Beumer. — *Ueber eine angeborene Steissgeschwülste. Zeitschr. f. Geburtsh. und Gynæk.*, Bd. IV, h. 2, s. 263, — d'après la *Rev. des Sciences méd.*, t. XIX, p. 453.

H. Bircher (d'Aarau). — *Hemmungsmissbildungen am unteren Rumpfende, Corresp. Blatt f. schweizer Aerzte*, n° 19, p. 517, 1er sept. 1879, — d'après la *Rev. des Sciences méd.*, 1880, t. XVI, p. 57.

Braune. — *Die Doppelbildungen und angebornen Geschwülste der Kreuzbeingegend*, Leipzig, 1862.

— *Monatschrift f. Geburtskunde*, 1864, Bd. XXIV, p. 1, — d'après Molk, p. 31.

Buman. — *Relation de deux observations pour servir à l'histoire des tumeurs congénitales de la région ano-coccygienne.* Extr. du *Bull. de la Soc. méd. de la Suisse romande*, juill. 1872, — d'après la *Rev. des Sciences méd.*, t. Ier, p. 884.

Busch (de Berlin). — *Gemeinsame Zeitschr. f. Geburtsk.*, 1829, t. IV. p. 1, — d'après Veling, p. 19.

Buxtorph. — *Acta helvetica*, t. VII, p. 108, — d'après Veling, p. 22.

Charvet. — *Arch. gén. de méd.*, nov. 1838, p. 265.

Depaul. — *Tumeur congénitale volumineuse de la région fessière, formée du mélange des tissus embryonnaires normaux, devenue cause de dystocie. Bull. de la Soc. de chir.*, 3 juill. 1867 ; 2e série, t. VIII, p. 300. Obs. par Bailly.

— *Tumeur congénitale (embryoplastique) adhérente à la partie supérieure du coccyx. Opération quarante-huit heures après la naissance; guérison. Bull. de la Soc. de chir.*, 12 mai 1869 ; 2e série, t. X, p. 207.

— *Des tumeurs congénitales de l'extrémité inférieure du tronc. Archives de tocologie*, 1877.

Dubreuil (de Bordeaux). — *Note sur une tumeur détachée du fœtus pendant l'accouchement. Bull. de la Soc. de chir.*, 16 déc. 1863; 2e série, t. IV, p. 525.

Elsæsser. — *Wurtemberg. Correspondenzblatt*, 1858, — d'après Molk, p. 14.

Fleischmann. — *Der Fœtus in Fœtu*, Nuremberg, 1845, p. 25, — d'après Molk, p. 45.

Gemmil. — *Medical Essays*, vol. V, p. 1, n° 37, p. 361, cité par Meckel, — d'après Veling, p. 21.

J. Gilles. — *Dissert. inaug. de Hygromaticis cysticis congenitis*, etc., Bonn, 1852, — d'après C. Paul.

Girode. — *Rétrécissement du bassin; hydropisie de l'ammios; tumeur fœtale. Soc anatom.*, 4 avril 1884; — *Arch. de tocologie*, janv. 1885, p. 70.

J.-A. Glæser (de Hambourg). — *Drei neue Fælle von angeborenen Cysten-Hygromen der Sacralgegend. Virchow's Archiv f. path. Anat.*, 1858, Bd. XIII, s. 187.

Grüber. — *Hamb.-Zeitschr. f. gesammte Medicin*, 1840, Bd. XIII, p. 514. — *Neue Zeitschr. f. Geburtskunde*, 1842, Bd. XII, p. 128, — d'après Molk, p. 14.

Heineken (de Brême). — D'après C. Paul.

Hesselbach. — Braune, p. 21, — d'après Molk, p. 43.

Holm. — Vrolik, *Tabulæ ad illustrand. Embryogenesim*, Amsterdam 1849, — d'après Molk, p. 51.

Hyvert. — *Note sur une tumeur développée à la région ano-périnéale d'un fœtus. Lyon médical*, 1873, n° 10, p. 14, — d'après la *Rev. des Sciences méd.*, t. II, p. 772.

Knopf. — *Deutsche Klinik*, 1853, n° 42; cité par Glæser, *loco cit.*, s. 190.

Koehler. — *Angeborene Missbildung am unteren Ende der Wirbelsæure. Berliner klin. Wochenschr.*, 12 nov. 1877, n° 46, s. 677.

Kornalewski. — *Zur Casuistik der congenitalen Sacralgeschwülste.* Inaug. Dissert., Leipzig, 1876; d'après *Centralbl. f. Chir.*, 1877, Bd. IV, s. 380.

J. Kuchler (de Munich). — *Dissert. inaug. de tumore singularis indolis congenito*, Monachii, 1835; — d'après C. Paul.

De Lassonne. — *Hist. de l'Acad. des sciences*, 1771, p. 38, — d'après C. Paul.

F. Leclerc. — *Sur un cas de tumeur congénitale de la région ano-coccygienne ayant nécessité une embryotomie. Lyon médical*, 7 juin 1885, n° 23, p. 185.

Lehmann. — Cité par Glæser, *loco cit.*, s. 189.

Lieching et **Dennenberger.** — Tübingen, 1755; Braune, *Doppelbildungen*, p. 21, — d'après Molk, p. 42.

Lœffler. — *Ein pathol. Naturspiel eines monstr. Kindes. Stark's Neues Archiv f. die Geburtshülfe, Frauenzimmer und Kinderkrankheiten*, etc., Bd. II, h. 2, Jena, 1799, — d'après Veling, p. 8.

Lomer. — *Soc. gynécol. de Berlin,* 25 janvier 1884. *Arch. de tocologie,* mai 1884, p. 378.

Lotzbeck. — *Die angebornen Geschvülste der hintern Kreuzbeingegend,* München, 1858, — d'après Duplay.

C. Macnamara. — *Congenital tumour containing fœtal Structures, removed from the sacrum of a Child. Trans. of the Pathol. Soc. of London,* march 12, 1881, vol. XXXII, p. 199.

Martin. — Cité par Ollivier (d'Angers), *Mém. sur la monstruosité par inclusion. Arch. gén de méd.,* t. XV, 1827, p. 544.

— *Monatschrift,* etc., mars 1861; nov. 1863; nov. 1867, — d'après Molk, p. 11, 28 et 34.

Mauthner. — *Archiv f. physiol. Heilkunde von Vierordt,* Stuttgard, 1852, Bd. XI, p. 141, — d'après C. Paul.

Mayer et **Kendgen.** — *Græfe u. Walther's Journ. f. Chir. u. Augenheilk.,* 1827, Bd. X, s. 68, — d'après C. Paul.

J.-F. Meckel. — *Handb. der patholog. Anat.,* Bd. I, s. 371, Leipzig, 1812, — d'après Veling, p. 20.

Meinel. — *Prager Vierteljahrschrift,* 1849, p. 116; Braune, p. 69, — d'après Molk, p. 21.

A. Menzel. — *Ein Fall von angeborener Sacralgeschwulst, Langenbeck's Archiv f. klin. Chir.,* Bd. XXII, s. 691.

Naudin. — *Journ. gén. de Méd. ou Recueil périod.,* 1816, t. 55, p. 342, — d'après Molk, p. 40.

Otto. — *Seltene Beobachtungen,* n° 87, p. 163, — d'après C. Paul.

— *Monstror. sexcent. descript. anatom.,* Breslau, 1841, — d'après Molk, p. 39.

Pabst (d'Altenbourg). — *Allgemeine medicinische Zeitung,* — d'après Veling, p. 21.

Pacini. — *Ann. univ. di Med.,* 1843, — d'après Molk, p. 40.

Peu. — *Pratique des accouchements,* liv. II, p. 469, — d'après Veling, p. 24.

Pitha. — Braune, p. 57, — d'après Molk, p. 22.

Prochaska. — *Medicin. Jahrb. des K. K. Oesterr. Staates,* 1814, Bd. II, s. 83, — d'après C. Paul.

Rayer et **Ball.** — *Tumeur volumineuse formée par hypergénèse de la substance grise de la moelle épinière chez un fœtus de six mois. C. R. et Mém. de la Soc. de biologie,* 1863; Mémoires, p. 117.

M. Reiner. — *Wiener medic. Wochenschr.,* 1858, n° 23, — d'après Molk, p. 41.

Richardson. — *Med. Times,* juill. 1859, p. 5, — d'après Molk, p. 40.

Sangalli. — Cité par Rizzoli. *Arch. gén. de méd.,* 1877, vol. II, p. 107.

Saxtorph. — *Von einer seltenen Geschwulst, die bei zwei Neugeborenen beobachtet wurde,* etc. *Saxtorph's gesammelte Schriften,* p. 231, — et

Soc. méd. Hefl. Cal., vol. II, p. 23. 1775. — d'après Veling, p. 7 et 8.

Schaumann. — *Dissert. inaug. de Fetu in Fetu*, Berlin, 1839. — d'après Mulk, p. 41.

Schindler. — Cité par Glaser, *loco cit.*, s. 192.

J.-A. Schmidt de Nervisi. — *Sur diverse explorerae Missbildung eines Kindes weiblichen Geschlechtes. Hufeland's Journal der praktischen Heilkunst und Wundarzneikunst.* 24ter. Bd. oder *Neues Journal*, 17ter. Bd., p. 147, — d'après Veling, p. 14.

A. Schreiber. — *Bericht über Casuistik der exploreren Sacralgeschwülste. Deutsche Zeitschr. f. Chir.*, 1879. Bd. XI, s. 331.

Ch.-F. Schumacher. — Cité par G.-Th. Berlich. *Ueber die Geburthinder-nisse von Seiten des Kindes, nebenbei seine Anomalien von Seiten seiner Grösse.* Würzburg, 1836. — d'après Veling, p. 21.

Schwartz. — *Marburger Festprogramm zum Rectoratswechsel*, Marburg, 1860, — d'après Mulk, p. 47.

Schwarz de Prague. — *Klinische Jahrbücher f. Medicin und Chirurgie* v. Haimes, t. VII, p. 1 et 2e cah., Eberfeld, 1853, — d'après Veling, p. 13.

Slack. — Brume, p. 42. — d'après Molk, p. 33.

Small. — *Edinburgh Journ.*, 1833, p. 244. — d'après Molk, p. 18.

W. Snowball de Melbourne. — *Austral. med. Journ.*, 1885, dec. 15, — d'après *Centralbl. f. Gynäk.*, 1885, s. 685.

De Soyre. — *Les tumeurs congénitales de la région sacro-coccygienne. Arch. de Tocologie*, 1878, p. 156.

Stanley. — *Med. chir. Trans.*, 1841, vol. 24, p. 249, — d'après Molk, p. 21.

C. Stedmann. — *Perineal tumour of Fetus, an Impediment to delivery. Boston med. and surg. Journal*, july 1875. — d'après la *Rev. des Sciences méd.*, t. VII, p. 622.

Stoltz. — Veling, *loco cit.*, obs. I, p. 2.

Strassmann. — *Monatsschrift f. Geburtsk. u. Frauenkr.*, 1861, Bd. XVIII, s. 130. — d'après Molk, p. 25 et 37.

Surmay de Ham. — *Tumeur congénitale de la région sacro-coccygienne. Bull. et Mém. de la Soc. de chir.*, 25 juill. 1877, t. III, p. 517.

G.-R. Turner. — *Congenital tumour of the perinæum. Trans. of the Pathol. Soc. of London*, dec. 15, 1884, vol XXXVI, p. 417.

Verdier. — *Sur une tumeur qui occupait la place du coccyx dont l'os sacrum paraissait imparfait. Rev. méd. franç. et étrang.*, 1826, t. Ier, p. 419, — d'après Veling, p. 16.

Virchow. — *Monatsschr. f. Geburtsk.*, Bd. IX, p. 262, — d'après Molk, p. 46.

Voss. — *Behrend's Journal f. Kinderkr.*, 1859, p. 144, — d'après Molk, p. 14.

Wagner. — *Frank. Sammlungen*, Bd. XI, p. 343; Bd. V, p. 195, Nuremberg, 1757-1760, — d'après Molk, p. 38.

Walzberg. — *Ein Fall von Steissgeschwulst. Deutsche Zeitschr. f. Chir.*, 1878, Bd. X, — d'après la *Rev. des Sciences méd.*, t. XV, p. 618.

C.-O. Weber. — *Notiz über einen Fœtus in Fœtu und das Vorkommen von Paralbumin in einer Cyste der Geschwulst. Virchow's Archiv f. path. Anat.*, 1854, Bd. VI, s. 520.

C. Weber. — *Eine cystische Sacralgeschwulst als Geburtshinderniss. Archiv f. Gynæk.*, 1870, Bd. I, s. 164.

Wedemeyer. — *Græfe und Walther's Journal f. Chir. u. Augenheilk.*, 1826, Bd. IX, p. 114, — d'après C. Paul.

Weinlechner. — *Soc. imp.-roy. des médecins de Vienne*, 22 mai 1885, — — d'après la *Semaine médicale*, 27 mai 1885, n° 22, p. 189.

Wieland. — *Bull. de la Soc. anatom.*, avril 1857, p. 115.

Wittich et **Wohlgemuth.** — *Monatschr. f. Geburtsk.*, 1855, Bd. V, p. 161, d'après Molk, p. 59.

Wormald. — *Med.-chir. Trans.*, 1841, vol. XXIV, p. 240, — d'après Molk, p. 240.

APPENDICE

TUMEURS CONGÉNITALES APPENDICIFORMES DE LA PARTIE MÉDIANE DU NEZ

Nous avons observé une réunion de petites tumeurs présentant une grande analogie avec quelques vices de conformation décrits dans la première partie de cet ouvrage. Ce sont de petites productions congénitales offrant exactement l'apparence extérieure des fibro-chondromes branchiaux, mais situées sur la ligne médiane du dos du nez, en dehors par conséquent de la région branchiale. Leur structure diffère de celle des fibro-chondromes en ce que l'élément caractéristique de ces derniers, le cartilage, y fait défaut.

On peut rapprocher ces tumeurs de celles qui ont été observées, dans plusieurs cas de dermoïdes oculaires, en diverses régions de la face. Comme ces dernières, on peut les comparer, au point de vue pathogénique, à ces dermoïdes eux-mêmes, et elles représentent, selon toutes les probabilités, des vestiges d'adhérences fœtales.

Elles rappellent aussi certains petits tubercules en forme de mamelons qu'on a parfois décrits à la surface de tumeurs congénitales plus ou moins complexes : telles sont les petites éminences que présente la tumeur occipitale qui fait le sujet de l'observation LXXXIX fig. 53 ; dans ce dernier cas, l'existence d'adhérences ne peut être guère mise en doute.

Voici d'ailleurs l'observation de ces petites tumeurs du nez.

Obs. XC. — *Appendices congénitaux situés sur la ligne médiane*

du nez (V. fig. 54). — Ziller (Jeanne), âgée de treize jours, apportée à l'hôpital Trousseau le 9 juin 1886.

Les parents sont bien portants ; la mère est âgée de vingt-huit ans, le père de trente ans. La grossesse fut normale. Ils ont eu deux garçons, l'un âgé de deux ans, l'autre d'un an ; ils ne présentent aucun vice de conformation.

Fig. 54. — Tumeurs dermoïdes lipomateuses de la partie médiane du nez (obs. XC).

L'enfant dont il s'agit porte sur la ligne médiane du dos du nez trois appendices ressemblant à des fibro-chondromes et qui se présentent de la manière suivante :

Le premier, le plus élevé, est placé à la racine du nez, au point de jonction de cet organe avec le crâne, ou si l'on veut, au niveau du point où les os du nez s'unissent à l'ethmoïde. Le point d'attache à la peau est placé un peu au-dessus d'une ligne transversale qui irait d'une commissure palpébrale à l'autre. Cette tumeur est exactement

médiane, a près de 1 centimètre de longueur et elle s'attache par un pédicule plus mince. Le pédicule, en effet, n'a que 1 millimètre environ au niveau de son point d'attache, puis la tumeur se renfle en forme de poire de manière à atteindre 1 centimètre 1/2 en travers. Très mobile, elle offre néanmoins une résistance qui semble indiquer la présence de cartilage. On ne peut dire si le pédicule se prolonge jusqu'au périoste des os du nez par des tractus fibreux profonds.

Le deuxième appendice, plus petit que le premier, est placé à 1 centimètre au-dessous ; il s'attache par une base plus large et paraît plus adhérent aux parties profondes. Il ne s'élève que de 2 millimètres.

Le troisième, placé au-dessous du précédent, se rapproche du lobule du nez ; il a une forme ovoïde et un volume intermédiaire entre le premier et le second. Il s'attache également par un pédicule aminci ; mais il reste perpendiculaire au nez sans tomber par son poids et, bien que mobile, il semble que son pédicule ait des rapports avec les parties profondes, c'est-à-dire les cartilages du nez à ce niveau. Il est aussi médian.

Enfin la quatrième tumeur s'implante au milieu de l'espace compris entre l'extrémité du lobule et la lèvre, c'est-à-dire sur la sous-cloison du nez. Elle atteint ainsi 1 centimètre de long ; en forme de poire et mobile, elle s'implante un peu en dehors de la ligne médiane, c'est-à-dire du côté de la narine gauche.

Cette dernière tumeur est tombée spontanément au bout de sept jours.

Une de ces petites tumeurs est soumise à l'examen histologique. La peau qui la recouvre est normale ; elle est pourvue de follicules pileux, de glandes sébacées et de quelques glandes sudoripares. Le derme présente sa structure ordinaire ; le centre de la tumeur est formé de tissu adipeux. Dans le pédicule se voit la coupe d'une artère accompagnée de plusieurs filets nerveux. La tumeur ne renferme pas de cartilage.

FIN

TABLE DES MATIÈRES

Considérations générales. — Divisions du sujet..... 3

PREMIÈRE PARTIE

KYSTES DERMOÏDES

PREMIÈRE SECTION. — **Description topographique**..... 10

CHAPITRE PREMIER. — Kystes dermoïdes de l'orbite et de son pourtour..... 11
CHAPITRE II. — Kystes dermoïdes du crâne..... 16
CHAPITRE III. — Kystes dermoïdes de la face..... 17
CHAPITRE IV. — Kystes dermoïdes du cou..... 19
CHAPITRE V. — Kystes dermoïdes du plancher buccal..... 23
CHAPITRE VI. — Kystes dermoïdes des parois thoraciques..... 26
CHAPITRE VII. — Kystes dermoïdes des parois abdominales..... 28
CHAPITRE VIII. — Kystes dermoïdes des membres..... 29
Kystes de la main et des doigts..... 31
CHAPITRE IX. — Kystes dermoïdes de l'iris..... 33
CHAPITRE X. — Kystes dermoïdes de la cavité thoracique..... 34
CHAPITRE XI. — Kystes dermoïdes de l'ovaire..... 37
CHAPITRE XII. — Kystes dermoïdes de la cavité abdominale..... 39
CHAPITRE XIII. — Kystes dermoïdes du scrotum..... 41
CHAPITRE XIV. — Tumeurs dermoïdes de la région sacro-périnéale. 42
CHAPITRE XV. — Tumeurs dermoïdes de la région des maxillaires. 46
Polygnathisme..... 49

SECONDE SECTION. — **Anatomie pathologique**..... 56

CHAPITRE PREMIER. — Caractères généraux des tumeurs dermoïdes. 56
CHAPITRE II. — Cavités kystiques à parois dermoïdes..... 59
§ 1. — Caractères généraux de la paroi..... 59
§ 2. — Étude du contenu..... 60
§ 3. — Structure de la paroi dermoïde et de ses dérivés : glandes, poils dents..... 65
CHAPITRE III. — Cavités kystiques diverses..... 72
CHAPITRE IV. — Des différents tissus qui peuvent entrer dans la constitution des tumeurs dermoïdes..... 73
CHAPITRE V. — Résumé général. Conclusions..... 78

TROISIÈME SECTION. — **Pathogénie**..... 82

CHAPITRE PREMIER. — Origine congénitale. Rapports avec les monstruosités..... 82
CHAPITRE II. — Théorie de la diplogénèse par inclusion..... 90
CHAPITRE III. — Théorie de l'hétérotopie plastique..... 98
CHAPITRE IV. — Théorie de l'enclavement..... 104
§ 1. — Exposé général..... 104
§ 2. — Applications de la théorie de l'enclavement aux tumeurs dermoïdes du premier groupe (kystes simples)..... 112
§ 3. — Application de la théorie de l'enclavement aux tumeurs dermoïdes du deuxième groupe (kystes composés)..... 127
§ 4. — Application de la théorie de l'enclavement aux tumeurs dermoïdes du troisième groupe (tumeurs kystiques avec parties fœtales)..... 133
CHAPITRE V. — Théories diverses..... 142
Grossesse extra-utérine..... 142
Parthénogénèse..... 143
Origine folliculaire..... 146

QUATRIÈME SECTION. — **Considérations thérapeutiques**..... 150

CINQUIÈME SECTION. — **Productions congénitales, non kystiques, à structure dermoïde**..... 154

CHAPITRE PREMIER. — Dermoïdes de l'œil..... 155
CHAPITRE II. — Productions dermoïdes situées dans la cavité buccale 164
CHAPITRE III. — Productions dermoïdes des voies urinaires..... 168

SIXIÈME SECTION. — **Fibro-chondromes branchiaux**..... 171

SEPTIÈME SECTION. — **Observations**..... 179

Kystes dermoïdes de l'orbite et de son pourtour. Obs. I à XIX. 179
Kystes dermoïdes du nez. Obs. XX et XXI..... 187
Kystes dermoïdes du cuir chevelu. Obs. XXII à XXIII *bis*..... 189
Kyste dermoïde de la cavité crânienne. Obs. XXIV..... 191
Kystes branchiaux du cou. Obs. XXV à XXVII..... 193
Kyste dermoïde présternal. Obs. XXVIII..... 195
Kyste de l'ombilic. Obs. XXIX..... 195
Pilimiction chez l'homme. Obs. XXX..... 196
Kystes sébacés. Obs. XXXI et XXXII..... 197
Dermoïdes de l'œil et vices de conformation divers. Obs. XXXIII à XXXVII..... 198
Polygnathie. Obs. XXXVIII..... 207
Fistule périnéale congénitale. Obs. XXXIX..... 208
Fibro-chondromes branchiaux. Obs. XL à L..... 210

HUITIÈME SECTION. — **Index bibliographique**..... 217

Bibliographie générale..... 217
Bibliographie topographique..... 219
Kystes dermoïdes de l'orbite et de son pourtour..... 219
Kystes dermoïdes du cuir chevelu..... 222
Kystes dermoïdes de la cavité crânienne..... 223
Kystes dermoïdes du nez..... 223
Kystes dermoïdes de la joue..... 224
Kystes du cou..... 224
1° Kystes dermoïdes..... 224
2° Kystes branchiaux probablement dermoïdes..... 226
3° Kystes branchiaux mucoïdes..... 228
4° Kystes branchiaux de nature indéterminée..... 228
Kystes dermoïdes du plancher buccal..... 230
Kystes dermoïdes du sternum..... 234
Kystes dermoïdes de la région mammaire..... 234
Kystes dermoïdes de la région ombilicale..... 234
Kystes dermoïdes des membres..... 235
Kystes dermoïdes des doigts..... 235
Kystes dermoïdes de la cavité thoracique..... 235
Kystes dermoïdes de l'ovaire..... 236
Kystes dermoïdes de la cavité abdominale..... 241
A. dans le sexe masculin..... 241
B. dans le sexe féminin en dehors de la sphère génitale... 243
Produits dermoïdes dans les voies urinaires..... 244
Produits dermoïdes dans le rectum..... 248
Produits dermoïdes dans l'estomac..... 248
Produits dermoïdes dans l'utérus..... 248
Kystes dermoïdes du scrotum..... 249
Région sacro-périnéale..... 251
1° Fistules et dépressions congénitales..... 251
2° Tumeurs dermoïdes..... 251
3° Tumeurs renfermant des parties fœtales et des produits dermoïdes..... 255
Région des maxillaires..... 256
1° Polygnathisme..... 256
Mâchoire inférieure..... 256
Mâchoire supérieure..... 257
2° Kystes dermoïdes complexes..... 257
3° Tumeurs présentant des parties fœtales..... 257

DEUXIÈME PARTIE

KYSTES MUCOÏDES

CHAPITRE PREMIER. — Rapports des kystes mucoïdes avec les kystes dermoïdes..... 259
CHAPITRE II. — Répartition topographique et structure..... 261
CHAPITRE III. Pathogénie..... 267
OBSERVATIONS LI..... 269
INDEX BIBLIOGRAPHIQUE..... 275

TROISIÈME PARTIE

KYSTES SÉREUX CONGÉNITAUX

CHAPITRE PREMIER. — Considérations générales. Division du sujet. 279
CHAPITRE II. — Description topographique..... 284
CHAPITRE III. — Anatomie pathologique..... 291
CHAPITRE IV. — Pathogénie..... 309
CHAPITRE V. — Symptômes..... 325
CHAPITRE VI. — Diagnostic..... 332
CHAPITRE VII. — Pronostic..... 337
CHAPITRE VIII. — Traitement..... 338
OBSERVATIONS..... 345
Kystes du cou. Obs. LII à LXIII..... 345
Kystes des membres. Obs. LXIV à LXIX..... 371
Kystes du tronc. Obs. LXX à LXXIII..... 378
Observations diverses. Obs. LXXIV à LXXVIII..... 386
INDEX BIBLIOGRAPHIQUE..... 393
I. — Kystes séreux congénitaux du cou..... 393
II. — Kystes séreux congénitaux de diverses régions..... 400

QUATRIÈME PARTIE

KYSTES CONGÉNITAUX DIVERS

CHAPITRE PREMIER. — Kystes dérivés de cavités séreuses..... 407
I. — Kystes dérivés du péritoine..... 407
II. — Méningocèles enkystées..... 408
CHAPITRE II. — Kystes de l'appareil visuel..... 410

I. — Kystes des paupières..... 410
II. — Tumeurs lacrymales..... 410
III. — Kystes séreux de l'orbite avec microphthalmie ou anophthalmie..... 410
CHAPITRE III. — Kystes de la cavité buccale..... 416
I. — Kystes de la muqueuse buccale..... 416
II. — Grenouillettes congénitales..... 417
OBSERVATIONS LXXIX à LXXXII..... 421
CHAPITRE IV. — Kystes du larynx..... 424
CHAPITRE V. — Kystes du corps thyroïde..... 425
CHAPITRE VI. — Kystes périœsophagiens..... 427
CHAPITRE VII. — Kystes du mésentère et de l'intestin..... 428
I. — Kystes du mésentère..... 428
II. — Kystes de l'intestin..... 429
CHAPITRE VIII. — Kystes de l'appareil urinaire..... 431
I. — Kystes des reins et hydronéphroses..... 431
II. — Kystes de l'ouraque..... 435
CHAPITRE IX. — Kystes de l'appareil génital..... 437
I. — Appareil génital chez la femme..... 437
1° Kystes de l'ovaire..... 437
2° Kystes du ligament large..... 440
3° Kystes du vagin..... 441
OBSERVATION LXXXIII..... 442
INDEX BIBLIOGRAPHIQUE..... 443
II. — Appareil génital chez l'homme..... 445
CHAPITRE X. — Tumeurs congénitales du siège..... 447
OBSERVATIONS LXXXIV à LXXXIX..... 454
INDEX BIBLIOGRAPHIQUE..... 466
APPENDICE. — Tumeurs dermoïdes lipomateuses du nez..... 472
OBSERVATION XC..... 472
TABLE DES MATIÈRES..... 475

TABLE DES PLANCHES

PLANCHE I. — Fig. 1 et 2. — Même sujet. Kyste dermoïde congénital et médian de la pointe du nez. Voir obs. XXI..... 16

PLANCHE II. — Fig. 1 et 2. — Même sujet vu du côté droit et du côté gauche. Bec-de-lièvre commissural à droite, ordinaire et complexe à gauche, avec coloboma vertical des quatre paupières. Exencéphalie. Adhérences formées par des brides cutanées dans toutes les fissures anormales. Voir obs. XXXVI..... 154

PLANCHE III. — Fig. 1 et 2. — Polygnathisme du maxillaire inférieur. La figure 1 montre le sujet deux ans après l'opération; il persiste une fistule et une division complète du maxillaire. La figure 2 représente la tumeur enlevée. Voir obs. XXXVIII..... 48

PLANCHE IV. — Fig. 1. — Tumeurs congénitales multiples sur le trajet de la fente fronto-maxillaire. Vois obs. XXXV.

Fig. 2. — Tumeur congénitale de la région temporale; repli de la conjonctive et bride dermoïde de la cornée. Voir obs. XXXIV. 160

PLANCHE V. — Fig. 1. — Kyste séreux multiloculaire du cou. Voir obs. LIX.

Fig. 2. — Kyste séreux uniloculaire bilobé. Voir obs. LII..... 278

PLANCHE VI. — Kyste séreux congénital et multiloculaire d'un volume énorme. Voir obs. LXI..... 288

PLANCHES VII et VIII. — Kyste congénital du cou et des parois du thorax. On voit le développement énorme de ce kyste dans la région cervicale et sur toute la paroi thoracique du côté droit. Voir obs. LXXIII..... 308

PLANCHE IX. — Éléphantiasis congénital de la cuisse avec lymphangiectasie. Voir obs. LXXV..... 320

PLANCHE X. — Fig. 1. — Kyste congénital du vagin. Voir obs. LXXXIII.

Fig. 2. — Kyste congénital de la lèvre supérieure avec hypertrophie glandulaire. Voir obs. LXXIX..... 416

PLANCHES XI et XII. — Kyste congénital de la région sacro-coccygienne présentant des nævi à la surface de la peau. Voir obs. LXXXV..... 448

TABLE DES FIGURES

FIG. 1. — Kyste dermoïde de la queue du sourcil..... 12
FIG. 2. — Kyste dermoïde frontal..... 13
FIG. 3. — Kyste dermoïder siégeant sur le dos du nez..... 18
FIG. 4. — Paroi d'un kyste dermoïde. Poils, glandes sudoripares... 61
FIG. 5. — Paroi d'un kyste dermoïde de l'ombilic..... 65
FIG. 6. — Paroi d'un kyste dermoïde. Papilles, glandes sébacées... 67
FIG. 7. — Paroi d'un kyste dermoïde. Poil, glande sébacée..... 69
FIG. 8. — Fistules congénitales de la région sacro-coccygienne..... 118
FIG. 9. — Fistules et dépression congénitales de la région sacro-coccygienne..... 119
FIG. 10. — Fistule congénitale ano-coccygienne..... 121
FIG. 11. — Fistules congénitales, médiane et latérale, de la région sacro-coccygienne..... 122
FIG. 12. — Fistules congénitales, bilatérales et médiane, de la région sacro-coccygienne..... 123
FIG. 13. — Kyste dermoïde intra-crânien..... 125
FIG. 14. — Kyste sébacé du prépuce..... 147
FIG. 15. — Bride congénitale interpalpébrale avec adhérence au globe oculaire..... 159
FIG. 16. — Épaississement congénital et médian du voile du palais.. 167
FIG. 17. — Fibro-chondromes préauriculaires..... 173
FIG. 18. — Fibro-chondromes préauriculaires..... 174
FIG. 19. — Fibro-chondromes buccaux..... 175
FIG. 20. — Coupes de fibro-chondromes..... 176
FIG. 21. — Coupe d'un fibro-chondrome..... 176
FIG. 22. — Fibro-chondrome du cou..... 177
FIG. 23. — Kyste congénital sacro-coccygien..... 263
FIG. 24. — Paroi d'une cavité mucoïde, épithélium vibratile et pavimenteux..... 265
FIG. 25. — Kyste séreux congénital et multiloculaire du cou..... 283
FIG. 26. — Kyste séreux congénital et multiloculaire du dos..... 287
FIG. 27. — Loges accessoires dans une cloison incomplète de kyste séreux..... 293
FIG. 28. — Loges accessoires dans une cloison séparant deux cavités principales..... 295
FIG. 29. — Kyste séreux sous-cutané du bras soulevant l'épiderme.. 296
FIG. 30. — Loges remplies de sang dans un kyste séreux..... 297

Fig. 31. — Endothélium d'un kyste séreux. Capillaires sanguins sous-jacents 299
Fig. 32. — Structure sarcomateuse du stroma d'un kyste séreux... 301
Fig. 33. — Loge pourvue d'une couche musculaire dans un kyste séreux 302
Fig. 34. — Fibres musculaires lisses dans le stroma d'un kyste séreux. 303
Fig. 35. — Bourgeon pédiculé proéminant dans une loge d'un kyste séreux 304
Fig. 36. — Traînées épithéliales dans un kyste multiloculaire du cou. 305
Fig. 37. — Prolongements diverticulaires d'une grande loge dans un kyste séreux 306
Fig. 38. — Développement intra-musculaire des loges dans un kyste séreux 307
Fig. 39. — Cavités kystiques développées au milieu de la parotide.. 310
Fig. 40. — Kyste dans le tissu interstitiel de la parotide..... 311
Fig. 41. — Endothélium d'un kyste séreux du cou..... 317
Fig. 42. — Hypertrophie congénitale partielle de la lèvre supérieure. 319
Fig. 43. — Cavités kystiques dans une hypertrophie congénitale de la lèvre supérieure 322
Fig. 44. — Hypertrophie congénitale des deux joues..... 323
Fig. 45. — Kyste séreux multiloculaire latéral du cou avec prolongements intra-thoraciques 327
Fig. 46. — Kyste séreux multiloculaire de la région parotidienne et de la face 329
Fig. 47. — Kyste séreux congénital du bras et de l'avant-bras..... 330
Fig. 48. — Kyste séreux congénital du bras..... 331
Fig. 49. — Kystes glandulaires situés symétriquement de chaque côté du frein de la langue 418
Fig. 50. — Kyste congénital de la langue..... 419
Fig. 51. — Kyste congénital du périnée présentant de nombreux poils à la surface 449
Fig. 52. — Coupe d'un kyste congénital du périnée..... 451
Fig. 53. — Tumeur congénitale de la région occipitale..... 453
Fig. 54. — Tumeurs dermoïdes lipomateuses insérées sur le dos du nez 473

SOCIÉTÉ ANONYME D'IMPRIMERIE DE VILLEFRANCHE-DE-ROUERGUE
Jules Bardoux, directeur.

LANE MEDICAL LIBRARY

To avoid fine, this book should be returned on or before the date last stamped below.

M677 Lannelongue, O.M. 14354
L29 Traité des cystes
1886 congénitaux

NAME	DATE DUE